INSTITUTUL DE MEDICINA
SI FARMACIE - IAȘI
DISCIPLINA: ANATOMIE UMANĂ

PROF. DR. GH. ADOMNICĂI

ANATOMIA TRUNCHIULUI
VOL I
TORACELE

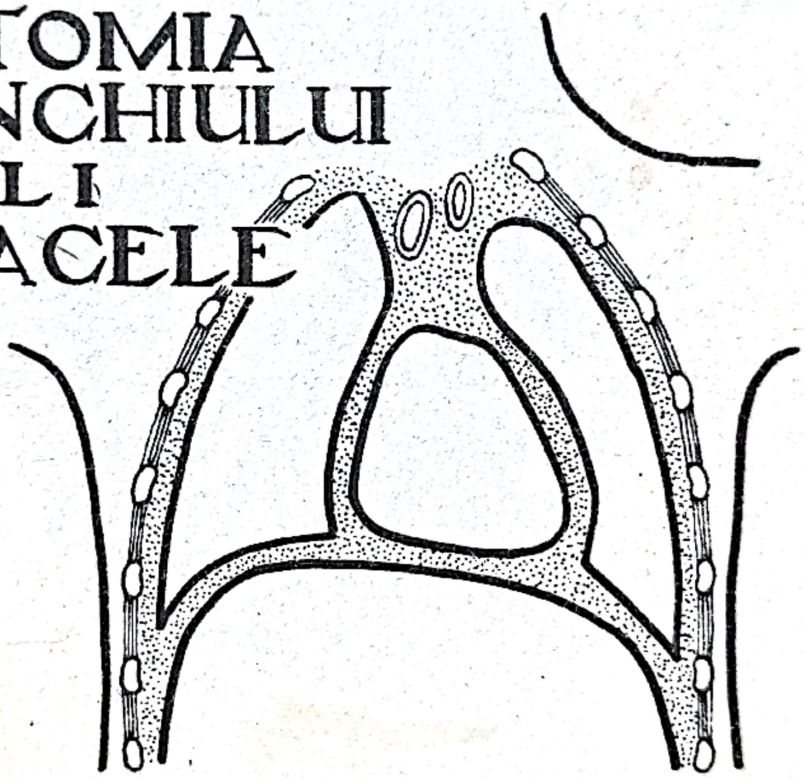

PROF. DR. GH. ADOMNICĂI ȘEF LUCRĂRI DR. M. CHIRIAC
ASISTENȚI
DR. D. ANTOHE DR. M. ZAMFIR

EDIȚIA II
LITOGRAFIA I.M.F. - IAȘI
1978

Scanned with OKEN Scanner

INSTITUTUL DE MEDICINA SI FARMACIE IASI
FACULTATEA DE FARMACIE
Disciplina de Anatomie Umană
Prof.Dr. Gh.Adamnicăi

A N A T O M I A T R U N C H I U L U I

Vol.I

T O R A C E L E

pentru studenţii facultăţii de
MEDICINA GENERALA
şi
PEDIATRIE

Profesor
Dr. Gh. ADOMNICAI

Şef lucrări
Dr. M. CHIRIAC

Asistenţi :
Dr. D. ANTOHE Dr. M. ZAMFIR

Ediţia II-a
Litografia I.M.F.Iaşi
- 1978 -

O M A G I U

Profesorului Dr. Docent

IOAN IANCU

Scanned with OKEN Scanner

PREFAȚA

Materialul prezentat în capitolele de "Anatomia Trunchiului" este rezultatul unei îndelungate experienţe didactice, cît şi a unei valoroase moşteniri ştiinţifice lăsată de foştii profesori, ilustre personalităţi anatomice : Ernest Juvara, Francisc Rainer, Grigore T.Popa, Ion Tănăsescu şi Ioan Iancu.

Intr-un manual de anatomie, materialul de studiat poate fi prezentat fie pe aparate şi sisteme, fie pe segmentele corpului, cum ar fi : capul şi gîtul, trunchiul şi membrele.

La disciplina de Anatomie Umană şi Embriologie a Institutului de medicină şi farmacie Iaşi, studiul anatomic se desfăşoară pe segmentele mai sus menţionate.

In dorinţa de a veni cît mai mult în sprijinul studenţilor, colectivul disciplinei de Anatomie şi Embriologie a considerat necesar să elaboreze prezentul manual în concordanţa directă cu studiul practic. In acest sens, în fascicolele de "Anatomia Trunchiului" vor fi prezentate - succesiv - capitolele de Anatomia Sistemică a elementelor componente ale trunchiului, după care urmează capitolele de anatomie funcţională şi la urmă cele de anatomie topografică şi aplicată. Ultimile capitole nu reprezintă altceva decît o sinteză a datelor de anatomie sistemică şi funcţională, prezentate stratigrafic, atît la nivelul pereţilor (conţinătorul) cît şi la nivelul lojelor viscerale (conţinutul).

Avem speranţa că această prezentare va ajuta mult pe studenţi, atît în studiul anatomiei cît şi în efectuarea lucrărilor practice, pentru care "Indrumătorul de lucrări practice - trunchi" ediţia III-a va constitui un ghid de acţiune.

Pentru denumirea formaţiilor anatomice am folosit "Nomina Anatomica" stabilită la Congresul Internaţional al Anatomiştilor - Paris 1955 şi - New - York 1960.

Considerăm că prin această acţiune ne îndeplinim o dublă obligaţie : profesională (însuşirea nomenclaturii Internaţionale care se impune în toate domeniile medicale) cît şi patriotică, demonstrînd şi prin acest aspect latinitatea limbii române.

Pentru aceste motive, am considerat necesar să introducem la începutul vol.I a prezentei lucrări, lista termenilor anatomici.

Forma şi conţinutul acestei prime ediţii sînt perfectabile ; din această cauză sugestiile colegilor, cadrelor didactice, cît şi ale studenţilor, vor fi binevenite pentru ediţiile următoare.

Aducem şi pe această cale, mulţumirile noastre conducerii Institutului de Medicină şi Farmacie Iaşi, care ne-a ajutat la publicarea prezentului material.

Totodată ţinem să mulţumim tov.Ichim Alexandru, pentru munca depusă în executarea, cu talentul care îl caracterizează, a schiţelor anatomice. De asemeni aducem mulţumirile noastre tov.Bulgaru Valeria, pentru munca susţinută în dactilografierea paginilor de raţă.

—ooo0ooo—

INTRODUCERE

Capitolele de "Anatomia Trunchiului" conţin date didactice şi ştiinţifice, acumulate în cadrul unei discipline biologice, eminamente practică şi indispensabilă oricărei activităţi medicale.

Din această cauză, dictonul : "ANATOMIA, FUNDAMENTUM MEDICINAE" a fost, este şi va fi valabil pentru învăţămîntul şi practica medicală.

In aceste capitole, anatomia va fi prezentată în descrierea şi valoarea ei funcţional evolutivă, pe care o dă gîndirea materialistă, conceptul de bază al ştiinţelor biologice.

Prezentarea dialectică, ce face din forma vie, organizată, un proces în continuă devenire, constituie singura cale de fertilizare a unei discipline considerată de mulţi ca anostă, lipsită de interes pentru noua orientare a medicinii şi - chiar o disciplină sfîrşită.

Materialului anatomic trebuie să i se acorde o interpretare explicativă, pe baza datelor de anatomie comparată ; să fie interpretat cu modificările condiţionate de mediul extern şi intern. Acest material anatomic trebuie valorificat mai ales pentru aplicaţiile clinice.

Datele anatomice, cuprinse în capitolele prezentelor fascicole, vor purta o amprentă adîncă a celor patru principii fundamentale ale biologiei moderne: cauzal, evoluţionist, funcţional şi integrativ.

- Forma organizată vie funcţionează şi se transformă continuu. Cunoaşterea cauzelor şi proceselor de funcţionare şi de dezvoltare a corpului omenesc este necesară pentru a găsi determinismul său, după principiile că orice fenomen are o cauză şi că aceleaşi condiţii produc aceleaşi fenomene.

Biologia modernă înţelege "tipul de organizaţie" sub aspectul său cauzal, determinat de influenţe de ordin genetic şi func-

ţional, care, prin filogenezã, au realizat diferenţierea sa progresivã.

"Tipul de construcţie" este rodul unei evoluţii naturale de milioane de ani a substanţei vii. El este un rezultat al plasticitãţii şi adaptabilitãţii substanţei vii, care pãstreazã - prin ereditate - dispozitivele anatomice şi funcţionale, a cãror adaptare la cerinţele vieţii au fost verificate în timp.

- Legãtura indisolubilã dintre formã şi funcţie constituie cele douã aspecte dialectice ale aceluiaşi fenomen. Ea trebuie sã fie urmãritã pe tot parcursul evoluţiei oricãrei fiinţe vii, în strînsã corelaţie cu mediul extern.

- Gîndirea anatomicã "rigidã", clasicã, care se însuşeşte la anatomia descriptivã, constituie noţiuni de inventar, absolut necesare. Dar, în învãţãmîntul medical, baza trebuie s-o constituie legãtura cu practica,adicã contactul strîns cu obiectul disciplinei care se studiazã = OMUL.

Din cele mai bune cãrţi, putem învãţa numai pe jumãtate; cealaltã jumãtate ne-o însuşim prin practicã, din experienţa zilnicã, observînd mai mult şi gîndînd mai bine.

Partea teoreticã se preocupã de integrarea datelor anatomice între unitatea funcţionalã şi organismul viu, ţinînd seama de legile sale de dezvoltare. Numai practica anatomicã, astfel integratã, va putea forma în viitorul medic o gîndire biologicã şi o iniţiativã personalã. Pentru a realiza aceste deziderate, noţiunile teoretice vor fi prezentate în capitolele : anatomia descriptivã sau sistemicã, anatomia funcţionalã, anatomia topograficã şi aplicatã, iar practica anatomicã din sãlile de lucrãri, trebuie sã comporte douã metode de lucru : disecţia cadavrului şi anatomia pe viu.

Înainte de a începe studiul anatomic al trunchiului, trebuie sã cunoaştem şi principiile de organizare ale acestuia : simetria, polaritatea şi metameria.

- Orientarea spaţialã a organelor în "tipul de construcţie" foloseşte trei axe situate în planuri perpendiculare unul pe altul, corespunzãtoare spaţiului tridimensional,iar structura elementelor

componente ale trunchiului se realizează după legile simetriei.

Simetria, condiţionată de acţiunea mediului ambiant asupra formei vii, este supusă legilor fizico-matematice, fiind de trei feluri : sferoidală, radiară şi bilaterală.

In organizarea şi structuralizarea trunchiului acţionează simetria bilaterală ; în cadrul acesteia există trei axe : bipolară (cefalo-caudală), dorso-ventrală şi latero-laterală.

La animalele cu tipul de simetrie bilaterală - triaxială, cele două jumătăţi (separate printr-un plan mediosagital) se aseamănă, ca şi cum s-ar vedea în oglindă.

Simetria bilaterală-triaxială este aproape perfectă pentru compartimentul somatic şi - parţială - în cel visceral şi numai în cadrul cînd organele sînt pereche (plămîni, rinichi, suprarenale, gonade, etc.).

In natura vie, peste simetria primitivă morfologică se suprapune în general o asimetrie funcţională, ceea ce înseamnă că peste o echivalenţă morfologică se suprapune o echivalenţă funcţională, determinată la om, de cîştigarea staţiunii verticale, a mersului biped şi a monodextriei manuale.

In simetria bilaterală, există în mod obişnuit o polarizare la capetele axului longitudinal, definind astfel extremitatea cefalică (unde se află encefalul, segmentele periferice ale analizatorilor şi porţiunea iniţială a aparatelor de import - digestiv şi respirator) şi extremitatea caudală (unde se află porţiunea terminală a aparatului genitourinar şi digestiv).

- Simetriei bilaterale şi polarizării li se adaugă metameria. Ea apare la nevertebratele şi vertebratele activ mobile, constînd în fragmentarea articulară a unor părţi transversale, seriate în sensul lungimii, determinată de locomoţie (un animal articulat se deplasează mai uşor într-o anumită direcţie, decît unul rigid nearticulat).

Metameria se manifestă evident în teritoriul somatic şi mai puţin în teritoriul visceral.

Odată cunoscute ideile de bază actuale ale anatomiei, cît şi principiile de organizare şi de structuralizare ale corpului,

studentul medicinist poate să treacă la studiul morfologic al trunchiului.

Privit în mod simplist, trunchiul este constituit după "tipul de construcţie" al vertebratelor, din două tuburi, telescopate unul în altul : - unul extern somatic (conţinătorul) şi - altul intern visceral (conţinutul).

Peretele celor două tuburi este structurat pe trei straturi.

Tubul extern - somatic cuprinde :

- stratul superficial (piele, ţesut subcutanat, vase şi nervi superficiali) ;
- stratul intermediar, fibromusculoosos, cuprinde muşchi aşezaţi pe trei planuri ;
- stratul profund este reprezentat de foiţa seroasă parietală.

Tubul intern, visceral, cuprinde, din interior spre exterior :

- stratul superficial, mucoasa ;
- stratul intermediar, fibromuscular şi
- stratul profund - foiţa seroasă viscerală.

Stratul superficial are funcţie de protecţie şi alte funcţii cum ar fi cea secretorie şi de absorbţie.

Stratul mijlociu are rol de susţinere, pe cînd stratul profund are rol de alunecare şi funcţii de eliminare sau de rezorbţie.

Între tubul extern - somatic şi cel intern - visceral se află cavităţile seroase derivate din cavitatea celomică.

În evoluţia sa şi trunchiul se diferenţiază atît în axa craniocaudală cît şi în cea dorsoventrală.

Un fapt foarte important din punct de vedere al anatomiei generale este şi migrarea caudală a diafragmului cît şi a ansamblului de organe abdominale (procesul de caudalizare).

La vertebratele inferioare, aproape toată cavitatea trunchiului corespunde abdomenului speciilor mai evoluate. Odată cu dezvoltarea toracelui, masa abdominală viscerală va fi împinsă

către extremitatea caudală.

Ca un vestigiu al acestui proces, la embrionii speciilor superioare, în special la om, abdomenul pare să ocupe tot trunchiul ; inima cît şi mugurele principal al diafragmului se dezvoltă la nivelul gîtului. Acesta se deflectează progresiv, toracele se dezvoltă, inima coboară în direcţie caudală, ca şi diafragmul şi, puţin cîte puţin apare situaţia definitivă. Din această evoluţie decurge un fapt capital : vasele diafragmatice superioare provin de la gît, iar nervul frenic îşi are originea în al patrulea nerv cervical.

Coborîrea diafragmului produce deplasarea caudală a tubului digestiv ; arterele acestuia provin - iniţial - din regiunea toracică, dar - secundar - ele alunecă caudal şi iau naştere din aorta abdominală. Spre deosebire de vase care au alunecat în emergenţa lor, nervii viscerali ai abdomenului (splanchnicii) păstrează originea toracică şi au un traiect toracoabdominal, fapt care mărturiseşte fenomenul de caudalizare.

Porţiunea cefalică a trunchiului, toracele, segment cu diferenţiere cardio-pulmonară evoluează spre osificarea mezenchimului stratului intermediar în elemente osoase paralele, reprezentate de vertebre şi coaste, fapt care asigură o anumită rigiditate şi mobilitate, necesară mecanicii respiratorii. Tubul digestiv de la acest nivel (esofagul) rămîne rectiliniu ; el va da naştere de pe faţa sa ventrală la un mugure din care derivă traheea, bronhiile şi pulmonii, ultimii fiind înconjuraţi de cavitatea pleurală, derivată din celom. In mezoul anterior al tubului digestiv toracic se dezvoltă cordul, migrat din regiunea cervicală. Mugurele uro-genital nu se dezvoltă în partea cranială a trunchiului.

Porţiunea caudală a trunchiului, abdomenul, are o diferenţiere digestivă şi urogenitală. La nivelul pereţilor săi are loc fuzionarea mugurilor musculari ai diferitelor metamere (polimerie). Mezenchimul stratului intermediar al pereţilor abdominali nu evoluează spre osificare, ci numai spre diferenţiere fibromusculară, cu rol în crearea presei abdominale şi în fiziologia

viscerelor respective.

Tubul digestiv abdominal capătă o dezvoltare considerabilă ; evoluţia sa, la acest nivel, este caracterizată printr-o mărire accentuată a suprafeţei de digestie şi absorbţie, precum şi apariţia glandelor sale anexe (ficat şi pancreas). Mugurele uro-genital se dezvoltă numai în segmentul abdomino-pelvin al trunchiului.

La rîndul său, tubul extern - somatic - are o diferenţiere dorso-ventrală :

- partea dorsală este neuroaxială (corespunde cavităţii neurale şi elementelor episomatice) şi
- partea ventrală, viscerală, care corespunde cavităţilor viscerale cu organele metabolismului.

Pentru considerentele mai sus arătate, materialul anatomic va fi prezentat în doua volume : vol.I = Torace şi vol.II = Abdomen.

—oooOooo—

C U P R I N S

		Pag.
PREFATA		I
INTRODUCERE		III
NOMINA ANATOMICA		1
ANATOMIA SISTEMICA SI FUNCTIONALA A TORACELUI		
I.	OSTEOLOGIA	
	Columna vertebralis	69
	Costae et sternum	83
II.	SYNDESMOLOGIA	
	Juncturae columnae vertebralis	95
	Juncturae thoracis	102
III.	MYOLOGIA	
	Musculi dorsi	109
	Musculi thoracis	126
	M. Diaphragma	139
IV.	ANGIOLOGIA	
	Aparatul circulator	149
	Dezvoltarea aparatului circulator	150
	Cor	178
	Pericardium	226
	Aorta	243
	Arcus aortae	243
	Aorta thoracica	255
	Venae cavae	262
	Systema lymphaticum	269
V.	SYSTEMA NERVOSUM	
	N. vagus	275
	Nn.spinales	283
	Systema nervosum autonomicum	296
VI.	SPLANCHNOLOGIA	
	Thymus	309

Pag.

Apparatus respiratorius 315
Trachea 315
Bronchi 328
Pulmo 334
Pleura 374
Esophagus 385

ANATOMIA TOPOGRAFICA A TORACELUI

Regio vertebralis 409
Regio sternalis 411
Regio costale 414
Regio mammalis 421
Regiunea diafragmatică 425
Regiunile pleuropulmonare 427
Pulmo 432
Mediastinum 434
Mediastinum anterius 436
Mediastinum posterius 441

—ooo0ooo—

NOMINA ANATOMICA EMENDATA

TERMINI SITUM ET DIRECTIONEM PARTIUM CORPORIS INDICANTES

Verticalis	Lateralis	Sinister
Horizontalis	Anterior	Longitudinalis
Medianus	Medius	Transversus
Coronalis	Posterior	Cranialis
Sagittalis	Ventralis	Caudalis
Frontalis	Dorsalis	Superior
Transversalis	Internus	Inferior
Medialis	Externus	Superficialis
Intermedius	Dexter	Profundus

TERMINI AD MEMBRA SPECTANTES

Proximalis	Ulnaris	Palmaris
Distalis	Tibialis	Plantaris
Radialis	Fibularis	

TERMINI GENERALES

Acinus	Cavum	Falx
Aditus	Cellula	[illegible]ia
Ala	Cervix	Fasciculus
Alveolus	Chiasma	Fibra
Ampulla	Circulus	Fibrocartilago
Angulus	Cisterna	Filum
Ansa	Collum	Fissura
Antrum	Columna	Flexura
Anulus	Commissura	Folium
Apertura	Cornu	Folliculus
Apex	Corona	Foramen
Appendix	Corpus	Formatio
Arcus	Corpusculum	Fornix
Area	Cortex	Fossa
Arteria	Crista	Fossula
Articulatio	Crus	Fovea
Axis	Decussatio	Foveola
Basis	Discus	Frenulum
Brachium	Dorsum	Fundus
Bursa	Ductulus	Funiculus
Canaliculus	Ductus	Ganglion
Canalis	Eminentia	Geniculum
Capitulum	Endothelium	Genu
Capsula	Epithelium	Glandula
Caput	Equator	Glomerulus
Cartilago	Excavatio	Glomus
Caruncula	Extremitas	Gyrus
Cauda	Facies	Hilis
Humor	Paries parietis	Tegmen
Impressio	Pars	Tela

Scanned with OKEN Scanner

Incisura
Infundibulum
Isthmus
Labium
Lacuna
Lamina
Latus
Lemniscus
Ligamentum
Limbus
Limen
Linea
Liquor
Lobulus
Lobus
Macula
Margo
Massa
Meatus
Medulla
Membrana
Membrum
Mesothelium
Musculus
Nervus
Nodulus
Nodus
Nucleus
Organum
Os oris
Os ossis
Ostium
Papilla
Parenchyma
Pelvis
Perichondrium
Periosteum
Plexus
Plica
Polus
Portio
Porus
Processus
Prominentia
Punctum
Radix
Ramus
Raphe
Recessus
Regio
Rete
Retinaculum
Rima
Rudimentum
Saccus
Septulum
Septum
Sinus
Solum
Spatium
Spina
Stratum
Stria
Stroma
Substantia
Succus
Sulcus
Synovia
Tela conjunctiva
Tela elastica
Tendo
Tenia
Torus
Trabecula
Tractus
Trigonum
Trochlea
Truncus
Tuba
Tuber
Tuberculum
Tubulus
Tunica
Tunica propria
Uvula
Vagina
Vagina vasorum
Vallecula
Valva
Valvula
Vas
Velum
Vena
Vertex
Vesica
Vesicula
Vestibulum
Vestigium
Villus
Viscus viscera
Vortex
Zona

PARTES CORPORIS HUMANI

CAPUT
COLLUM
Caput

Cranium
Vertex
Sinciput
Frons
Occiput
Tempora
Auris
Auricula

TRUNCUS
MEMBRA
Truncus

Thorax
Cavum thoracis
Pectus
Mamma
Papilla mammae
Dorsum
Columna vertebralis
Canalis vertebralis

Scanned with OKEN Scanner

Facies

Oculus
Supercilium
Palpebra superior
Palpebra inferior
Rima palpebrarum
Bulbus oculi
Sulcus infrapalpebralis

Nasus

Dorsum nasi
Apex nasi
Ala nasi

Os Oris
Sulcus nasolabialis
Labium superius
Philtrum
Labium inferius
Rima oris
Cavum oris
Lingua
Fauces
Bucca Mala
Mentum
Sulcus mentolabialis

Collum

Cervix
Nucha
Larynx
Prominentia laryngea
Pharynx
Trachea
Esophagus

Antebrachium

Facies posterior
Facies anterior
Margo lateralis radialis
Margo medialis ulnaris

Manus

Carpus
Metacarpus
Dorsum manus
Palma manus
Thenar

Hypothenar
Digiti manus

Abdomen

Cavum abdominis
Fossa epigastrica
Linea semilunaris
Umbilicus
Latus
Lumbus
Inguen

Pelvis

Cavum pelvis
Mons pubis
Coxa
Nates Clunes
Regio perinealis
Regio analis
Crena ani
Regio urogenitalis

Membra

Membrum superius
Axilla

Plica axillaris anterior
Plica axillaris posterior

Acromion

Brachium

Facies anterior
Facies posterior
Facies lateralis
Facies medialis
Sulcus bicipitalis lateralis
Sulcus bicipitalis medialis
Cubitus

Genu

Poples
Patella

Crus

Facies anterior
Facies medialis tibialis
Facies posterior
Facies lateralis fibularis
Sura
Malleolus lateralis
Malleolus medialis

Pes

Tarsus
Metatarsus

Scanned with OKEN Scanner

Pollex Digitus I
Index Digitus II
Digitus medius Digitus III
Digitus anularis Digitus IV
Digitus minimus Digitus V
Facies dorsales
Facies palmares
Facies laterales radiales
Facies mediales ulnares

Membrum inferius

Femur
Facies anterior
Facies posterior
Facies lateralis
Facies medialis
Sulcus gluteus

Dorsum pedis
Planta
Margo lateralis fibularis
Margo medialis tibialis
Calx
Digiti pedis
Hallux Digitus I
Digiti II-IV
Digitus minimus Digitus V
Facies dorsales
Facies plantares
Facies laterales
Facies mediales
Arcus pedis longitudinalis
Pars medialis
Pars lateralis
Arcus pedis transversalis

OSTEOLOGIA

Os longum
Os breve
Os planum
Os pneumaticum
Epiphysis
Diaphysis
Cartilago epiphysialis
Linea epiphysialis
Synostosis
Apophysis
Facies articularis
Substantia compacta
Substantia corticalis
Substahtia spongiosa
Cavum medullare
Medulla ossium flava
Medulla ossium rubra
Foramen nutricium
Foramen intervertebrale
Sulcus n.spinalis
Processus spinosus
Processus transversus
Fovea costalis transversalis
Tuberculum anterius vertebrarum cervicalium
Tuberculum caroticum vertebrae cervicalis VI
Foramen transversarium
Tuberculum posterius vertebrarum cervicalium
Processus articularis superior

Canalis nutricius

COLUMNA VERTEBRALIS

Vertebrae cervicales
Vertebra prominens
Vertebrae thoracicae
Vertebrae lumbales
Vertebrae sacrales
Vertebrale coccygeae
Corpus vertebrae
Fovea costalis superior
Fovea costalis inferior
Canalis vertebralis
Foramen vertebrale
Arcus vertebrae
Pediculus arcus vertebrae
Lamina arcus vertebrae
Incisura vertebralis superior
Insisura vertebralis inferior
Hiatus sacralis
Apex ossis sacri

Os coccygis

Cornu coccygeum

THORAX

Costae
Costae verae
Costae spuriae
Os costale
Cartilago costalis
Caput costae
Facies articularis capitis costae

Processus articularis inferior
Processus costarius
Processus accessorius vertebrarum lumbalium

Processus mamillaris
Atlas
Massa lateralis

Fovea articularis superior
Fovea articularis inferior
Arcus anterior
Fovea dentis
Tuberculum anterius
Arcus posterior
Sulsus arteriae vertebralis
Tuberculum posterius

Axis
Dens
Facies articularis anterior
Facies articularis posterior

Os sacrum
Facies dorsalis
Facies pelvina
Basis ossis sacri
Processus articularis superior
Promontorium
Pars lateralis
Facies auricularis
Tuberositas sacralis
Foramina intervertebralia
Foramina sacralia pelvina
Lineae transversae
Foramina sacralia dorsalia
Crista sacralis mediana
Crista sacralis lateralis
Crista sacralis intermedia
Cornu sacrale
Canalis sacralis

Margo mastoideus
Margo lambdoideus
(Os interparietale)
Condylus occipitalis
Canalis condylaris
Canalis hypoglossi
Fossa condylaris
Tuberculum jugulare
Processus jugularis
Processus intrajugularis
Protuberantia occipitalis externa Inion

Crista capitis costae
Collum costae
Crista colli costae
Corpus costae
Tuberculum costae
Facies articularis tuberculi costae
Angulus costae
Tuberculum m.scaleni anterioris
Sulcus a.subclaviae
Sulcus v.subclaviae
Tuberositas m.serrati anterioris
Sulcus costae

Sternum
Manubrium sterni
Incisura clavicularis
Incisura jugularis
Angulus sterni
Synchondrosis sternalis
Corpus sterni
Processus xiphoideus
Incisurae costales
(Ossa suprasternalia)

Cavum thoracis
Apertura thoracis superior
Apertura thoracis inferior
Sulcus pulmonalis

Arcus costalis
Spatium intercostale
Angulus infrasternalis

OSSA CRANII

Os occipitale
Foramen magnum
Pars basilaris
Sulcus sinus petrosi inferioris
Tuberculum pharyngeum
Pars lateralis
Squama occipitalis
Facies orbitalis
Margo zygomaticus
Margo frontalis
Margo parietalis
Margo squamosus
Crista infratemporalis
Foramen rotundum
Foramen ovale
Foramen spinosum
Spina ossis sphenoidalis
Sulcus tubae auditivae

(Crista occipitalis external)
Linea nuchae suprema
Linea nuchae superior
Linea nuchae inferior
Eminentia cruciformis
Protuberantia occipitalis interna
(Var.Crista occipitalis interna)
Sulcus sinus sagitalis superioris
Sulcus sinus transversi
Sulcus sinus sigmoidei
(Processus paramastoideus)

Os sphenoidale

Corpus
Jugum sphenoidale
Sulcus chiasmatis
Sella turcica
Tuberculum sellae
(Processus clinoideus medius)
Fossa hypophysialis
Dorsum sellae
Processus clinoideus posterior
Sulcus caroticus
Lingula sphenoidalis
Crista sphenoidalis
Rostrum sphenoidale
Sinus sphenoidalis
Septum sinuum sphenoidalium
Apertura sinus sphenoidalis
Concha sphenoidalis

Ala minor

Canalis opticus
Processus clinoideus anterior
Fissura orbitalis superior

Ala major

Facies cerebralis
Facies temporalis
Facies maxillaris
Sulcus n.petrosi minoris
Impressio trigemini
Margo superior partis petrosae
Sulcus sinus petrosi superioris
Facies posterior partis petrosae
Porus acusticus internus
Meatus acusticus internus
Fosa subarcuatã

Processus pterygoideus

Lamina lateralis processus pterygoidei
Lamina medialis processus pterygoidei
Incisura pterygoidea
Fossa pterygoidea
Fossa scaphoidea
Processus vaginalis
Sulcus palatovaginalis
Sulcus vomerovaginalis
Hamulus pterygoideus
Sulcus hamuli pterygoidei
Canalis pterygoideus
Processus pterygospinosus

Os temporale
Pars petrosa

Margo occipitalis
Processus mastoideus
Incisura mastoidea
Sulcus sinus sigmoidei
Sulcus a. occipitalis
Foramen mastoideum
Canalis facialis
Geniculum canalis facialis
Canaliculi chordae tympani
Apex partis petrosae
Canalis caroticus
Canaliculi caroticotympanici
Canalis musculotubarius
Semicanalis m.tensoris tympani
Semicanalis tubae auditivae
Septum canalis musculotubarii
Facies anterior partis petrosae
Tegmen tympani
Eminentia arcuata
Hiatus canalis n.petrosi majoris
Hiatus canalis n.petrosi minoris
Sulcus n. petrosi majoris
Facies externa
Margo occipitalis
Margo squamosus
Margo sagittalis
Margo frontalis
Angulus frontalis
Angulus occipitalis
Angulus sphenoidalis
Angulus mastoideus

Aqueductus vestibuli
Apertura externa aq.vest
Margo posterior partis petrosae
Sulcus sinus petrosi inferioris
Incisura jugularis
Processus intrajugularis
Canaliculus cochleae
Apertura externa canal. coch.
Facies inferior partis petrosae
Fossa jugularis
Canaliculus mastoideus
Processus styloideus
Foramen stylomastoideum
Canaliculus tympanicus
Fossula petrosa
Cavum tympani. Vide **Organum vestibulocochleare**
Fissura petrotympanica
Fissura petrosquamosa
Fissura tympanomastoidea
Fissura tympanosquamosa

Pars tympanica

Anulus tympanicus

Meatus acusticus externus
Porus acusticus externus
(Spina suprameatum)
Spina tympanica major
Spina tympanica minor
Sulcus tympanicus
Vagina processus styloidei

Pars squamosa

Margo parietalis
Incisura parietalis
Margo sphenoidalis
Facies temporalis
Sulcus a. temporalis mediae
Processus zygomaticus
Fossa mandibularis
Facies articularis
Tuberculum articulare
Facies cerebralis

Os parietale

Facies interna
Crista galli
Foramen parietale
Tuber parietale
Linea temporalis superior
Linea temporalis inferior
Sulcus sinus sagittalis superioris
Sulcus sinus sigmoidei

Os frontale

Squama frontalis
Facies externa
Tuber frontale
Arcus superciliaris
Glabella
Margo supraorbitalis
Foramen sive Incisura supraorbitalis
Incisura sive Foramen frontale
Pars orbitalis
Incisura ethmoidalis
Pars nasalis
Spina nasalis
Margo nasalis
Margo parietalis
Processus zygomaticus
Facies temporalis
Linea temporalis
Facies orbitalis
(Spina trochlearis)
Fovea trochlearis
Foramen ethmoidale anterius (vide Cranium, orbita)
Foramen ethmoidale posterius (vide Cranium, orbita)
Fossa glandulae lacrimalis
Facies interna
Crista frontalis
Sulcus sinus sagittalis superioris
Foramen cecum
Sinus frontalis
Apertura sinus frontalis
Septum sinuum frontalium
(Sutura frontalis) Sutura metopica

Os ethmoidale

Lamina cribrosa
Facies nasalis

Ala cristae galli
Lamina perpendicularis

Labyrinthus ethmoidalis

Cellulae ethmoidales
Infundibulum ethmoidale
Hiatus semilunaris
Bulla ethmoidalis
Lamina orbitalis
Foramina ethmoidalia (vide Cranium, orbita)
(Concha nasalis suprema)
Concha nasalis superior
Concha nasalis media
Processus uncinatus

Concha nasalis inferior

Processus lacrimalis
Processus maxillaris
Processus ethmoidalis

Os lacrimale

Crista lacrimalis posterior
Sulcus lacrimalis
Hamulus lacrimalis
Fossa sacci lacrimalis

Os nasale

Sulcus ethmoidalis

Vomer

Ala vomeris

OSSA FACIEI

Maxilla

Corpus maxillae

Facies orbitalis
Canalis infraorbitalis
Sulcus infraorbitalis
Margo infraorbitalis
Facies anterior
Foramen infraorbitale
Fossa canina
Incisura nasalis
Spina nasalis anterior
Sutura infraorbitalis
Facies infratemporalis
Foramina alveolaria
Canales alveolares
Tuber maxillae
Sulcus lacrimalis
Crista conchalis
Margo lacrimalis
Hiatus maxillaris
Sulcus palatinus major
Sinus maxillaris

Processus frontalis

Crista lacrimalis anterior
Incisura lacrimalis
Crista ethmoidalis

Processus zygomaticus

Processus palatinus

Crista nasalis
Os incisivum
Canalis incisivus (vide Cranium, palatum osseum)
Sutura incisiva
Spinae palatinae
Sulci palatini

Processus alveolaris

Arcus alveolaris
Alveoli dentales
Septa interalveolaria
Septa interradicularia
Juga alveolaria
Foramen incisivum (vide Cranium, palatum osseum)

Os palatinum

Lamina perpendicularis

Facies nasalis
Facies maxillaris
Incisura sphenopalatina
Sulcus palatinus major
Processus pyramidalis
Canales palatini minores
Crista conchalis
Crista ethmoidalis
Processus orbitalis
Processus sphenoidalis

Lamina horizontalis

Facies nasalis
Facies palatina
Foramina palatina minora
Spina nasalis
Crista nasalis
Crista palatina

Scanned with OKEN Scanner

Os zygomaticum

Facies lateralis
Facies temporalis
Facies orbitalis
Processus temporalis
Processus frontalis
(Tuberculum marginale)
Foramen zygomaticoorbitale
Foramen zygomaticofaciale
Foramen zygomaticotemporale

Mandibula

Corpus mandibulae

Basis mandibulae
Protuberantia mentalis
Tuberculum mentale
Spina mentalis
Foramen mentale
Linea obliqua
Fossa digastrica
Linea mylohyoidea
Fovea sublingualis
Fovea submandibularis
Pars alveolaris
Arcus alveolaris
Alveoli dentales
Septa interalveolaria
Septa interradicularia
Juga alveolaria

Ramus mandibulae

Angulus mandibulae
(Tuberositas masseterica)
(Tuberositas pterygoidea)
Processus condylaris
Caput mandibulae
Collum mandibulae
Fovea pterygoidea
Processus coronoideus
Incisura mandibulae
Foramen mandibulae
Lingula mandibulae
Canalis mandibulae
Sulcus mylohyoideus

Os hyoideum

Corpus
Cornu minus
Cornu majus

CRANIUM

Calvaria
Pericranium

Lamina externa
Diploë
Canales diploici
Lamina interna
Vertex
Frons
Occiput
Tempora
Basis cranii externa
Basis cranii interna
Fossae cranii anterior
Fossa cranii media
Fossa cranii posterior
Clivus
Impressiones digitatae
Sulci venosi
Sulci arteriosi
Foveolae granulares
(Ossa suturarum)
Fossa temporalis
Arcus zygomaticus
Fossa infratemporalis
Fossa pterygopalatina
Fissura pterygomaxillaris
Canalis palatinus major
Foramen jugulare
Fissura sphenopetrosa
Fissura petrooccipitalis
Foramen lacerum
Palatum osseum
Foramen palatinum majus
Fossa incisiva
Canalis incisiva
Foramina incisiva
(Torus palatinus)
Canalis palatovaginalis
Canalis vomerovaginalis

Cavum nasi

Septum nasi osseum
Apertura piriformis
Meatus nasi superior
Meatus nasi medius
Meatus nasi inferior
Canalis nasolacrimalis
Recessus sphenoethmoidalis
Meatus nasopharyngeus
Choanae
Foramen sphenopalatinum

Orbita
Aditus orbitae
Margo supraorbitalis

Scanned with OKEN Scanner

Margo infraorbitalis

Paries superior
Paries inferior
Paries lateralis
Paries medialis
  Foramen ethmoidale anterius
  Foramen ethmoidale posterius
Fissura orbitalis superior
Fissura orbitalis inferior

Fonticuli cranii

Fonticulus anterior
Fonticulus posterior
Fonticulus sphenoidalis
Fonticulus mastoideus

OSSA MEMBRI SUPERIORIS

Cingulum membri superioris

Scapula

Facies costalis
  Fosaa subscapularis
Facies dorsalis
  Spina scapulae
  Fossa supraspinata
  Fossa intraspinata
Acromion
  Facies articularis acromii
  Angulus acromialis
Margo medialis
Margo lateralis
Margo superior
  Incisura scapulae
Angulus inferior
Angulus lateralis
Angulus superior
Cavitas glenoidalis
Collum scapulae
Tuberculum infraglenoidale
Tuberculum supraglenoidale
Processus coracoideus

Clavicula

Extremitas sternalis
  Facies articularis sternalis
  Impressio lig.costoclaviculare
Extremitas acromialis
  Facies articularis acromialis
  Tuberculum conoideum
  Linea trapezoidea

Skeleton membri superioris liberi

Humerus

Caput humeri
Collum anatomicum
Collum chirurgicum
Tuberculum majus
Tuberculum minus
  Sulcus intertubercularis
    Crista tuberculi majoris
    Crista tuberculi minoris
Corpus humeri
  Facies anterior medialis
  Facies anterior lateralis
  Facies posterior
  Margo medialis
  Margo lateralis
  Tuberositas deltoidea
  Sulcus n. radialis
Condylus humeri
  Capitulum humeri
  Trochlea humeri
  Fossa olecrani
  Fossa coronoidea
  Fossa radialis
Epicondylus medialis
  Sulcus n.ulnaris
Epicondylus lateralis
(Processus supracondylaris)

Radius

Caput radii
  Circumferentia articularis
Collum radii
Corpus radii
  Tuberositas radii
  Margo interosseus
  Facies posterior
  Facies anterior
  Facies lateralis
  Margo posterior
  Margo anterior
Processus styloideus
Incisura ulnaris
Facies articularis carpea

U l n a

Olecranon
Processus coronoideus
Tuberositas ulnae
Incisura trochlearis
Incisura radialis

Corpus ulnae
  Facies posterior
  Facies anterior
  Facies medialis
  Margo interosseus
  Margo posterior
  Margo anterior
  Crista m.supinatoris
Caput ulnae
  Circumferentia articularis
  Processus styloideus

Carpus

Ossa carpi

(Os centrale)
Os scaphoideum
  Tuberculum oss.scaphoidei
Os lunatum
Os triquetrum
Os pisiforme
Os trapezium
  Tuberculum oss.trapezii
Os trapezoideum
Os capitatum
Os hamatum
  Hamulus oss.hamati
Sulcus carpi

Metacarpus

Ossa metacarpalia I-V
  Basis
  Corpus
  Caput
Os metacarpale III
  Processus styloideus

Ossa digitorum manus

Phalanx proximalis
Phalanx media
Phalanx distalis
  Tuberositas phalangis distalis
Basis phalangis
Corpus phalangis
Caput phalangis

Ossa sesamoidea

OSSA MEMBRI INFERIORIS

Cingulum membri inferioris

Os coxae
Foramen obturatum
Acetabulum
  Fossa acetabuli
  Incisura acetabuli
  Facies lunata

Os ilium

Corpus ossis ilii
Ala ossis ilii
  Linea arcuata
  Crista iliaca
    Labium externum
    Linea intermedia
    Labium internum
    Spina iliaca anterior superior
    Spina iliaca anterior inferior
    Spina iliaca posterior superior
    Spina iliaca posterior inferior
  Fossa iliaca
  Facies glutea
    Linea glutea anterior
    Linea glutea posterior
    Linea glutea inferior
  Facies sacropelvina
    Facies auricularis
    Tuberositas iliaca

Os ischii

Corpus ossis ischii
Ramus ossis ischii
  Tuber ischiadicum
Spina ischiadica
Incisura ischiadica major
Incisura ischiadica minor

Os pubis

Corpus ossis pubis
Facies symphysialis
Crista pubica
Pecten ossis pubis
  Tuberculum pubicum
Eminentia iliopubica
Ramus inferior ossis pubis
Ramus superior ossis pubis
  Crista obturatoria
  Sulcus obturatorius
    Tuberculum obturatorium anterius
    (Tuberculum obturatorium posterius)

P e l v i s

Arcus pubis
  Angulus subpubicus
Pelvis major
Pelvis minor
Linea terminalis

Apertura pelvis superior
Apertura pelvis inferior
Axis pelvis
Conjugata
Diameter transversa
Diameter obliqua
Inclinatio pelvis

Skeleton membri inferioris liberi

F e m u r

Caput femoris
  Fovea capitis femoris
Collum femoris
Trochanter major
  Fossa trochanterica
Trochanter minor
(Trochanter tertius)
Linea intertrochanterica
Crista intertrochanterica
Corpus femoris
  Linea aspera
    Labium laterale
    Labium mediale
  Linea pectinea
  Tuberositas glutea
  Fossa intercondylaris
  Linea intercondylaris
  Facies poplitea
Condylus medialis
  Epicondylus medialis
  Tuberculum adductorium
Condylus lateralis
  Epicondylus lateralis
Facies patellaris

T i b i a

Facies articularis superior
Condylus medialis
Condylus lateralis
  Facies articularis fibularis
Area intercondylaris anterior
Area intercondylaris posterior
Eminentia intercondylaris
  Tuberculum intercondylare mediale
  Tuberculum intercondylare laterale
Corpus tibiae
  Tuberositas tibiae
  Facies medialis
  Facies posterior
    Linea m.solei
  Facies lateralis
  Margo medialis
  Margo anterior
  Margo interosseus
Malleolus medialis
    Incisura fibularis
    Sulcus malleolaris
Facies articularis inferior
Facies articularis malleoli

F i b u l a

Caput fibulae
  Facies articularis capitis fibulae
  Apex capitis fibulae
Corpus fibulae
  Margo interosseus
  Margo anterior
  Margo posterior
  Facies medialis
    Crista medialis
  Facies lateralis
  Facies posterior
  Malleolus lateralis
    Facies articularis malleoli
    Fossa malleoli lateralis

P a t e l l a

Basis patellae
Apex patellae
Facies articularis
Facies anterior

T a r s u s

Ossa tarsi

Talus
  Caput tali
  Collum tali
  Corpus tali
    Trochlea tali
      Facies superior
      Facies malleolaris medialis
      Facies malleolaris lateralis
        Processus lateralis tali
      Facies articularis calcanea posterior
      Sulcus tali
      Facies articularis calcanea media
      Facies articularis calcanea anterior
      Facies articularis navicularis
      Processus posterior tali

Calcaneus Os calcis
  Tuber calcanei
    Processus medialis tuberis calcanei
    Processus lateralis tuberis calcanei
  Sustentaculum tali
    Sulcus tend.m.flex.hall.longi
  Sulcus calcanei
  Sinus tarsi
  Facies articularis talaris anterior
  Facies articularis talaris media
  Facies articularis talaris posterior
  Sulcus tend.mm. peroneorum
    mm.fibularium
  Trochlea peronealis (fibularis
  Facies articularis cuboidea

Os naviculare
  Tuberositas ossis navicularis
Os cuneiforme mediale
Os cuneiforme intermedium

Sulcus tend.m.flex.hall. longi
  Tuberculum mediale
  Tuberculum laterale
(Os trigonum)
Os cuneiforme laterale
Os cuboideum
  Sulcus tend.m.peronei longi
  Tuberositas ossis cuboidei

Metatarsus
  Ossa metatarsalia I-V
    Basis
    Corpus
    Caput

Tuberositas ossis metatarsalis I
Tuberositas ossis metatarsalis V

Ossa digitorum pedis

Phalanx proximalis
Phalanx media
Phalanx distalis
  Tuberositas phalangis distalis
Basis phalangis
Corpus phalangis
Caput phalangis
Ossa sesamoidea

SYNDESMOLOGIA

ARTICULATIONES
JUNCTURAE OSSIUM

Junctura fibrosa
  Syndesmosis
  Sutura
    Sutura serrata
    Sutura squamosa
    Sutura plana
  Gomphosis
Junctura cartilaginea
  Synchondrosis
  Symphysis
Junctura synovialis
  Articulation simplex
  Articulatio composita
  Articulatio plana
  Articulatio spheroidea cotylica
  Articulatio ellipsoidea
  Ginglymus
  Articulatio condylaris
  Articulatio trochoidea
  Articulatio sellaris
  Cartilago articularis

Membrana fibrosa
Membrana synovialis
Plica synovialis
Villi synoviales
Synovia

SUTURAE CRANII

Sutura coronalis
Sutura sagittalis
Sutura lambdoidea
Sutura occipitomastoidea
Sutura sphenofrontalis
Sutura sphenoethmoidalis
Sutura sphenosquamosa
Sutura sphenoparietalis
Sutura squamosa
(Sutura frontalis) Sutura metopica
Sutura parietomastoidea
(Sutura squamosomastoidea)
Sutura frontonasalis
Sutura frontoethmoidalis
Sutura frontomaxillaris
Sutura frontolacrimalis
Sutura frontozygomatica

Scanned with OKEN Scanner

Cavum articulare
Discus articularis
Meniscus articularis
Capsula articularis
Sutura sphenomaxillaris
Sutura temporozygomatica
Sutura internasalis
Sutura nasomaxillaris
Sutura lacrimomaxillaris
Sutura lacrimoethmoidalis
Sutura intermaxillaris
Sutura palatomaxillaris
Sutura sphenoparietalis
Sutura palatoethmoidalis
Sutura palatina mediana
Sutura palatina transversa

SYNCHONDROSES CRANII

Synchondrosis sphenooccipitalis
Synchondrosis sphenopetrosa
Synchondrosis petrooccipitalis
Synchondrosis intraoccipitalis posterior
Synchondrosis intraoccipitalis anterior

Lig.pterigospinale
Lig.stylohyoideum

JUNCTURAE COLUMNAE VERTEBRALIS,THORACIS ET CRANII

Disci intervertebrales
  Anulus fibrosus
  Nucleus pulposus
Lig.flavum
Capsula articularis
Lig.intertransversarium
Lig.interspinale
Lig.supraspinale
Lig.nuchae
Lig.longitudinale anterius
Lig.longitudinale posterius
Junctura sacrococcygea
  Lig.sacrococcygeum dorsale superficiale
  Lig.sacrococcygeum dorsale profundum
  Lig.sacrococcygeum ventrale
  Lig.sacrococcygeum laterale

Articulatio atlantooccipitalis

Capsula articularis
Membrana atlantooccipitalis anterior
Sutura zygomaticomaxillaris
Sutura ethmoideomaxillaris
Sutura sphenozygomatica

Articulatio atlantoaxialis mediana
Articulatio atlantoaxialis lateralis

Capsula articularis
Ligg. alaria
Lig.apicis dentis
Lig.cruciforme atlantis
  fasciculi longitudinales
  Lig.transversum atlantis
Membrana tectoria

Articulatio costovertebrales
Articulatio capitis costae

Capsula articularis
Lig. capitis costae radiatum
Lig. capitis costae intraarticulare

Articulatio costotransversaria

Capsula articularis
Lig. costotransversarium
Lig. costotransversarium superius
Lig.costotransversarium laterale
Lig.lumbocostale
Foramen costotransversarium

Articulationes sternocostales

Capsula articularis
Lig.sternocostale intraarticulare
Ligg.sternocostalia radiata
Membrana sterni
Ligg.costoxiphoidea
Membrana intercostalis externa
Membrana intercostalis interna

Articulationes interchondrales

Articulatio temporomandibularis

Capsula articularis
Discus articularis
Lig.laterale
Lig.sphenomandibulare
Lig.stylomandibulare

JUNCTURAE CINGULI MEMBRI SUPERIORIS

Lig.coracoacromiale
Lig.transversum scapulae superius
(Lig.transversum scapulae inferius)

Membrana atlantooccipitalis posterior

Articulatio sternoclavicularis

Capsula articularis
Discus articularis
Lig.sternoclaviculare anterius
Lig.sternoclaviculare posterius
Lig.costoclaviculare
Lig.interclaviculare

JUNCTURAE MEMBRI SUPERIORIS LIBERI

Articulatio humeri

Capsula articularis
Labrum glenoidale
Lig.coracohumerale
Ligg.glenohumeralia

Articulatio cubiti
Articulatio humeroradialis
Articulatio radioulnaris proximalis

Capsula articularis
Lig. collaterale ulnare
Lig.collaterale radiale
Lig.anulare radii
Lig.quadratum
Membrana interossea antebrachii
Chorda obliqua

Articulatio radioulnaris distalis

Capsula articularis
Discus articularis
Recessus sacciformis

Articulationes manus

Articulatio radiocarpea
Articulationes intercarpeae
Articulatio mediocarpea

Capsula articularis
Lig. radiocarpeum dorsale
Lig. radiocarpeum palmare
Lig.ulnocarpeum palmare
Lig.carpi radiatum
Lig.collaterale carpi ulnare
Lig.collaterale carpi radiale
Ligg.intercarpea dorsalia
Ligg.intercarpea palmaria
Ligg.intercarpea interossea

Articulatio acromioclavicularis

Capsula articularis
Lig.acromioclaviculare
Discus articularis
Lig.coracoclaviculare
Lig.trapezoideum
Lig.conoideum

Articulationes carpometacarpeae

Capsulae articulares
Ligg.carpometacarpea dorsalia
Ligg.carpometacarpea palmaria

Articulatio carpometacappea pollicis

Capsula articularis

Articulationes intermetacarpeae

Capsulae articulares
Ligg.metacarpea dorsalia
Ligg.metacarpea palmaria
Ligg. metacarpea interossea
Spatia interossea metacarpi

Articulationes metacarpophalangeae

Capsulae articulares
Ligg.collateralia
Ligg.palmaria
Lig.metacarpeum transversum profundum

Articulationes interphalangeae manus

Capsulae articulares
Ligg.collateralia

JUNCTURAE CINGULI MEMBRI INFERIORIS

Membrana obturatoria
Canalis obturatorius
Lig.iliolumbale
Lig.sacrotuberale
Processus falciformis
Lig.sacrospinale
Foramen ischiadicum majus
Foramen ischiadicum minus

Articulatio sacroiliaca

Ligg.sacroiliaca ventralia
Ligg.sacroiliaca interossea
Ligg. sacroiliaca dorsalia

Scanned with OKEN Scanner

Articulatio ossis pisiformis

Capsula articularis
Lig.pisohamatum
Lig.pisometacarpeum
Canalis carpi
  Lig.ischiofemorale
  Lig.pubofemorale
Labrum acetabulare
  Lig.transversum acetabuli
Lig.capitis femoris

Articulatio genus

Capsula articularis
Meniscus lateralis
  Lig.meniscofemorale anterius
  Lig.meniscofemorale posterius
Meniscus medialis
Lig.transversum genus
Ligg.cruciata genus
  Lig.cruciatum anterius
  Lig.cruciatum posterius
Plica synovialis infrapatellaris
  Plicae alares
Lig.collaterale fibulare
Lig.collaterale tibiale
Lig.popliteum obliquum
Lig.popliteum arcuatum
Lig.patellae
Retinaculum patellae mediale
Retinaculum patellae laterale
Corpus adiposum infrapatellare

Articulatio tibiofibularis

Capsula articularis
Lig.capitis fibulae anterius
Lig.capitis fibulae posterius
Membrana interossea cruris

Syndesmosis (Articulatio) tibiofibularis

Lig.tibiofibulare anterius
Lig.tibiofibulare posterius

Articulationes pedis

Articulatio talocruralis

Capsula articularis
Lig.mediale deltoideum
  Pars tibionavicularis
  Pars tibiocalcanea
  Pars tibiotalaris anterior
  Pars tibiotalaris posterior
Lig.talofibulare anterius
Lig.talofibulare posterius
Lig.calcaneofibulare

Symphysis pubica

Lig.pubicum superius
Lig.arcuatum pubis
Discus interpubicus

JUNCTURAE MEMBRI INFERIORIS LIBERI

Articulatio coxae

Capsula articularis
  Zona orbicularis
  Lig.iliofemorale
Lig.talocalcaneum laterale
Lig.talocalcaneum mediale

Articulatio tarsi transversa

Capsula articularis

Articulatio calcaneocuboidea

Capsula articularis

Articulatio cuneonavicularis

Ligg.tarsi interossea
  Lig.talocalcaneum interosseum
  Lig.cuneocuboideum interosseum
  Lig.intercuneiformia interossea
Ligg.tarsi dorsalia
  Lig.talonaviculare
  Ligg.intercuneiformia dorsalia
  Lig.cuneocuboideum dorsale
  Lig.cuboideonaviculare dorsale
  Lig.bifurcatum
    Lig.calcaneonaviculare
    Lig.calcaneocuboideum
  Ligg.cuneonavicularia dorsalia
Ligg.tarsi plantaria
  Lig.plantare longum
  Lig.calcaneocuboideum plantare
  Lig.calcaneonaviculare plantare
  Ligg.cuneonavicularia plantaria
  Lig.cuboideonaviculare plantare
  Ligg.intercuneiformia plantaria
  Lig.cuneocuboideum plantare

Articulationes tarsometatarseae

Capsulae articulares
Ligg.tarsometatarsea dorsalia
Ligg.tarsometatarsea plantaria
Ligg.cuneometatarsea interossea

Articulationes intermetatarseae

Capsulae articulares
Ligg.metatarsea interossea

Scanned with OKEN Scanner

Articulationes intertarseae
Articulatio talocalcaneonavicularis
Articulatio subtalaris
Capsula articularis

Ligg.metatarsea dorsalia
Ligg.metatarsea plantaria
Spatia interossea metatarsi

Articulationes metatarsophalangeae

Capsulae articulares
Ligg.collateralia
Ligg.plantaria
Lig.metatarseum transversum profundum

Articulationes interphalangeae pedis

Capsulae articulares
Ligg.collateralia

MYOLOGIA

Musculus
  Caput
  Venter
Musculus fusiformis
Musculus unipennatus
Musculus bipennatus
Musculus sphincter
Musculus orbicularis
Musculus articularis
Musculus skeleti
Musculus cutaneus
Tendo
  Peritendineum
  Mesotendineum
Aponeurosis
Perimysium
Fascia
Intersectio tendinea
Arcus tendineus
Ligamentum vaginale
Vagina fibrosa tendinis
Vagina synovialis tendinis
Trochlea muscularis
Bursa synovialis

MUSCULI DORSI

M.trapezius
(M.transversus nuchae)
M.latissimus dorsi
M.rhomboideus major
M.rhomboideus minor
M.levator scapulae
M.serratus posterior inferior
M.serratus posterior superior
M.splenius cervicis
M.splenius capitis

M.transversospinalis
  M.semispinalis
    M.semispinalis thoracis
    M.semispinalis cervicis
    M.semispinalis capitis
  M.multifidus
  Mm.rotatores
    Mm.rotatores cervicis
    Mm.rotatores thoracis
    Mm.rotatores lumborum
Mm.interspinales
  Mm.interspinales cervicis
  Mm.interspinales thoracis
  Mm.interspinalis lumborum
Mm.intertransversarii
  Mm.intertransversarii laterales lumborum
  Mm.intertransversarii mediales lumborum
  Mm.intertransversarii thoracis
  Mm.intertransversarii posteriores cervicis
    Pars medialis
    Pars lateralis
  Mm.intertransversarii anteriores cervicis

Fascia thoracolumbalis
Fascia nuchae

MUSCULI CAPITIS

M.rectus capitis anterior
M.rectus capitis posterior major
M.rectus capitis posterior minor
M.rectus capitis lateralis
M.obliquus capitis superior

Scanned with OKEN Scanner

Pars palpebralis
Pars orbitalis
Pars lacrimalis
M.corrugator supercilii
M.depresor supercilii
M.auricularis anterior
M.auricularis superior
M.auricularis posterior
M.orbicularis oris
Pars marginalis
Pars labialis
M.depresor anguli oris
M.transversus menti
M.risorius
M.zygomaticus major
M.zygomaticus minor
M.levator labii superioris
M.levator labii superioris alaeque nasi
M.depresor labii inferioris
M.levator anguli oris
M.buccinator
M.mentalis
M.masseter
Pars superficialis
Pars profunda
M.temporalis
M.pterygoideus lateralis
M.pterygoideus medialis
Fascia buccopharingea
Fascia masseterica
Fascia parotidea
Fascia temporalis
Lamina superficialis
Lamina profunda

MUSCULI COLLI

Platysma
M.sternocleidomastoideus

Mm.suprahyoidei

M.digastricus
Venter anterior
Venter posterior
M.stylohyoideus
M.mylohoideus
M.geniohyoideus

Mm.infrahyoidei

M.sternohyoideus
M.omohyoideus
Venter superior
Venter inferior
M.obliquus capitis inferior
M.longus capitis
M.epicranius
M.occipitofrontalis
Venter frontalis
Venter occipitalis
M.temporoparietalis
Galea aponeurotica Aponeurosis epicranialis
M.procerus
M.nasalis
Pars transversa
Pars alaris
M.depresor septi
M.orbicularis oculi
M.sternothyroideus
M.thyrohyoideus
M.levator glandulae thyroideae
M.longus colli
M.scalenus anterior
M.scalenus medius
M.scalenus posterior
(M.scalenus minimus)

Fascia cervicalis
Lamina superficialis
Lamina pretrachealis
Lamina prevertebralis
Vagina carotica

MUSCULI THORACIS

(M.sternalis)
M.pecteralis major
Pars clavicularis
Pars sternocostalis
Pars abdominalis
M.pecteralis minor
M.subclavius
Fascia pectoralis
Fascia clavipectoralis
M.serratus anterior
Mm.levatores costarum
Mm.levatores costarum longi
Mm.levatores costarum breves
Mm.intercostales externi
Membrana intercostalis externa
Mm.intercostales interni
Membrana intercostalis interna
Mm.intercostales intimi
Mm.subcostales
M.transversus thoracis

Diaphragma

Pars lumbalis

Scanned with OKEN Scanner

Vagina m.recti abdominis
Lamina anterior
Lamina posterior
Linea arcuata
M.pyramidalis
M.obliquus externus abdominis
Lig.inguinale
Lig.lacunare
Lig.pectineale
Lig.reflexum
Anulus inguinalis superficialis
Crus mediale
Crus laterale
Fibrae intercrurales
M.obliquus internus abdominis
M.cremaster
M.transversus abdominis
Falx inguinalis Tendo conjunctivus
Linea alba
Anulus umbilicalis
Adminiculum lineae albae
Lig.suspensorium penis s. clitoridis
Lig.fundiforme penis
Trigonum lumbale
Fascia transversalis
Anulus inguinalis profundus
Canalis inguinalis
Lig.interfoveolare
M.quadratus lumborum

Musculi coccygei

M.coccygeus
(M.sacrococcygeus ventralis)
(M.sacrococcygeus dorsalis)

MUSCULI MEMBRI SUPERIORIS

M.deltoideus
M.supraspinatus
M.infraspinatus
M.teres minor
M.teres major
M.subscapularis
M.biceps brachii
Caput longum
Vagina synovialis intertubercularis
Caput breve
Crus dextrum
Crus sinistrum
Pars costalis
Pars sternalis
Hiatus aorticus
Hiatus esophageus
Centrum tendineum
Foramen venae cavae
Lig.arcuatum mediale
Lig.arcuatum laterale
Lig.arcuatum medianum

MUSCULI ABDOMINIS

M.rectus abdominis
Intersectiones tendineae
Caput mediale
M.anconeus
M.articularis cubiti
M.pronator teres
Caput humerale
Caput ulnare
M.flexor carpi ulnaris
Caput humerale
Caput ulnare
M.flexor digitorum superficialis
Caput humeroulnare
Caput radiale
M.flexor digitorum profundus
M.flexor pollicis longus
M.pronator quadratus
M.brachioradialis
M.extensor carpi radialis longus
M.extensor carpi radialis brevis
M.extensor digitorum
Connexus intertendineus
M.extensor digiti mimimi
M.extensor carpi ulnaris
Caput humerale
Caput ulnare
M.supinator
M.abductor pollicis longus
M.extensor pollicis brevis
M.extensor pollicis longus
M.extensor indicis
M.palmaris brevis
M.abductor pollicis brevis
M.flexor pollicis brevis
M.opponens pollicis
M.adductor pollicis
Caput obliquum
Caput transversum
M.abductor digiti minimi
M.flexor digiti minimi btevis

Scanned with OKEN Scanner

Caput breve
Aponeurosis m.bicipitis brachii
M.coracobrachialis
M.brachialis
M.triceps brachii
Caput longum
Caput laterale
Aponeurosis palmaris
Fasciculi transversi
Retinaculum flexorum
Vaginae fibrosae digitorum manus
Pars anularis vaginae fibrosae
Pars cruciformis vaginae fibrosae
Vaginae synoviales digitorum manus
Vincula tendinum
Vinculum longum
Vinculum breve
Chiasma tendinum

MUSCULI MEMBRI INFERIORIS

M.iliopsoas
M.iliacus
M.psoas major
M.psoas minor
M.gluteus maximus
M.gluteus medius
M.gluteus minimus
M.tensor fasciae latae
M.piriformis
M.obturatorius internus
M.gemellus superior
M.gemellus inferior
M.quadratus femoris
M.sartorius
M.quadricept femoris
M.rectus femoris
M.vastus lateralis
M.vastus intermedius
M.vastus medialis
M.articularis genus
M.pectineus
M.adductor longus
M.gracilis
M.adductor brevis
M.adductor magnus
M.obturatorius externus

M.opponens digiti minimi
Mm.lumbricales
Mm.interossei dorsales
Mm.interossei palmares
Fascia axillaris
Fascia brachii
Septum intermusculare brachii mediale
Septum intermusculare brachii laterale
Fascia antebrachii
Fascia dorsalis manus
Retinaculum extensorum
Lig.metacarpeum transversum superficiale
M.personeus brevis M.fibularis brevis
M.triceps surae
M.gastrocnemius
Caput laterale
Caput mediale
M.soleus
Arcus tendineus m.solei
Tendo calcaneus Achillis
M.plantaris
M.popliteus
M.tibialis posterior
M.flexor digitorum longus
M.flexor hallucis longus
M.extensor hallucis brevis
M.extensor digitorum brevis
M.abductor hallucis
M.flexor hallucis brevis
M.adductor hallucis
Caput obliquum
Caput transversum
M.abductor digiti minimi
M.flexor digiti minimi brevis
M.flexor digitorum brevis
M.quadratus plantae M.flexor accessorius
Mm.lumbricales
Mm.interossei dorsale
Mm.interossei plantares
Fascia lata
Tractus iliotibialis
Septum intermusculare femoris laterale
Septum intermusculare femoris mediale
Canalis adductorius
Hiatus tendineus adductorius
Fascia iliaca

M.biceps femoris
  Caput longum
  Caput breve
M.semitendinosus
M.semimembranosus
M.tibialis anterior
M.extensor digitorum longus
M.peroneus tertius M.fibularis tertius
M.extensor hallucis longus
M.peroneus longus M.fibularis longus

Retinaculum mm.flexorum
Retinaculum mm.extensorum inferius
Retinaculum mm.peroneorum fibularium sup.
Retinaculum mm.peroneorum fibularium inferius
Fascia dorsalis pedis
Aponeurosis plantaris
  Fasciculi transversi
Lig.metatarseum transversum superficiale
Vaginae synoviales digitorum pedis
  Vincula tendinum
Vaginae fibrosae digitorum pedis
  Pars anularis vaginae fibrosae
  Pars cruciformis vaginae fibrosae

BURSAE ET VAGINAE SYNOVIALES

Bursa synovialis subcutanea
Bursa synovialis submuscularis
Bursa synovialis subfascialis
Bursa synovialis subtendinea
Vagina synovialis tendinis
Vag.synovialis m.obliqui superioris
B:m.tensoris veli palatini
B.subcutanea prominentiae laryngeae
B:retrohyoidea
B:infrahyoidea
B.subtendinea m.trapezii
(B.subcutanea acromialis)
B.subacromialis
B.subdeltoidea
(B.m.coracobrachialis)

Lacuna musculorum
Arcus ileopectineus
Lacuna vasorum
Trigonum femorale
Canalis femoralis
Anulus femoralis
Septum femorale
Hiatus saphenus
  Margo falciformis
    Cornu superius
    Cornu inferius
  Fascia cribrosa
Fascia cruris
Septum intermusculare anterius cruris
Septum intermusculare post.cruris
Retinaculum mm.extensorum superius
Vag.tendinis m.extensoris carpi ulnaris
B.m.extensoris carpi radialis brevis
Vag.synovialis tendinis m.flexoris carpi radialis
Vag.synovialis communis mm. flexorum
Vag.tendinis m.flexoris pollicis longi
Vag.synovialis tendinum digitorum
B:subcutanea trochanterica
B.trochanterica m.glutei maximi
Bb.trochantericae m.glutei medii
B:troch.m.glutei minimi
B:m.piriformis
B:ischiadica m.obturatorii interni
B.subtendinea m.obturatorii interni
Bb.intermusculares mm.gluteorum
B.ischiadica m.glutei maximi
(B.iliopectinea)
B:subtendinea iliaca
B:m.bicipitis femoris superior
B.subcutanea prepatellaris
(B:subfascialis prepatellaris)
(B.subtendinea prepatellaris)
B.suprapatellaris
B:subcutanea infrapatellaris
B:infrapatellaris profunda
B.subcutanea tuberositatis tibiae
Bb.subtendineae m.sartorii
B:anserina
B.subtendinea m.bicipitis femoris inferior

Recessus subpopliteus
B.subtendinea m.gastrocnemii lateralis

Scanned with OKEN Scanner

B.subtendinea m.infraspinati
B.subtendinea m.subscapularis
B.subtendinea m.teretis majoris
B.subtendinea m.latissimi dorsi
B.subcutanea olecrani
(B.intratendinea olecrani)
B.subtendinea m.tricipitis brachii
B.bicipitoradialis
(B.cubitalis interossea)
Vag.tendinum mm.abductoris longi et extensoris brevis pollicis
Vag.tendinum mm.extensorum carpi radialium
Vag.tendinis m.extensoris pollicis longi
Vag.tendinum mm.extensoris digitorum et extensoris indicis
Vag.tendinis m.extensoris digiti minimi
B.subtendinea m.tibialis anterioris
B.subcutanea calcanea
B.tendinis calcanei Achillis

B.subtendinea m.gastrocnemii medialis
B.m.semimembranosi
B.subcutanea malleoli lateralis
B.subcutanea malleoli medialis
Vag.tendinis m.tibialis anterioris
Vag.tendinis m.extensoris hallucis longi
Vag.tendinum m.extensoris digitorum pedis longi
Vag.tendinum m.flexoris digitorum pedis longi
Vag.synovialis tendinis m.tibialis posterioris
Vag.synovialis tendinis m.flexoris hallucis longi
Vag.synovialis mm.peroneorum fibularium communis
Vag.tendinis m.peronei fibularis longi pkantaris
Vag.tendinum digitorum pedis.

SPLANCHNOLOGIA

Tunica lbuginea
Tunica fibrosa
Tunica adventitia
Tunica mucosa
  Lamina propria mucosae
  Lamina muscularis mucosae
  Tela submucosa
Tunica muscularis
Tunica serosa
  Tela subserosa
Parenchyma
Stroma
Glandula
  Lobus
  Lobulus
Glandula mucosa
Glandula serosa
Glandula seromucosa

APPARATUS DIGESTORIUS
SYSTEMA DIGESTORIUM

CAVUM ORIS

Bucca

Plicae palatinae transversae
Papilla incisiva

Glandulae oris
Gl.labiales
Gl.buccales
Gl.molares
Gl.palatinae
Gl.linguales
Gl.linguälis anterior
Gl.sublingualis
  Ductus sublingualis major
  Ductus sublingualis minores
Glandula submandibularis
  Ductus submandibularis
Gl.parotis
  Pars superficialis
  Pars profunda
  Glandula parotis accesoria
  Ductus parotideus

Dentes

Corona dentis

Corpus adiposum buccae
Vestibulum oris
Cavum oris proprium
Rima oris
Labia oris
Labium superius
Philtrum
Tuberculum
Labium inferius
Commisura labiorum
Angulus oris
Palatum
Palatum durum
Platum molle
Raphe palati

Tunica mucosa oris

Frenulum labii superioris
Frenulum labii inferioris
Gingivae
Caruncula sublingualis
Plica sublingualis
Papilla parotidea
Dentinum
Enamelum
Cementum
Canaliculi dentales
Spatia interglobularia
Prismata adamantina
Cuticula dentis
Periodontium
Arcus dentalis superior
Arcus dentalis inferior
Dentes incisivi
Dentes canini
Dentes premolares
Dentes molares
Dens serotinus
Dentes permanentes
Dentes decidui

Lingua

Dorsum linguae
Radix linguae
Corpus linguae
Facies inferior linguae
Plica fimbriata
Margo linguae
Apex linguae
Tunica mucosa linguae
Frenulum linguae
Papillae linguales

Tuberculum coronae dentis
Collum dentis
Radix Radices dentis
Apex radicis dentis
Facies masticatoria
Facies labialis buccalis
Facies lingualis
Facies contactus
Facies medialis dentium incisivorum et caninorum
Facies lateralis dentium incisivorum et caninorum
Facies anterior dentium premolarium et molarium
Facies posterior dentium premolarium et molarium
Cavum dentis
Pulpa dentis
Papilla dentis
Canalis radicis dentis
Foramen apicis dentis
Isthmus faucium
Velum palatinum
Uvula palatina
Arcus palatoglossus
Arcus palatopharyngeus
Plica salpingopalatina
Tonsilla palatina
Fossulae tonsillares
Cryptae tonsillares
Plica triangularis
Plica semilunaris
Fossa tonsillaris
Fossa supratonsillaris

Musculi palati et faucium

M.levator veli palatini
M.tensor veli palatini
M.uvulae
M.palatoglossus
M.palatopharyngeus

PHARYNX

Cavum pharyngis

Fornix pharyngis
Pars nasalis
Pars oralis
Pars laryngea
Ostium pharyngeum tubae
Torus tubarius
Torus levatorius
Tonsilla tubaria
Plica salpingopharyngea

Scanned with OKEN Scanner

Papillae filiformes
Papillae conicae
Papillae fungiformes
Papillae vallatae
Papillae foliatae
Sulcus medianus linguae
Sulcus terminalis
Foramen cecum linguae
Ductus thyroglossus
Tonsilla lingualis
Folliculi linguales
Septum linguae
Aponeurosis linguae

Musculi linguae

M.genioglossus
M.hyoglossus
M.chondroglossus
M.styloglossus
M.longitudinalis superior
M.longitudinalis inferior
M.transversus linguae
M.verticalis linguae
Pars pterygopharyngea
Pars buccopharyngea
Pars mylopharyngea
Pars glossopharyngea
M.stylopharyngeus
M.salpingopharyngeus
M.constrictor pharyngis medius
Pars chondropharyngea
Pars ceratopharyngea
M.constrictor pharyngis inferior
Pars thyropharyngea
Pars cricopharyngea

CANALIS ALIMENTARIUS

ESOPHAGUS

Pars cervicalis
Pars thoracica
Pars abdominalis
Tunica adventitia
Tunica muscularis
Tendo cricoesophageus
M.bronchoesophageus
M.pleuroesophageus
Tela submucosa
Tunica mucosa
Lamina muscularis mucosae
Gl.esophageae

VENTRICULUS GASTER

Recessus pharyngeus
(Bursa pharyngea)
Recessus piriformis
Vallecula epiglottica
Plica glossoepiglottica mediana
Plica glossoepiglottica lateralis
Plica nervi laryngei
Fascia pharyngobasilaris
Tunica mucosa
Gl.pharyngeae
Tonsilla pharyngea
Fossulae tonsillares
Cryptae tonsillares
Tela submucosa

Tunica muscularis pharyngis

Raphe pharyngis
Raphe pterygomandibularis
M.constrictor pharyngis superior
Tela submucosa
Tunica mucosa
Plicae gastricae
Lamina muscularis mucosae
Areae gastricae
Plicae villosae
Foveolae gastricae
Glandulae gastricae propriae
Glandulae pyloricae
Folliculi lymphatici gastrici

INTESTINUM TENUE

Tunica serosa
Tela subserosa
Tunica muscularis
Strastum longitudinale
Stratum circulare
Tela submucosa
Tunica mucosa

Lamina muscularis mucosae
Plicae circulares
Villi intestinales
Gl.intestinales
Folliculi lymphatici solitarii
Folliculi lymphatici aggregati

Duodenum

Pars superior
Pars descendens
Pars horizontalis inferior
Pars ascendens
Flexura duodeni superior
Flexura duodeni inferior

Scanned with OKEN Scanner

Paries anterior
Paries posterior
Curvatura ventriculi major
Curvatura ventriculi minor
Incisura angularis
Pars cardiaca
Ostium cardiacum
Fundus ventriculi
Incisura cardiaca
Corpus ventriculi
Canalis ventriculi
Pars pylorica
Antrum pylori cum
Canalis pylori cus
Pylorus
Ostium pylori cum
Tunica serosa
Tela subserosa
Tunica muscularis
Stratum longitudinale
Stratum circulare
M.sphincter pylori
Fibrae obliquae
Colon ascendens
Flexura coli dextra
Colon transversum
Flexura coli sinistra
Colon descendens
Colon sigmoideum
Plicae semilunares coli
Haustra coli
Tunica serosa
Tela subserosa
Appendices epiploicae
Tunica muscularis
Stratum longitudinale
Teniae coli
Tenia mesocolica
Tenia omentalis
Tenia libera
Stratum circulare
Tela submucosa
Tunica mucosa
Lamina muscularis mucosae
Glandulae intestinales
Folliculi lymphatici solitarii

Rectum

Flexura sacralis
Flexura perinealis
Ampulla recti
Tunica muscularis
Stratum longitudinale

Flexura duodenojejunalis
M.suspensorius duodeni
Plica longitudinalis duodeni
Papilla duodeni major
Papilla duodeni minor
Glandulae duodenales

Jejunum

Ileum

INTESTINUM CRASSUM

Cecum

Valva ileocecalis
Ostium ileocecale
Frenulum valvae ileocecalis
Appendix vermiformis
Ostium appendix vermiformis
Folliculi lymphatici aggregati apendicis vermiformis
Corpus pancreatis
Facies anterior
Facies posterior
Facies inferior
Margo superior
Margo anterior
Margo inferior
Tuber omentale
Cauda pancreatis
Ductus pancreaticus
Ductus pancreaticus accessorius (Pancreas accessorium)

HEPAR

Tunica serosa
Tela subserosa
Tunica fibrosa
Facies diaphragmatica
Pars superior
Impressio cardiaca
Pars anterior
Pars dextra
Pars posterior
Area nuda
Sulcus venae cavae
Fissura lig.venosi
Facies visceralis
Margo inferior
Incisura lig.teretis
Fossa vesicae felleae
Fissura lig.teretis
Sulcus venae umbilicalis
Fossa ductus venosi

Scanned with OKEN Scanner

Stratum circulare
M.sphincter ani internus
M.rectococcygeus
M.rectourethralis
Tela submucosa
Tunica mucosa
Lamina muscularis mucosae
Gl.intestinales
Folliculi lymphatici
Plicae transversales recti

Canalis analis

Columnae anales
Sinus anales
Valvulae anales
Zona hemorrhoidalis
M.sphincter ani externus (Vide p.32)
Anus

PANCREAS

Caput pancreatic
Processus uncinatus
Incisura pancreatis
Venae interlobulares
Venae centrales
Ductuli biliferi
Ductus hepaticus communis
Ductus hepaticus dexter
Ductus hepaticus sinister

Vesica fellea

Tunica serosa ves.felleae
Tela subserosa ves.felleae
Tunica muscularis ves. felleae
Tunica mucosa ves.felleae
Plicae tunicae mucosaeves. felleae
Fundus ves.felleae
Corpus ves.felleae
Collum ves felleae
Ductus cysticus
Plica spiralis

Ductus choledochus

M.sphincter ductus choledochi
Ampula hepatopancreatica
M.sphincter ampullae hepatopancreaticae M.sphincter ampullae
Gl.mucosae biliosae

Lig.teres hepatis
Lig.venosum
Porta hepatis
Lobus hepatis dexter
Lobus quadratus
Lobus caudatus
Processus papillaris
Processus caudatus
Lobus hepatis sinister
(Appendix fibrosa hepatis)
Tuber omentale
Impressio esophagea
Impressio gastrica
Impressio duodenalis
Impressio colica
Impressio renalis
Impressio suprarenalis
Lobuli hepatis
Capsula fibrosa perivascularis
Arteriae interlobulares
Meatus nasi medius
Atrium meatus medii
Meatus nasi inferior
Meatus nasopharyngeus
(Ductus incisivus)

SINUS PARANASALES

Sinus maxillaris
Sinus sphenoidalis
Sinus frontalis
Sinus ethmoidalis
Cellulae anteriores
Cellulae mediae
Cellulae posteriores
Bulla ethmoidalis
Infundibulum ethmoidale
Hiatus semilunaris
Gl.nasales

NASUS EXTERNUS

Radix nasi
Dorsum nasi
Apex nasi
Alae nasi
Pars mobilis septi nasi
Cartilago septi nasi
Processus posterior sphenoidalis
Cartilagines nasi
Cartilago nasi lateralis
Cartilago alaris major
Crus mediale
Crus laterale

Scanned with OKEN Scanner

APPARATUS RESPIRATORIUS
SYSTEMA RESPIRATORIUM

CAVUM NASI

Nares
Choanae
Septum nasi
  Pars cartilaginea
  Pars membranacea
  Pars ossea
Organum vomeronasale
Vestibulum nasi
Limen nasi
Sulcus olfactorius
Concha nasalis superior
Concha nasalis media
Concha nasalis inferior
Tunica mucosa nasi
  Regio respiratoria
  Regio olfactoria
    Gl.olfactoriae
Plexus cavernosi concharum
Agger nasi
Recessus sphenoethmoidalis
Meatus nasi superior

Cartilago cricoidea

Arcus cartilaginis cricoideae
Lamina cartilaginis vricoideae
  Facies articularis arytenoidea
  Facies articularis thyroidea
Articulatio cricothyroidea
  Capsula articularis cricothyroidea
  Lig.cricothyroideum
  Lig.cricotracheale

Cartilago arytenoidea

Facies articularis
Basis cartilaginis arytenoideae
Facies anterolateralis
  Crista arcuata
  Colliculus
  Fovea oblonga
  Fovea triangularis
Facies medialis
Facies posterior
  Apex cartilaginis arytenoideae
  Processus vocalis
  Processus muscularis

Cartilago corniculata

Articulatio cricoarytenoidea
Lig.cricopharyngeum
Cartilagines alares minores
Cartilagines nasales accessoriae
Cartilago vomeronasalis

LARYNX

Prominentia laryngea

Cartilagines laryngis

Cartilago thyroidea

Lamina dextra et sinistra
Incisura thyroidea superior
Incisura thyroidea inferior
Tuberculum thyroideum superius
Tuberculum thyroideum inferius
Linea obliqua
Cornu superius
Cornu inferius
(Foramen thyroideum)
Lig. thyrohyoideum
  Cartilago triticea
Lig.thyrohyoideum medianum
Membrana thyrohyoidea
M.thyroepiglotticus
M.Thyroarytenoideus
M.arytenoideus obliquus
M.arytenoideus transversus

Cavum laryngis

Aditus laryngis
  Plica aryepiglottica
Vestibulum laryngis
Rima vestibuli
  Plica vestibularis
Glottis
Rima glottidis
  Plica vocalis
  Pars intermembranacea
  Pars intercartilaginea
Cavum infraglotticum
Ventriculus laryngis
  Sacculus laryngis
Tunica mucosa
Membrana fibroelastica laryngis
  Membrana quadrangularis
    Lig.vestibulare
  Conus elasticus
    Lig.vocale
Incisura interarytenoidea
Gl.laryngeae
Folliculi lymphatici laryngei

Scanned with OKEN Scanner

Lig.vestibulare
Lig.vocale
(Cartilago sesamoidea)
Capsula articularis cricoarytenoidea
Lig.cricoarytenoideum posterius

Epiglottis

Petiolus epiglottidis
Tuberculum epiglotticum
Cartilago epiglottica
Lig.thyroepiglotticum
Lig.hyoepiglotticum

Cartilago cuneiformis

Tuberculum cuneifprme
Tuberculum corniculatum

Musculi laryngis

M.aryepiglotticus
M.cricothyroideus
  Pars recta
  Pars obliqua
M.cricoarytenoideus posterior
(M.ceratocricoideus)
M.cricoarytenoideus lateralis
M.vocalis
(Bronchus segmentalis subapicalis subsuperior
Bronchus segmentalis basalis medialis cardiacus
Bronchus segmentalis basalis anterior
Bronchus segmentalis basalis lateralis
Bronchus segmentalis basalis posterior
Bronchus lobaris superior sinister
  Bronchus segmentalis apicoposterior
  Bronchus segmentalis anterior
  Bronchus lingularis superior
  Bronchus lingularis inferior
Bronchus lobaris inferior sinister
  Bronchus segmentalis apicalis superior
  (Bronchus segmentalis subapicalis subsuperior)
  Bronchus segmentalis basalis medialis cardiacus
  Bronchus segmentalis basalis anterior

TRACHEA ET BRONCHII

Cartilagines tracheales
Musculus trachealis
Ligg.anularia trachealia
Paries membranaceus
Tunica mucosa
  Gl.tracheales
Bifurcatio tracheae
  Carina tracheae

Bronchus principalis dexter et sinister

Bronchi lobares et segmentales

  Bronchus lobaris superior dexter
    Bronchus segmentalis apicalis
    Bronchus segmentalis posterior
    Bronchus segmentalis anterior
  Bronchus lobaris medius dexter
    Bronchus segmentalis lateralis
    Bronchus segmentalis medialis
  Bronchus lobaris inferior dexter
    Bronchus segmentalis apicalis superior

Lobus medius pulm.dext.
Lobus inferior
Fissura obliqua
Fissura horizontalis pulm.dext.

Segmenta bronchopulmonalia

  Pulmo dexter,lobus superior
    Segmentum apicale
    Segmentum posterius
    Segmentum arterius
  Pulmo dexter, lobus medius
    Segmentum laterale
    Segmentum mediale
  Pulmo dexter, lobus inferior
    Segmentum apicale superius
    (Segmentum subapicale subsuperius)
    Segmentum basale mediale cardiacum
    Segmentul basale anterius
    Segmentum basale laterale
    Segmentum basale posterius
  Pulmo sinister, lobus superior
    Segmentum apicoposterius
    Segmentum anterius
    Segmentum lingulare superius
    Segmentum lingulare inferius
  Pulmo sinister,lobus inferior
    Segmentum apicale superius
    (Segmentum subapicale subsuperius)

Bronchus segmentalis basalis lateralis
Bronchus segmentalis basalis posterior
Rami bronchiales segmentorum
Tunica muscularis
Tela submucosa
Tunica mucosa
Gl.bronchiales

PULMO

Basis pulmonis
Apex pulmonis
Facies costalis
Facies medialis
Pars vertebralis
Pars mediastinalis
Impressio cardiaca
Facies diaphragmatica
Facies interlobares
Margo anterior
Margo inferior
Hilus pulmonis
Radix pulmonis
Incisura cardiaca pulmonis sinistri
Lingula pulmonis sinistri
Lobus superior
Pleura mediastinalis
Pleura costalis
Pleura diaphragmatica
Recessus pleuralis
Recessus costodiaphragmaticus
Recessus costomediastinalis
Lig.pulmonale
Mediastinum
Mediastinum superius
Mediastinum anterius
Mediastinum medium
Mediasinum posterius

APPARATUS UROGENITALIS
SYSTEMA UROGENITALE

ORGANA UROPOETICA

Ren

Margo lateralis
Margo medialis
Hilus renalis
Sinus renalis
Facies anterior
Facies posterior
Extremitas superior
(Segmentum basale mediale cardiacum)
Segmentum basale anterius
Segmentum basale laterale
Segmentum basale posterius
Bronchioli
Bronchioli respiratorii
Ductuli alveolares
Sacculi alveolares
Alveoli pulmonis

CAVUM THORACIS

Fascia endothoracica
Membrana suprapleuralis
Fascia phrenicopleuralis
Cavum pleurae
Pleura
Cupula pleurae
Pleura pulmonalis
Pleura parietalis
Arteriae arcuatae
Arteriae interlobulares
Vas afferens
Vas efferens
Rami capsulares
Arteriolae rectae

Venae renis

Venae interlobares
Venae arcuatae
Venae interlobulares
Venulae rectae
Venulae stellatae

Ureter

Pars abdominalis
Pars pelvina
Tunica adventica
Tunica muscularis
Tunica mucosa

Vesica urinaria

Apex vesicae
Corpus vesicae
Fundus vesicae
Cervix vesicae
Lig.umbilicale medianum
Urachus
Tunica serosa
Tela subserosa
Tunica muscularis
M.sphincter vesicae

Scanned with OKEN Scanner

Extremitas inferior
Capsula adiposa
Capsula fibrosa
Tubuli renales
  Tubuli renales contorti
  Tubuli renales recti
Cortex renis
Medulla renis
Lobi renales
Pyramides renales
  Basis pyramidis
  Papillae renales
  Area cribrosa
    Foramina papillaria
Columnnae renales
Lobuli corticales
  Pars radiata
  Pars convoluta
Corpuscula renis
Glomeruli
  Capsula glomeruli

Pelvis renalis

  Calices renales
    Calices renales majores
    Calices renales minores

Arteriae renis

  Arteriae interlobares renis
Tunica albuginea
Mediastinum testis
Septula testis
Lobuli testis
Parenchyma testis
Tubuli seminiferi contorti
Tubuli seminiferi recti
Rete testis
Ductuli efferentes testis

Epididymis

Caput epididymis
Corpus epididymis
Cauda epididymis
Lobuli epididymis
    Coni epididymidis
Ductus epididymidis
Ductuli aberrantes
(Ductulus aberrans superior)
  Appendix testis
  (Appendix epididymidis)
Paradidymis

Ductus deferens

Ampulla ductus deferentis
  M.pubovesicalis
  M.rectovesicalis
  M.rectourethralis
Tela submucosa
Tunica mucosa
Trigonum vesicae
Uvula vesicae
Plica interureterica
Ostium ureteris
Ostium urethrae internum

ORGANA GENITALIA

ORGANA GENITALIA MASCULINA

Testis

Extremitas superior
Extremitas inferior
Facies lateralis
Facies medialis
Margo anterior
Margo posterior

Prostata

Basis prostatae
Apex prostatae
Facies anterior
Facies posterior
Facies inferolateralis
Lobus dexter et sinister
Isthmus prostatae
(Lobus medius)
Substantia glandularis
Ductuli prostatici
Substantia muscularis
M.puboprostaticus

Glandula bulbourethralis

Ductus gl.bulbourethralis

PARTES GENITALES MASCULINAE EXTERNAE

Penis

Radix penis
Corpus penis
Crus penis
Dorsum penis
Facies urethralis
Glans penis
  Corona glandis
  Septum glandis
  Collum glandis

Scanned with OKEN Scanner

Diverticula ampullae
Tunica adventitia
Tunica muscularis
Tunica mucosa
Ductus ejaculatorius

Vesicula seminalis

Tunica adventitia
Tunica muscularis
Tunica mucosa
Ductus excretorius

Funiculus spermaticus

Tunicae funiculi spermatici et testis

Fascia spermatica externa
M.cremaster
Fascia cremasterica
Fascia spermatica interna
(Vestigium processus vaginalis)
Tunica vaginalis testis
Lamina parietalis
Lamina visceralis
Lig.epididymidis superius
Lig.epididymidis inferius
Sinus epididymidis
Descensus testis
Gubernaculum testis
Lig.genitoinguinale

Colliculus seminalis
Utriculus prostaticus
Sinus prostaticus
Pars membranacea
Pars spongiosa
Fossa navicularis urethrae
(Valvula fossae navicularis)
Ostium urethrae externum
Lacunae urethrales
Gl.urethrales

Scrotum

Raphe scroti
Septum scroti
Tunica dartos

ORGANA GENITALIA FEMININA

Hilus ovarii
Facies medialis
Facies lateralis
Margo liber
Margo mesovaricus
Extremitas tubaria

Preputium
Frenulum preputii
Raphe penis
Corpus cavernosum penis
Corpus spongiosum penis
Bulbus penis
Tunica albuginea corporum cavernosorum
Tunica alb.corporis spongiosi
Septum penis
Trabeculae corporum cavernosorum
Trabeculae corporis spongiosi
Cavernae corporum cavernosorum
Cavernae corporis spongiosi
Arteriae helicinae
Venae cavernosae
Fascia penis superficialis
Fascia penis profunda
Gl.preputiales

Urethra masculina

Pars prostatica
Crista urethralis

Uterus

Corpus uteri
Fundus uteri
Margo uteri dexter et sinister
Facies intestinalis
Cavum uteri
Facies vesicalis
Isthmus uteri
Cervix uteri
Portio supravaginalis cervicis
Portio vaginalis cervicis
Ostium uteri
Labium anterius
Labium posterius
Canalis cervicis uteri
Plicae palmatae
Gl.cervicales uteri
Parametrium
Tunica serosa Perimetrium
Tela subserosa
Tunica muscularis Myometrium
Tunica mucosa Endometrium
Gl.uterinae
M.rectouterinus
Lig.teres uteri
(Processus vaginalis peritonei

Scanned with OKEN Scanner

Extremitas uterina
Stroma ovarii
Folliculi ovarici primarii
Folliculi ovarici vesiculosi
Theca folliculi
Tunica externa
Tunica interna
Stratum granulosum
Cumulus oophorus
Ovum
Corpus luteum
Corpus albicans
Lig.ovarii proprium

Tuba uterina

Ostium abdominale tubae uterinae
Infundibulum tubae uterinae
Fimbriae tubae
Fimbria ovarica
Ampulla tubae uterinae
Isthmus tubae uterinae
Pars uterina
Ostium uterinum tubae
Tunica serosa
Tela subserosa
Tunica muscularis
Tunica mucosa
Plicae tubariae
Commisura labiorum posterior
Frenulum labiorum pudendi
Rima pudendi
Fossa vestibuli vaginae
Labium minus pudendi
Vestibulum vaginae
Bulbus vestibuli
Gl.vestibulares minores
Ostium vaginae
Gl.vestibularis major

Clitoris

Crus clitoridis
Corpus clitoridis
Glans clitoridis
Frenulum clitoridis
Preputium clitoridis
Corpus cavernosum clitoridis dext.et sin.
Septum corporum cavernosorum
Fascia clitoridis

Urethra feminina

Ostium urethrae externum
Tunica muscularis

Vagina

Fornix vaginae
Paries anterior
Paries posterior
Hymen
Caruncula hymenales
Tunica muscularis
Tunica mucosa
Rugae vaginales
Columnae rugarum
Columna rugarum posterior
Columna rugarum anterior
Carina urethralis vaginae

Epoophoron

Ductus epoophori longitudinalis
Ductuli transversi
Appendices vesiculosae

Paroophoron

PARTES GENITALES FEMININAE EXTERNAE

Pudendum femininum

Mons pubis
Labium majus pudendi
Commissura labiorum anterior
M.levator prostatae
m.pubovaginalis
M.puborectalis
M.iliococcygeus
(Arcus tendineus m.levatoris ani)
M.coccygeus
M.sphincter ani externus
Pars subcutanea
Pars superficialis
Pars profunda
Lig.anococcygeum
Fascia pelvis
F.pelvis parietalis
Fascia obturatoria
F.pelvis visceralis
Fascia prostatae
Septum rectovesicale
Septum rectovaginale
Fascia diaphragmatis pelvis superior
Arcus tendineus fasciae pelvis
Lig.puboprostaticum pubovesicale
Fascia diaphragmatis pelvis inferior

Tunica mucosa
  Gl. urethrales
  Lacunae urethrales
Crista urethralis
(Ductus paraurethrales)

TERMINI ONTOGENETICI

Membranes deciduae
  Decidua parietalis
  Decidua capsularis
  Decidua basalis
Placenta
  Pars uterina
  Pars fetalis
Funiculus umbilicalis
Mesonephros
  Ductus mesonephricus
Ductus paramesonephricus
Sinus urogenitalis

PERINEUM

Raphe
  Musculi perinei
  Centrum tendineum perinei

Diaphragma pelvis

M.levator ani
  M.puboccoccygeus
Foramen epiploicum
Bursa omentalis
  Vestibulum bursae omentalis
  Recessus superior omentalis
  Recessus inferior omentalis
  Recessus lienalis
  Plicae gastropancreaticae
Mesenterium dorsale commune
Mesenterium
  Radix mesenterii
Mesocolon
  Mesocolon transversum
 (Mesocolon ascendens)
 (Mesocolon descendens)
  Mesocolon sigmoideum
  Mesoappendix
Mesogastrium

Omentum minus

Lig.hepatogastricum
Lig.hepatoduodenale
(Lig.hepatocolicum)

Omentum majus

Lig.gastrophrenicum

Diaphragma urogenitale

Spatium perinei profundum
  M.transversus perinei profundus
  M.sphincter urethrae
Fascia diaphragmatis urogenitalis superior
Fascia diaphragmatis urogenitalis inferior Membrana perinei
  Lig.transversum perinei
Spatium perinei superficiale
  M.transversus perinei superficialis
  M.ischiocavernosus
  M.bulbospongiosus
Fascia superficialis perinei
Fossa ischiorectalis
  Corpus adiposum fossae ischiorectalis
  Canalis pudendalis
Spatium retropubicum

PERITONEUM

Peritoneum parietale
  Tunica serosa
  Tela subserosa
Peritoneum viscerale
  Tunica serosa
  Tela subserosa
Cavum peritonei
Recessus subphrenici
Recessus subhepatici
Recessus hepatorenalis
Plica umbilicalis mediana
Fossa supravesicalis
Plica umbilicalis medialis
Fossa inguinalis medialis
Trigonum inguinale
Plica umbilicalis lateralis
Fossa inguinalis lateralis
Plica vesicalis transversa
Mesorchium
Processus vaginalis peritonei
Lig.latum uteri
  Mesometrium
  Mesosalpinx
  Mesovarium
Lig.suspensorium ovarii
Plica rectouterina
Excavatiorectouterina
Excavatio vesicouterina
Excavatio rectovesicalis
Spatium retroperitoneale

Scanned with OKEN Scanner

Lig.gastrolienale
Lig.gastrocolicum
Lig.phrenicocolicum
Lig.phrenicolienale Lig.lienorenale

Lig.falciforme hepatic
Lig.coronarium hepatis
Lig.triangulare dextrum
Lig.triangulare sinistrum
Lig.hepatorenale

Plica duodenalis superior
Plica duodenojejunalis
Recessus duodenalis superior
Plica duodenalis inferior
Plica duodenomesocolica
Recessus duodenalis inferior
(Plica paraduodenalis)
(Recessus paraduodenalis)
(Recessus retroduodenalis)
Recessus intersigmoideus
Recessus ileocecalis superior
Plica cecalis vascularis
Recessus ileocecalis inferior
Plica ileocecalis
Recessus retrocecalis
Plicae cecales
Sulci paracolici

Glandula suprarenalis

Cortex
Medulla
Hilus
Facies anterior
Facies posterior
Facies renalis
Margo superior

ANGIOLOGIA

Vas collaterale
Vas anastomoticum
Plexus vasculosus
Rete mirabile
Arteria
Arteriola
Anastomosis arteriovenosa
Rete arteriosum
Vena
Vena cutanea
Vena comitans
Venula
Valvula venosa
Plexus venosus

Fascia subperitonealis

GLANDULAE SINE DUCTIBUS ET PARAGANGLIA

Glandula thyroidea
Capsula fibrosa
Isthmus gl.thyroideae
(Lobus pyramidalis)
Lobus dexter et sinister)
Lobuli gl.thyroideae
Stroma gl.thyroideae
Foliculi gl.thyroideae
(Glandulae thyroideae accessoriae)

Glandula parathyroidea superior

Glandula parathyroidea inferior

Hypophysis Glandula pituitaria

Lobus anterior
Pars tuberalis
Pars intermedia
Lobus posterior

Corpus pineale

Thymus

Lobus dexter et sinister
Lobuli thymi
(Noduli thymici accessorii)

Margo medialis
Vena centralis
(Glandulae suprarenales accessoriae)

Corpora paraaortica

Glomus caroticum

Glomus coccygeum

COR

Basis cordis
Facies sternocostalis
Facies diaphragmatica
Facies pulmonalis
Margo dexter
Apex cordis
Incisura apicis cordis
Sulcus interventricularis anterior
Sulcus interventricularis posterior
Sulcus coronarius
Ventriculus cordis
Septum interventriculare
Pars muscularis

Rete venosum
Sinus venosus
Vena emissaria
Vas capillare
Vas lymphaticum
Valvula lymphatica
Plexus lymphaticus
Nodus lymphaticus Lymphonodus
Folliculus lymphaticus
Cisterna
Tunica externa
Tunica media
Tunica intima
Vasa vasorum
Sanguis
Lympha

PERICARDIUM

Pericardium fibrosum
  Ligg.sternopericardiaca
Pericardium serosum
  Lamina parietalis
  Lamina visceralis Epicardium
Cavum pericardii
  Sinus transversus pericardii
  Sinus obliquus pericardii
Sinus venarum cavarum
Fossa ovalis
Limbus fossae ovalis
Foramen ovale
Auricula dextra
Ostium venae cavae superioris
Ostium venae cavae inferioris
Tuberculum intervenosum
Valvula venae cavae inferioris
Valvula sinus coronarii
Foramina venarum minimarum

Ventriculus dexter

Ostium atrioventriculare dextrum
Valva atrioventricularis dextra V.tricuspidalis
Cuspis anterior
Cuspis posterior
Cuspis septalis
Crista supraventricularis
Conus arteriosus Infundibulum
Ostium trunci pulmonalis
Valva trunci pulmonalis
  Valvula semilunaris anterior
  Valvula semilunaris dextra
  Pars membranacea
Septum atrioventriculare
Atrium cordis
  Auricula atrii
Septum interatriale
Ostia atrioventricularia dext. et sin.
Ostium trunci pulmonalis
Ostium aortae
Trabeculae carneae
Vortex cordis
Musculi papillares
Chordae tendineae
Trigona fibrosa
Anuli fibrosi

Myocardium

Nodus sinuatrialis
Nodus atrioventricularis
Fasciculus atrioventricularis
  Truncus fasc.atrivent.
    Crus dextrum et sinistrum

Endocardium

Atrium dextrum
Mm.pectinati
Sulcus terminalis
Crista terminalis

ARTERIAE

TRUNCUS PULMONALIS

Sinus trunci pulmonalis

A. pulmonalis dextra
  Ramus apicalis
  Ramus posterior descendens
  Ramus anterior descendens
  Ramus anterior ascendens
  Ramus posterior ascendens
  Ramus lobi medii
    Ramus lateralis
    Ramus medialis
  Ramus apicalis superior lobi inferioris
Pars basalis
  (Ramus subapicalis subsuperior)
  Ramus basalis medialis cardiacus
  Ramus basalis anterior
  Ramus basalis lateralis
  Ramus basalis posterior

Valvula semilunaris sinistra
Noduli valvularum semilunarium
Lunulae valvularum semilunarium
Musculus papillaris anterior
Musculus papillaris posterior
Musculi papillaris septales
Trabecula septomarginalis

Atrium sinistrum

Auricula sinistra
Valvula foraminis ovalis
(Falx septi)
Ostia venarum pulmonalium

Ventriculus sinister

Ostium atrioventriculare sinistrum
Valva atrioventricularis sinistra
V.mitralis
Cuspis anterior
Cuspis posterior
Ostium aortae
Valva aortae
Valvula semilunaris posterior
Valvula semilunaris dextra
Valvula semilunaris sinistra
Noduli valvularum aortae
Lunulae valvularum aortae
Musculus papillaris anterior
Musculus papillaris posterior

ARCUS AORTAE

Isthmus aortae

TRUNCUS BRACHIOCEPHALICUS

(A.thyroidea ima)

ARTERIA CAROTIS COMMUNIS

Glomus caroticum
Sinus caroticus

ARTERIA CAROTIS EXTERNA

A.thyroidea superior

R.infrahyoideus
Ramus sternocleidomastoideus
A.laryngea superior
Ramus cricothyroideus
Ramus anterior
Ramus posterior

A.pharyngea ascendens

A.meningea posterior

A.pulmonalis sinistra

Ramus apicalis
Ramus anterior descendens
Ramus posterior
Ramus anterior ascendens
Ramus lingularis
Ramus lingularis superior
Ramus lingularis inferior
Ramus apicalis superior lobi inferioris

Pars basalis
(Ramus subapicalis subsuperior)
Ramus basalis medialis
Ramus basalis anterior
Ramus basalis lateralis
Ramus basalis posterior
Ductus arteriosus
Ligamentum arteriosus

AORTA

AORTA ASCENDENS

Bulbus aortae
Sinus aortae
A.coronaria dextra
Ramus interventricularis posterior
A.coromaria sinistra
Ramus interventricularis anterior
Ramus circumflexus

A.temporalis superficialis

Rami parotidei
A.transversa faciei
Rami auriculares anteriores
A.zygomaticoorbitalis
A.temporalis media
Ramus frontalis
Ramus parietalis

A.maxillaris

A.auricularis profunda
A.tympanica anterior
A.alveolaris inferior
Rami dentales
Ramus mylohyoideus
A.mentalis
A.meningea media
(Ramus meningeus accessorius)
Ramus petrosus
A.tympanica superior
Ramus frontalis

Scanned with OKEN Scanner

Rami pharyngei
A.tympanica inferior

A.lingualis

Ramus suprahyoideus
A.sublingualis
Rami dorsales linguae
A.profunda linguae

(Truncus linguofacialis)

A.facialis

A.palatina ascendens
Ramus tonsillaris
A.submentalis
Rami glandulares
A.labialis inferior
A.labialis superior
A.angularis

A.occipitalis

Ramus mastoideus
Ramus auricularis
Rami sternocleidomastoidei
(Ramus meningeus)
Rami occipitales
Ramus descendens

A.auricularis posterior

A.stylomastoidea
A.tympanica posterior
Rami mastoidei
(Ramus stapedius)
Ramus auricularis
Ramus occipitalis
Aa.conjunctivales posterior
Aa.episclerales
A.supraorbitalis
A.ethmoidalis posterior
A.ethmoidalis anterior
(A.meningea anterior)
Aa.palpebrales mediales
Arcus palpebralis superior
Arcus palpebralis inferior
A.supratrochlearis
A.dorsalis nasi

ARTERIAE CEREBRI

Circulus arteriosus cerebri
A.communicans posterior
A.choroidea anterior

A.cerebri anterior
A.communicans anterior
Ramus parietalis
Ramus anastomoticus cum a. lacrimali

A.masseterica
Aa.temporales profundae
Rami pterygoidei
A.buccalis
A.alveolaris superior posterior
Rami dentales
A.infraorbitalis
Aa.alveolares superiores anteriores
Rami dentales
A.canalis pterygoidei
A.palatina descendens
A.palatina major
Aa.palatinae minores
A.sphenopalatina
Aa.nasales posteriores,laterales et septi

ARTERIA CAROTIS INTERNA

Sinus caroticus
Rami caroticotympanici

A.ophthalmica

A.centralis retinae
A.lacrimalis
Aa.palpebrales laterales
Aa.ciliares posteriores breves
Aa.ciliares posteriores longae
Aa.ciliares anteriores
Aa.conjunctivales anteriores
Ramus choroideus Rami choroidei posteriores

A.thoracica interna

Rami mediastinales
Rami thymici
Rami bronchiales
A.pericardiacophrenica
Rami sternales
Rami perforantes
Rami mammarii
(Ramus costalis lateralis)
Rami intercostales anteriores
A.musculophrenica
A.epigastrica superior

Truncus thyrocervicalis

A.thyroidea inferior
A.laryngea inferior

Scanned with OKEN Scanner

Rami corticales
Rami orbitales
Rami frontales
Rami parietales
Rami centrales

A.cerebri media

Rami corticales
Rr.orbitales
Rr.frontales
Rr.parietales
Rr.temporales
Rami centrales
Rr.striati

ARTERIA SUBCLAVIA

A.vertebralis

Rami spinales
A-spinalis posterior
A.spinalis anterior
Ramus meningeus
A.cerebelli inferior posterior

A.basilaris

A.cerebelli inferior anterior
A.labyrinthi
Rami ad.pontem
A.cerebelli superior

A.cerebri posterior

Rami corticales
Rr.temporales
Rr.occipitales
R.parietooccipitalis
Rami centrales

A.subcapsularis
A.thoracodorsalis
A.circumflexa scapulae
A.circumflexa humeri anterior
A.circumflexa humeri posterior

A.brachialis

(A.brachialis superficialis)

A.profunda brachii
Aa.nutriciae humeri
R.deltoideus
A.collateralis media
A.collateralis radialis
A.collateralis ulnaris superior
A.collateralis ulnaris inferior

A.radialis
A.recurrens radialis

Rami esophagei
Rami tracheales
A.cervicalis ascendens
Rami spinales

A.transversa colli

Ramus superficialis A.cervicalis superficialis
Ramus profundus A.scapularis descendens

A.suprascapularis

Ramus acromialis

Truncus costocervicalis

A.cervicalis profunda
A.intercostalis suprema
Aa.intercostales posteriores I et II
Rami dorsales
Rami spinales

ARTERIA AXILARIS

Rami subscapulares
A.thoracica suprema

A.thoracoacromialis
Ramus acromialis
Rete acromiale
Ramus clavicularis
Ramus deltoideus
Rami pectorales
A.thoracica lateralis
Rami mammarii laterales
Rami mediastinales
Aa.phrenicae superiores
Aa.intercostales posteriores III-XI
Ramus dorsalis
Ramus spinalis
Ramus cutaneus medialis
Ramus cutaneus lateralis
Ramus collateralis
Ramus cutaneus lateralis
Rami mammarii
A.subcostalis
Ramus dorsalis
Ramus spinalis

AORTA ABDOMINALIS

A.phrenica inferior

A.suprarenalis superior

Ramus carpeus palmaris
Ramus palmaris superficialis
Ramus carpeus dorsalis
Rete carpi dorsale
Aa.metacarpeae dorsales
Aa.digitales dorsales
A.princeps pollicis
A.radialis indicis
Arcus palmaris profundus
Aa.metacarpeae palmares
Rami perforantes

A.ulnaris

A.recurrens ulnaris
Ramus anterior
Ramus posterior
Rete articulare cubiti
A.interossea communis
A.interossea posterior
A.interossea recurrens
A.interossea anterior
A.mediana
Ramus carpeus palmaris
Ramus carpeus dorsalis
Ramus palmaris profundus
Arcus palmaris superficialis
Aa.digitales palmares communes
Aa.digitales palmares propriae

AORTA DESCENDENS

AORTA THORACICA

Rami bronchiales
Rami esophagei
Rami pericardiaci
A.ileocolica
A.appendicularis
A.colica dextra
A.colica media

A.mesenterica inferior
A.colica sinistra
Aa.sigmoideae
A.rectalis superior

A.suprarenalis media

A.renalis

A.suprarenalis inferior
Rami ureterici

A.testicularis

Rami ureterici

A.Ovarica

Aa.lumbales
Ramus dorsalis
Ramus spinalis

Aa.sacralis mediana

A.lumbalis ima

Truncus coeliacus

A.gastrica sinistra
Rami esophagei
A.hepatica communis
A.gastrica dextra
A.hepatica propria
Ramus dexter
A.cystica
Ramus sinister
A.gastroduodenalis
A.pancreaticoduodenalis superior
Rami pancreatici
Rami duodenales
A.gastroepiploica dextra
Rami epiploici
A.lienalis
Rami pancreatici
A.gastroepiploica sinistra
Rr.epiploici
Aa.gastricae breves
Rami lienales

A.mesenterica superior

A.pancreaticoduodenalis inferior
Aa.jejunales
Aa.ilei
A.rectalis media

A.pudenda interna

A.rectalis inferior
A.perinealis
Rami scrotales posteriores
Rami labiales posteriores
A.urethralis
A.bulbi penis
A.bulbi vestibuli vaginae
A.profunda penis
A.dorsalis penis
A.profunda clitoridis
A.dorsalis clitoridis

A.ILIACA EXTERNA

A.epigastrica inferior

Ramus pubicus

Scanned with OKEN Scanner

Rami ureterici

A.ILIACA COMMUNIS

A.ILIACA INTERNA

A.iliolumbalis

R.lumbalis
R.spinalis
R.iliacus
Aa.sacrales laterales
Rami spinales

A.obturatoria
Ramus pubicus
Ramus acetabularis
Ramus anterior
Ramus posterior

A.glutea superior

Ramus superficialis
Ramus profundus
Ramus superior
Ramus inferior

A.glutea inferior

A.comitans n.ischiadici

A.umbilicalis

A.ductus deferentis
Rami ureterici
Aa.vesicales superiores
Ligamentum umbilicale laterale

A.vesicalis inferior

A.uterina

A.vaginalis
Ramus ovaricus
Ramus tubarius
A.genus inferior lateralis
A.genus inferior medialis
Rete articulare genus
Rete patellae

A.tibialis anterior

(A.recurrens tibialis posterior)
A.recurrens tibialis anterior
A.malleolaris anterior lateralis
A.malleolaris anterior medialis
Rete malleolare mediale
Rete malleolare laterale

A.dorsalis pedis

A.tarsea lateralis

Ramus obturatorius
(A.obturatoria accessoria)
A.cremasterica
A.lig.teretis uteri

A.circumflexa ilium profunda

Ramus ascendens

A.femoralis

A.epigastrica superficialis
A.circumflexa ilium superficialis
Aa.pudendae externae
Rami scrotales anteriores
Rami labiales anteriores
Rami inguinales

A.profunda femoris

A.circumflexa femoris medialis
Ramus profundus
Ramus ascendens
Ramus transversus
Ramus acetabularis
A.circumflexa femoris lateralis
Ramus ascendens
Ramus descendens
Ramus transversus
Aa.perforantes

A.genus descendens

Ramus saphenus
Rami articulares

A.poplitea

A.genus superior lateralis
A.genus superior medialis
A.genus media
Aa. surales

A.peronea fibularis

Ramus perforans
R.communicans
Rami malleolares laterales
Rami calcanei
Rami malleolares mediales
Rami calcanei
Rete calcaneum

A.plantaris medialis

Ramus profundus
Ramus superficialis

A.plantaris lateralis

Arcus plantaris

Aa.tarseae mediales
A.arcuata
Aa.metatarseae dorsales
Aa.digitales dorsales
R.plantaris profundus

A.tibialis posterior

Ramus circumflexus fibulae

Aa.metatarseae plantares
Rami perforantes
Aa.digitales plantares communes
Aa.digitales plantares propriae

V E N A E

VENAE PULMONALES

(V.pulmonalis dextra)

V.pulmonalis dextra superior
Ramus apicalis
Pars intrasegmentalis
Pars infrasegmentalis intersegmentalis
Ramus anterior
Pars intrasegmentalis
Pars infrasegmentalis intersegmentalis
Ramus posterior
Pars infralobaris
Pars intralobaris intersegmentalis
Ramus lobi medii
Pars lateralis
Pars medialis
V.pulmonalis inferior dextra
Ramus apicalis superior
Pars intrasegmentalis
Pars infrasegmentalis intersegmentalis
V.basalis communis
V.basalis superior
Ramus basalis anterior
Pars intrasegmentalis
Pars infrasegmentalis intersegmentalis
V.basalis inferior

(V.pulmonalis sinistra)

V.pulmonalis superior sinistra
Ramus apicoposterior
Pars intrasegmentalis
Pars infrasegmentalis intersegmentalis
Ramus anterior
Pars intrasegmentalis
Pars infrasegmentalis intersegmentalis
Ramus lingularis
Pars superior
Pars inferior
V.pulmonalis inferior sinistra
Ramus apicalis superior
Pars intrasegmentalis
Pars infrasegmentalis intersegmentalis
V.basalis communis
V.basalis superior
Ramus basalis anterior
Pars intrasegmentalis
Pars infrasegmentalis intersegmentalis
V.basalis inferior

VENAE CORDIS

Sinus coronarius
V.cordis magna
V.posterior ventriculi sinistri
V.obliqua atrii sinistri
Plica v.cavae sinistrae
V.cordis media
V.cordis parva
Vv.cordis anteriores
Vv. cordis minimae

VENA CAVA SUPERIOR

V.facialis

V.angularis
Vv.supratrochleares
V.supraorbitalis
Vv.palpebrales superiores
Vv.nasales externae
Vv.palpebrales inferiores
V.labialos superior
Vv.labiales inferiores
V.faciei profunda
Rami parotidei

Vv.BRACHIOCEPHALICAE DEXTRA ET SINISTRA

V.thyroidea inferior
Plexus thyroideus impar
V.laryngea inferior
Vv.thymicae
Vv.pericardiacae
Vv.pericardiacophrenicae
Vv.mediastinales
Vv.bronchiales
Vv.tracheales
Vv.esophageae
V.vertebralis
V.vertebralis anterior
V.vertebralis accessoria
Plexus venosus suboccipitalis
V.cervicalis profunda
Vv.thoracicae internae
Vv.epigastricae superiores
Vv.subcutaneae abdominis
Vv.musculophrenicae
Vv.intercostales anteriores
V.intercostalis suprema
V.intercostalis superior sinistra

V.JUGULARIS INTERNA

Bulbus venae jugularis superior
V.canaliculi cochleae
Bulbus v.jugularis inferior
Plexus pharyngeus
Vv.pharyngeae
Vv.meningeae
V.lingualis
Vv.dorsales linguae
V.comitans n.hypoglossi
V.sublingualis
V.profunda linguae
V.thyroidea superior
Vv.thyroideae mediae
V.sternocleidomastoidea
V.laryngea superior

Venae diploicae

V.diploica frontalis
V.diploica temporalis anterior
V.diploica temporalis posterior
V.diploica occipitalis

Vv.emissariae

V.emissaria parietalis
V.emissaria mastoidea
V.palatina externa
V.submentalis

V.retromandibularis

Vv.temporales superficiales
V.temporalis media
V.transversa facici
Vv.maxillares
Plexus pterygoideus
Vv.meningeae mediae
Vv.temporales profundae
V.canalis pterygoidei
Vv.auriculares anteriores
Vv.parotideae
Vv.articulares temporomandibulares
Vv.tympanicae
V.stylomastoidea

V.jugularis externa

V.occipitalis
V.auricularis posterior
V.jugularis anterior
Arcus venosus juguli
V.suprascapularis
Vv.transversae colli

Sinus durae matris

Sinus transversus
Sinus sigmoideus
Confluens sinuum
Sinus occipitalis
Plexus basilaris
Sinus sagitalis superior
Lacunae laterales
Sinus sagitalis inferior
Sinus rectus
Sinus petrosus inferior
Vv.labyrinthi
Sinus petrosus superior
Sinus cavernosus
Sinus intercavernosi
Sinus sphenoparietalis
Plexus venosus areolaris
Vv.brachiales
Vv.ulnares
Vv.radiales
V.cephalica
V.thoracoacromialis
(V.cephalica accessoria)
V.basilica
V.mediana cubiti
(V.mediana antebrachii)

Scanned with OKEN Scanner

V.emissaria condylaris
V.emissaria occipitalis
Plexus venosus canalis hypoglossi
Plexus venosus foraminis ovalis
Plexus venosus caroticus internus

Venae cerebri

Vv.cerebri superiores
Vv.cerebri inferiores
V.cerebri media superficialis
  V.anastomotica superior
  V.anastomotica inferior

V.basalis
  V.cerebri media profunda
  V.cerebri anterior
  V.striata

V.cerebri magna
  Vv.cerebri internae
    V.choroidea
  V.thalamostriata
  V.septi pellucidi
  Vv.cerebelli superiores
  Vv.cerebelli inferiores

V.ophthalmica superior

V.nasofrontalis
Vv.ethmoidales
V.lacrimalis
Vv.verticosae Vv.choroideae oculi
Vv.ciliares
V.centralis retinae
Vv.episclerales
Vv.palpebrales
Vv.conjunctivales

V.ophthalmina inferior

V.SUBCLAVIA

(V.thoracoacromialis)

V.axillaris

V.thoracica lateralis
Vv.thoracoepigastricae
V.testicularis dextra
V.ovarica dextra
Plexus pampiniformis

VENA PORTAE

C.cystica
Vv.paraumbilicales
V.gastrica sinistra
V.gastrica dextra

(V.mediana basilica)
(V.mediana cephalica)
Rete venosum dorsale manus
Vv. intercapitales
Arcus venosus palmaris superficialis
Vv.digitales palmares
Arcus venosus palmaris profundus
Vv.metacarpeae dorsales
Vv.metacarpeae palmares

VENA AZYGOS

V.intercostalis superior dextra
V.hemiazygos
V.hemiazygos accessoria
Vv.esophageae
Vv.bronchiales
Vv.pericardiacae
Vv.mediastinales
Vv.phrenicae superiores
V.lumbalis ascendens
  Vv.lumbales I et II
V.subcostalis
Vv.intercostales posteriores (IV-XI)
  Ramus dorsalis
  V.intervertebralis
  Ramus spinalis
Plexus venosi vertebrales externi anterior et posterior
Plexus venosi vertebrales interni anterior et posterior
  Vv.basivertebrales
  Vv.spinales

VENA CAVA INFERIOR

Vv.phrenicae inferiores
Vv.lumbales III et IV
Vv.hepaticae
Vv.renales
  V.suprarenalis sinistra
  V.testicularis sinistra
  V.ovarica sinistra
V.suprarenalis dextra
V.dorsalis clitoridis
Vv.uterinae
Plexus venosus uterinus
Plexus venosus vaginalis
V.pudenda interna
Vv.profundae penis
Vv.profundae clitoridis
Vv.rectales mediae
Vv.rectales inferiores

Scanned with OKEN Scanner

V.prepylorica

V.mesenterica superior

Vv.jejunales et ilei
V.gastroepiploica dextra
Vv.pancreaticae
V.ileocolica
  V.appendicularis
V.colica dextra
V.colica media
Vv.pancreaticoduodenales

V.lienalis

Vv.pancreaticae
V.gastricae breves
V.gastroepiploica sinistra
V.mesenterica inferior
  V.colica sinistra
  Vv.sigmoideae
  V.rectalis superior

V.umbilicalis

  Ductus venosus

V.ILIACA COMMUNIS

V.sacralia mediana
V.iliolumbalis

V.iliaca interna

Vv.gluteae superiores
Vv.gluteae inferiores
Vv.obturatoriae
Vv.sacrales laterales
Plexus venosus sacralis
Plexus venosus rectalis
Vv.vesicales
Plexus venosus vesicalis
Plexus venosus prostaticus
V.dorsalis penis

Vv.scrotales vel labiales posteriores
V.bulbi penis vel vestibuli

V.iliaca externa

V.epigastrica inferior
V.circumflexa ilium profunda

V.femoralis

Vv.pudendae externae
V.circumflexa ilium superficialis
V.epigastrica superficialis
Vv.dorsales penis vel clitoridis superficiales
Vv.scrotales vel labiales anteriores
V.saphena magna
V.saphena accessoria
V.profunda femoris
  Vv.circumflexae femoris mediales
  Vv.circumflexae femoris laterales
  Vv.perforantes

V.poplitea

Vv.genus
V.saphena parva
Vv.tibiales anteriores
  Rete venosum dorsale pedis
  Arcus venosus dorsalis pedis
  Vv.digitales dorsales pedis
  Vv.metatarseae dorsales pedis
Vv.tibiales posteriores
  Vv. peroneae fibulares
  Rete venosum plantare
  Arcus venosus plantaris
  Vv.metatarseae plantares
  Vv.digitales plantares

SYSTEMA LYMPHATICUM

Vasa lymphatica
Vasa lymphatica superficialis
Vasa lymphatica profunda
Truncus bronchomediastinalis
Ductus lymphaticus dexter
  (Ductus thoracicus dexter)

CISTERNA CHYLI

Trunci lumbales dexter et sinister
Trunci intestinales

DUCTUS THORACICUS

Truncus jugularis
Truncus subclavius
Nodi lymphatici mediastinales posteriores
Nodi lymphatici mediastinales anteriores
Nodi lymphatici parasternales
Nodi lymphatici intercostales
Nodi lymphatici phrenici
Nodi lymphatici iliaci

Scanned with OKEN Scanner

NODUS LYMPHATICUS

LYMPHONODUS

Vasa afferentia
Vasa efferentia
Cortex
Medulla
Hilus
Folliculus lymphaticus
Nodi lymphatici occipitales
Nodi lymphatici retroauriculares
Nodi lymphatici parotidei superficiales et profundi
Nodi lymphatici retropharyngei
Nodi lymphatici submandibulares
Nodi lymphatici buccales
Nodi lymphatici submentales
Nodi lymphatici mandibulares
Nodi lymphatici cervicales superficiales
Nodi lymphatici cervicales profundi
Nodus lymphaticus jugulodigastricus
Nodi lymphatici linguales
Nodus lymphaticus jugulomohyoideus
Nodi lymphatici axillares
Nodi lymphatici apicales
Nodi lymphatici centrales
Nodi lymphatici laterales
Nodi lymphatici pectorales
Nodi lymphatici subscapulares
Nodi lymphatici cubitales
Nodi lymphatici epigastrici
Nodi lymphatici tracheales
Nodi lymphatici tracheobronchiales superiores
Nodi lymphatici tracheobronchiales inferiores
Nodi lymphatici bronchopulmonales
Nodi lymphatici pulmonales
Nodi lymphatici lumbales
Nodi lymphatici coeliaci
Nodi lymphatici gastrici sinistri
Nodi lymphatici gastrici dextri
Nodi lymphatici hepatici
Nodi lymphatici pancreaticolienales
Nodi lymphatici pylorici
Nodi lymphatici mesenterici
Nodi lymphatici ileocolici
Nodi lymphatici colici dextri
Nodi lymphatici colici medii
Nodi lymphatici mesenterici inferiores
Nodi lymphatici colici sinistri
Nodi lymphatici iliaci interni
Nodi lymphatici sacrales
Nodi lymphatici inguinales superficiales
Nodi lymphatici inguinales profundi
Nodi lymphatici poplitei
(Nodus lymphaticus tibialis anterior)

LIEN

Facies diaphragmatica
Facies visceralis
Facies renalis
Facies gastrica
Facies colica
Extremitas posterior
Extremitas anterior
Margo superior
Margo inferior
Hilus lienis
Tunica serosa
Tunica fibrosa
Trabeculae lienis
Pulpa lienis
Sinus lienis
Rami lienales arteriae lienalis
Penicilli
Folliculi lymphatici lienales
(Lien accessorius)

SYSTEMA NERVOSUM

Nervus
Ganglion
Substantia alba
Substantia grisea
Substantia gelatinosa
Substantia grisea
Cornu anterius
Cornu laterale
Cornu posterius
Apex cornus posterioris

Scanned with OKEN Scanner

Tenia telae
Ependyma
Lamina epithelialis
Sulcus limitans
Lamina alaris
Lamina basalis
Nuclei nervorum cranialium
  Nuclei originis
  Nuclei terminationis
Ramus communicans
Ramus muscularis
Nervus cutaneus
Nervus articularis
Nervus vascularis
Plexus periarterialis
Plexus nervorum spinalium
Corpuscula nervosa terminalia
Terminationes nervorum liberae

SYSTEMA NERVOSUM CENTRALE

MEDULLA SPINALIS

Pars cervicalis
Intumescentia cervicalis
Pars thoracica
Pars lumbalis
Intumescentia lumbalis
Conus medullaris
Filum terminale
Ventriculus terminalis
Fissura mediana anterior
Sulcus medianus posterior
Sulcus lateralis posterior
Sulcus intermedius posterior
Funiculi medullae spinalis
  Funiculus anterior
  Funiculus lateralis
  Funiculus posterior

Sectiones medullae spinalis

Canalis centralis
Columnae griseae
  Columna anterior
  Columna lateralis
  Columna posterior

Fasciculus gracilis
Tuberculum nuclei gracilis
Fibrae arcuatae externae
Substantia intermedia centralis
Substantia intermedia lateralis
Substantia gelatinosa
Nucleus thoracicus
Formatio reticularis
Substantia alba
Commisura alba

Funiculus anterior

Tractus corticospinalis pyramidalis anterior
Tractus vestibulospinalis
Tractus spinothalamicus anterior
Fasciculi proprii

Funiculus lateralis

Tractus corticospinalis pyramidalis lateralis
Tractus spinocerebellaris anterior
Tractus spinocerebellaris posterior
Tractus spinotectalis
Tractus tectospinalis
Tractus spinothalamicus lateralis
Tractus reticulospinalis
Tractus rubrospinalis
Tractus dorsolateralis

Funiculus posterior

Fasciculus gracilis
Fasciculus cuneatus

ENCEPHALON

Rhombencephalon

  Metencephalon
  Myelencephalon

Medulla oblongata

Sulcus medianus posterior
Fissura mediana anterior
Pyramis medullae oblongatae
Decussatio pyramidum
Sulcus lateralis anterior
Sulcus lateralis posterior
Oliva
Pedunculus cerebellaris inferior
Funiculus lateralis
Fasciculus cuneatus

Scanned with OKEN Scanner

Sectiones medullae oblongatae

Rapho
Tegmentum rhombencephali
Nucleus n. hypoglossi
Nucleus ambiguus
Nucleus dorsalis n.vagi
Nucleus intercalatus
Tractus solitarius
Nucleus tractus solitarii
Nucleus dorsalis n.glossopharyngei
Tractus spinalis n.trigemini
Nucleus tractus spinalis n.trigemini
Nucleus gracilis
Nucleus cuneatus
Nucleus lateralis
Nucleus cuneatus accessorius
Nucleus olivaris
Hilus nuclei olivaris
Nucleus olivaris accessorius medialis
Nucleus olivaris accessorius dorsalis
Nuclei arcuati
Fibrae arcuatae internae
Formatio reticularis
Fasciculus longitudinalis medialis
Decussatio lemniscorum
Lemniscus medialis
Pedunculus cerebellaris inferior
Tractus olivocerebellaris
Fibrae pyramidales
Fibrae arcuatae externae

Ventriculus quartus

Fossa rhomboidea

Sulcus medianus
Recessus lateralis ventriculi quarti
Sulcus limitans
  Fovea inferior
  Fovea superior
Trigonum n. hypoglossi
Striae medullares ventriculi quarti
Eminentia medialis
Colliculus facialis
Trigonum n.vagi
Area vestibularis
Locus coeruleus
Tegmen ventriculi quarti
  Velum medullare inferius
  Velum medullare superius
Vallecula cerebelli
Fissura horizontalis cerebelli
Fissura prima
Fissura posterolateralis
Tuberculum nuclei cuneati
Frenulum veli medullaris superioris
Tenia ventriculi quarti
Obex
Tela choroides ventriculi quarti
Apertura mediana ventriculi quarti
Apertura lateralis ventriculi quarti

Metencephalon Pons

Sulcus basilaris
Pedunculus cerebellaris medius

Sectiones pontis

PARS DORSALIS PONTIS

Raphe
Nucleus n.abducentis
Nucleus motorius n.trigemini
Nucleus sensorius superior n.trigemini
Tractus mesencephalicus n. trigemini
Tractus spinalis n.trigemini
Nucleus tractus spinalis n.trigemini
Nucleus n.facialis
Genu n.facialis
Nuclei n.vestibulocochlearis
Nuclei cochleares,ventralis et dorsalis
Nuclei vestibulares
  Nucleus medialis
  Nucleus lateralis
  Nucleus superior
  Nucleus inferior
Nucleus ventralis corporis trapezoidei
Nucleus dorsalis corporis trapezoides
Formatio reticularis
Corpus trapezoideum
Lemniscus medialis
Lemniscus lateralis
Nucleus lemnisci lateralis
Fasciculus longitudinalis medialis
Fasciculus longitudinalis dorsalis

Scanned with OKEN Scanner

Vermis
Lingula cerebelli
Lobulus centralis
Culmen
Declive
Folium vermis
Tuber vermis
Pyramis vermis
Uvula vermis
Nodulus
Hemispherium cerebelli
Facies superior
Ala lobuli centralis
Lobulus quadrangularis
Lobulus simplex
Lobulus semilunaris superior
Facies inferior
Lobulus semilunaris inferior
Lobulus biventer
Tonsilla cerebelli
Flocculus
Pedunculus flocculi

Sectiones cerebelli

Arbor vitae cerebelli
Corpus medullare
Laminae albae
Cortex cerebelli
Stratum moleculare
Stratum granulosum
Nucleus dentatus
Hilus nuclei dentati
Nucleus fastigii
Nucleus globosus
Nucleus emboliformis

(Isthmus rhombencephali)

Pedunculus cerebellaris superior

Mesencephalon

PEDUNCULUS CEREBRI

Crus cerebri
Sulcus medialis cruris cerebri
Fossa interpeduncularis
Substantia perforata posterior

TECTUM MESENCEPHALI

Lamina tecti
Colliculus superior

PARS BASILARIS PONTIS

Fibrae pontis tranversae
Fasciculi longitudinales
Fibrae corticopontinae
Fibrae corticonucleares
Fibrae corticospinales
Nuclei pontis

Cerebellum

Folia cerebelli
Fissurae cerebelli
Colliculus inferior
Brachium colliculi superioris
Brachium colliculi inferioris

Sectiones mesencephali

Tegmentum
Substantia grisea centralis
Aqueductus cerebri
Formatio reticularis
Tractus tehmentalis centralis
Fasciculus longitudinalis medialis
Fasciculus longitudinalis dorsalis
Tractus mesencephalicus n. trigemini
Nucleus tr. mesenceph n. trigemini
Nucleus n. oculomotorii
Nucleus n. trochlearis
Nucleus interpeduncularis
Nuclei tegmenti
Nucleus ruber
Decussationes tegmenti
Decussatio pedunculorum cerebellarium superiorum
Lemniscus spinalis
Lemniscus trigeminalis
Lemniscus lateralis
Lemniscus medialis
Substantia nigra
Trr. corticospinales
Trr. corticopontini
Stratum griseum colliculi superioris
Nucleus colliculi inferioris

Prosencephalon

Diencephalon

Ventriculus tertius
Tela choroidea ventriculi tertii
Commissura posterior

Scanned with OKEN Scanner

Chiasma opticum
Lamina terminalis

Sectiones hypothalami

Nucleus supraopticus
Nucleus paraventricularis
Nucleus ventromedialis
Nucleus dorsomedialis
Nucleus posterior
Nuclei tuberales
Fibrae periventriculares
Nucleus subthalamicus
Commissurae supraopticae
Nuclei corporis mamillaris
Fasciculus mamillothalamicus
Ansa peduncularis
Ansa lenticularis
Pedunculus thalami inferior

Thalamencephalon

THALAMUS

Pulvinar
Tuberculum anterius thalami
Tenia thalami
Stria medullaris thalami

METATHALAMUS

Corpus geniculatum mediale
Corpus geniculatum laterale

EPITHALAMUS

Corpus pineale
Recessus pinealis
Recessus suprapinealis
Habenula
Commissura habenularum
Trigonum habenulae

Sectiones thalamencephali

Stratum zonale
Nucleus anterior thalami
Nucleus medialis thalami
Nucleus lateralis thalami
Nucleus ventralis thalami
Nucleus ventralis thalami Posterior
Nucleus ventralis thalami intermedius
Nucleus ventralis thalami anterior
Nucleus centralis thalami
Laminae medullares thalami
Nuclei intralaminares thalami

Foramen interventriculare
Sulcus Hypothalamicus
Adhesio interthalamica
Recessus opticus
Recessus infundibuli

Hypothalamus

Corpus mamillare
Tuber cinereum
Infundibulum
Hypophysis Glandula pituitaria

Tractus opticus
Radix medialis
Radix lateralis

Telecephalon

Cerebrum

Facies superolateralis cerebri
Facies medialis cerebri
Facies inferior cerebri

Hemisphericum

Pallium
Fissura longitudinalis cerebri
Fissura transversa cerebri
Gyri cerebri
Sulci cerebri
Fossa lateralis cerebri
Sulcus lateralis
Ramus posterior
Ramus ascendens
Ramus anterior
Lobi cerebri
Insula
Gyri insulae
Gyrus longus insulae
Gyri breves insulae
Sulcus circularis insulae
Operculum frontale
Operculum frontoparietale
Operculum temporale
Sulcus centralis

Lobus frontalis

Polus frontalis
Sulcus precentralis
Gyrus precentralis
Gyrus frontalis superior
Sulcus frontalis superior
Gyrus frontalis medius
Sulcus frontalis inferior
Gyrus frontalis inferior

Scanned with OKEN Scanner

Nucleus corporis geniculati medialis
Nucleus corporis geniculati lateralis
Nucleus habenulae
Fasciculus retroflexus

Lobus occipitalis

Polus occipitalis
Sulcus occipitalis transversus (Sulcus lunatus)
Incisura preoccipitalis

Lobus parietalis

Sulcus postcentralis
Gyrus postcentralis
Lobulus parietalis superior
Sulcus intraparietalis
Lobulus parietalis inferior
Gyrus supramarginalis
Gyrus angularis

Facies medialis et inferior hemispherii

Sulcus corporis callosi
Sulcus cinguli
Gyrus cinguli
Isthmus gyri cinguli
Sulcus subparietalis
Sulcus collateralis
Sulcus rhinalis
Gyrus occipitotemporalis medialis
Sulcus occipitotemporalis
Gyrus occipitotemporalis lateralis
Sulcus hippocampi
Gyrus parahippocampalis
  Uncus
Gyrus lingualis
Lobulus paracentralis
Precuneus
Sulcus parietooccipitalis
Sulcus calcarinus
Cuneus

CORPUS CALLOSUM

Splenium corporis callosi
Truncus corporis callosi
Genu corporis callosi
Rostrum corporis callosi
Indusium griseum
  Stria longitudinalis medialis

. Pars operacularis
  Pars triangularis
  Pars orbitalis
Gyrus rectus
Sulcus olfactorius
Gyri orbitales
Sulci orbitales

Lobus temporalis

Polus temporalis
Sulci temporales transversi
Gyri temporales transversi
Gyrus temporalis superior
Sulcus temporalis superior
Gyrus temporalis medius
Sulcus temporalis inferior
Gyrus temporalis inferior

VENTRICULUS LATERALIS

Pars centralis
Cornu anterius
Cornu posterius
Cornu inferius
Nucleus caudatus
  Caput nuclei caudati
  Corpus nuclei caudati
  Cauda nuclei caudati
Stria terminalis
Lamina affixa
Fissura choroidea
Tenia choroidea
Bulbus cornus posterioris
Calcar avis
Eminentia collateralis
Trigonum collaterale
Hippocampus
  Pes hippocampi
  Alveus hippocampi
  Fimbria hippocampi
Gyrus dentatus
Commissura fornicis

Bulbus olfactorius
Trigonum olfactorium
Tractus olfactorius
Area subcallosa
Gyrus paraterminalis
Substantia perforata anterior
Stria olfactoria
Limen insulae

Sectiones telencephali

Cortex cerebri
Fibrae arcuatae cerebri

Scanned with OKEN Scanner

Stria longitudinalis lateralis
Gyrus fasciolaris

FORNIX

Crus fornicis
Corpus fornicis
Tenia fornicis
Columna fornicis

SEPTUM PELLUCIDUM

Lamina septi pellucidi
Cavum septi pellucidi
Crus posterius capsulae internae
Pars sublentiformis capsulae internae
Pars retrolentiformis capsulae internae
Corpus amygdaloideum
Corona radiata
Radiatio optica
Radiatio acustica
Commisura anterior
Pars anterior
Pars posterior

MENINGES

Dura mater encephali

Falx cerebri
Tentorium cerebelli
Incisura tentorii
Falx cerebelli
Diaphragma sellae
Cavum trigeminale

Dura mater spinalis

Filum durae matris spinalis
Cavum epidurale

Cingulum
Fasciculus longitudinalis superior
Fasciculus longitudinalis inferior
Fasciculus uncinatus
Radiatio corporis callosi
Corpus striatum
Nucleus caudatus
Nucleus lentiformis
Putamen
Globus pallidus
Lamina medullaris medialis
Lamina medullaris lateralis
Claustrum
Capsula externa
Capsula interna
Genu capsulae internae
Crus anterius capsulae internae

Arachnoidea encephali

Cavum subarachnoideale
Liquor cerebrospinalis

Arachnoidea spinalis
Cisternae subarachnoidealis

Cisterna cerebellomedullaris
Cisterna fossae lateralis cerebri
Cisterna chiasmatis
Cisterna interpeduncularis
Granulationes arachnoidealis

Pia mater encephali

Tela choroidea ventriculi quarti
Plexus choroideus ventriculi quarti
Tela choroidea ventriculi tertii
Plexus choroideus ventriculi tertii
Plexus choroidea ventriculi lateralis
Glomus choroideum

Pia mater spinalis

Lig. denticulatum
Septum cervicale intermedium

SYSTEMA NERVOSUM PERIPHERICUM

NERVI CRANIALES

N.olfactorii
N.opticus
N.oculomotorius
Ramus superior
Ramus inferior
N.frontalis
N.supraorbitalis
Ramus lateralis
Ramus medialis
N.supratrochlearis
N.nasociliaris
Ramus communicans cum ganglione ciliari

GANGLION CILIARE

Radix oculomotoria
Nn.ciliares breves
(Ramus sympathicus ad ganglion ciliare)
Ramus communicans cum n. nasociliari

N.trochlearis
Decussatio nervorum trochlearium

N.trigeminus

Radix sensoria
Ganglion trigeminale
Radix motoria

N.OPHTHALMICUS

Ramus tentorii
N.lacrimalis
Ramus communicans cum n. zygomatico
Nn.alveolares superiores
Rami alveolares posteriores
R.alveolaris superior medius
Rami alveolares superiores anteriores
Plexus dentalis superior
Rami dentales superiores
Rami gingivales superiores
Rami palpebrales inferiores
Rami nasales externi
Rami nasales interni
Rami labiales superiores

GANGLION PTERYGOPALATINUM

Rami orbitales
N.canalis pterygoidei Radix facialis
N.petrosus major
N.petrosus profundus
Rami nasales posteriores superiores laterales
Rami nasales posteriores superiores mediales
N.nasopalatinus
Rami nasales posteriores inferiores laterales
N.palatinus major
Nn.palatini minores
Ramus pharyngeus

N.MANDIBULARIS

Ramus meningeus n.mandibularis
Nn.ciliares
N.ethmoidalis posterior
N.ethmoidalis anterior
Rami nasales n.ethmoidalis ant.
Rami nasales interni
Rami nasales laterales
Rami nasales mediales
Ramus nasales externus
N.infratrochlearis
Rami palpebrales

N. MAXILLARIS

Ramus meningeus medius
Nn. pterygopalatini
N.zygomaticus
Ramus zygomaticotemporalis
Ramus zygomaticofacialis
N.infraorbitalis
N.alveolaris inferior
Plexus dentalis inferior
Rami dentales inferiores
Rami gingivales inferiores
N.mylohyoideus
N.mentalis
Rami mentales
Rami labiales inferiores

GANGLION OTICUM

N.petrosus minor
N.tensoris veli palatini
N.tensoris tympani
Ramus communicans cum ramo meningeo n.mandibularis
Ramus communicans cum n. auriculotemporali
Ramus communicans cum chorda tympani

GANGLION SUBMANDIBULARE

(Ramus sympathicus ad ganglion submandibulare)
Rami communicantes cum n. linguali
Rami glandulares

N.abducens

N.facialis

Geniculum n.facialis

N.masseterícus
Nn.temporales profundi
N.pterygoideus lateralis
N.pterygoideus medialis
N.buccalis
N.auriculotemporalis
M.meatus acustici externi
R.membranae tympani
Rami parotidei
Rami communicantes cum n-
faciali
Nn.auriculares anteriores
Rami temporales superficiales
N.lingualis
Rami isthmi faucium
Rami communicantes cum n.
hypoglossi
Ramus communicans cum
chorda tympani
N.sublingualis
Rami linguales

N.vestibulocochlearis

Radix superior
Radix inferior
Pars vestibularis
Ganglion vestibulare
Pars superior
Pars inferior
N.utriculoampullaris
N.utricularis
N.ampullaris anterior
N.ampullaris lateralis
N.ampullaris posterior
Pars cochlearis
Ganglion spirale
N.sacculáris

N.glossopharingeus

Ganglion superius
Ganglion inferius
N.tympanicus
Ganglion tympanicum
Plexus tympanicus
N.petrosus minor
Nn.caroricotympanici
Ramus tubarius
Ramus communicans cum r.
auriculari n.vagi
Ramus sinus carotici
Rami pharyngei
Ramus m.stylopharyngei
Rami tonsillares

Ganglion geniculi
N.stapedius
N.petrosus major
Ramus communicans vum plexu
tympanico
N.auricularis posterior
Ramus occipitalis
Ramus digastricus
Ramus stylohyoideus
Ramus communicans cum n.
glossopharyngeo
Plexus parotideus
Rami temporales
Rami zygomatici
Rami buccales
(Ramus lingualis)
Ramus marginalis mandibulae
Ramus colli

N.INTERMEDIUS

Ganglion geniculi
Chorda tympani
N.laryngeus inferior
R. communicans cum ramo
laryngeo interno
Rami bronchiales
Plexus pulmonalis
Plexus esophageus
Truncus vagalis anterior
Truncus vagalis posterior
Rami gastrici anteriores
Rami gastrici posteriores
Rami hepatici
Rami celiaci
Rami renales

N.accessorius

Radices craniales
Radices spinales
Ramus internus
Ramus externus

N.hypoglossus

Rami linguales

NERVI SPINALES

Fila radicularia
Radix ventralis
Radix dorsalis
Ganglion spinale
Ramus ventralis
Ramus dorsalis
Rami communicantes

Scanned with OKEN Scanner

Rami linguales

N.vagus

Ganglion superius
Ganglion inferius
Ramus meningeus
Ramus auricularis
  Ramus communicans cum n. glossopharyngeo
Rami pharyngei
Plexus pharyngeus
N.laryngeus superior
  Ramus externus
  Ramus internus
    Ramus communicans cum n. laryngeo inferiore
  Rami cardiaci superiores
  Rami cardiaci inferiores
N.laryngeus recurrens
  Rami tracheales
  Rami esophagei
  Rami superiores
  Rami inreriores
Nn.supraclaviculares
  Nn.supraclaviculares mediales
  Nn.supraclaviculares intermedii
  Nn.supraclaviculares laterales posteriores
N.phrenicus
Nn.phrenici accessorii
  Ramus pericardiacus
  Rami phrenicoabdominales

Plexus brachialis

Trunci plexus

Truncus superior
Truncus medius
Truncus inferior

Pars supraclavicularis

N.dorsalis scapulae
N.thoracicus longus
N.subclavius
N.suprascapularis

Pars infraclavicularis

Fasciculus lateralis
Fasciculus medialis
Fasciculus posterior
N.pectoralis medialis
N.pectoralis lateralis
N.musculocutaneus
  Rami musculares
Ramus meningeus
Cauda equina
Ansae

Nervi cervicales

Rami dorsales
  Ramus medialis
  Ramus lateralis
  N.suboccipitalis
  N.occipitalis major
  (N.occipitalis tertius)
Rami ventrales

Plexus cervicalis

Ansa cervicalis
  Radix superior
  Radix inferior
  Ramus thyrohyoideus
N.occipitalis minor
N.auricularis magnus
  Ramus posterior
  Ramus anterior
N.transversus colli
Ramus palmaris n.ulnaris
Ramus superficialis
  Nn.digitales palmares communes
  Nn.digitales palmares proprii
Ramus profundus

N.radialis

N. cutaneus brachii posterior
N.cutaneus brachii lateralis inferior
N.cutaneus antebrachii posterior
Rami musculares
Ramus profundus
  N.interosseas antebrachii posterior
Ramus superficialis
  Ramus communicans ulnaris
  Nn.digitales dorsales

N. subscapularis

N. thoracodorsalis

N. axillaris

Rami musculares
N.cutaneus brachii lateralis superior

Nn. thoracis

Rami dorsales
  Ramus cutaneus lateralis

N.cutaneus antebrachii lateralis

N.cutaneus brachii medialis

N.cutaneus antebrachii medialis

Ramus anterior
Ramus ulnaris

N.medianus

Radix medialis
Radix lateralis
N.interosseus antebrachii anterior
Rami musculares
Ramus palmaris n.mediani
Ramus communicans cum n.ulnari
Nn.digitales palmares communes
Nn. digitales palmares proprii

N.ulnaris

Rami musculares
Ramus cutaneus palmaris
Ramus dorsalis n.ulnaris
Nn.digitales dorsales

Plexus lumbosacralis

Plexus lumbalis

N.iliohypogastricus
Ramus cutaneus lateralis
Ramus cutaneus anterior

N.ilioinguinalis

Nn.scrotales anteriores
Nn.labiales anteriores

N.genitofemoralis

Ramus genitalis
Ramus femoralis

N.cutaneus femoris lateralis

N.obturatorius
Ramus anterior
Ramus cutaneus
Ramus posterior
Rami musculares

N.femoralis

Rami musculares
Rami cutanei anteriores
N.saphenus
Ramus infrapatellaris
Rami cutanei cruris mediales
Ramus cutaneus medialis
Rami ventrales Nn.intercostales
Ramus cutaneus lateralis
pectoralis et abdominalis
Rami mammarii laterales
Nn.intercostobrachiales
Ramus cutaneus anterior
pectoralis et abdominalis
Rami mammarii mediales
N.subcostalis

Nn.lumbales,sacrales,et N.coccygeus

Nn.lumbales

Rami dorsales
Ramus medialis
Ramus lateralis
Nn.clunium superiores
Rami ventrales

Nn.sacrales et N.coccygeus

Rami dorsales
Ramus medialis
Ramus lateralis
Nn.clunium medii
Rami ventrales
N.peroneus fibularis superficialis
Rami musculares
N.cutaneus dorsalis medialis
N.cutaneus dorsalis intermedius
Nn.digitales dorsales pedis
N.peroneus fibularis profundus
Rami musculares
Nn.digitales dorsale,hallucis lateralis et digiti secundi medialis

N.tibialis

Rami musculares
N.interosseus cruris
N.cutaneus surae medialis
N.suralis
N.cutaneus dorsalis lateralis
Rami calcanei laterales
Rami calcanei mediales
N.plantaris medialis
N.digitales plantares communes
Nn.digitales plantares proprii
N.plantaris lateralis
Ramus superficialis
Nn.digitales plantares communes

Scanned with OKEN Scanner

Plexus sacralis

Truncus lumbosacralis
N.gluteus superior
N.gluteus inferior
N.cutaneus femoris posterior
Nn.clunium inferiores
Rami perineales

N.ischiadicus

N.peroneus fibularis communis

N.cutaneus surae lateralis
Ramus communicans peroneus fibularis

Nn.digitales plantares proprii

Ramus profundus

N.pudendus

Nn.rectales inferiores
Nn.perineales
Nn.scrotales posteriores
Nn.labiales posteriores
N.dorsalis penis
N.dorsalis clitoridis

N.coccygeus

Plexus coccygeus
Nn.anococcygei

SYSTEMA NERVOSUM AUTONOMICUM

PARS SYMPATHICA

Truncus sympathicus
Ganglia trunci sympathici
Ganglia intermedia
Rami interganglionares
Rami communicantes
Plexus autonomici
Ganglia plexuum autonomicorum

Ganglion oticum
Ganglion submandibulare
Ganglion cervicale superius

N.jugularis
N.caroticus internus
Plexus caroticus internus
Nn.carotici externi
Plexus caroticus externus
Plexus caroticus communis
Rami laryngopharyngei
N.cardiacus cervicalis superior

Ganglion cervicale medium

Ganglion vertebrale
N.cardiacus cervicalis medius

Ganglion cervicothoracicum stellatum

Ansa subclavia
N.cardiacus cervicalis inferior
Plexus subclavius
N.vertebralis
Plexus vertebralis

Pars thoracica systematis autonomici

PARS PARASYMPHATICA

Pars cephalica et cervicalis systematis autonomici

Nn.terminales

Ganglion terminale
Ganglion ciliare
Ganglion pterygopalatinum
Nn.splanchnici pelvini
Nn.erigentes
Plexus aorticus abdominalis
Plexus coeliacus
Ganglion coeliacum
Ganglion aorticorenale
Ganglion mesentericum superius
Plexus intermesentericus
Ganglion mesentericum inferius
Ganglia phrenica
Plexus hepaticus
Plexus lienalis
Plexus gastrici
Plexus pancreaticus
Plexus suprarenalis
Plexus renalis
Ganglia renalia
Plexus ureterius
Plexus testicularis
Plexus ovaricus
Plexus mesentericuss superior
Plexus mesentericus inferior
Plexus rectalis superior
Plexus enterici
Plexus subserosus
Plexus myentericus

Scanned with OKEN Scanner

Ganglia thoracica
Nn.cardiaci thoracici
N.splanchnicus major
Ganglion splanchnicum
N.splanchnicus minor
Ramus renalis
(N.splanchnicus imus)
Plexus aorticus thoracicus
Plexus cardiacus
Ganglia cardiaca
Rami pulmonales
Plexus pulmonalis

Pars abdominalis et pelvina systematis autonomici

Ganglia lumbalia
Nn.splanchnici lumbales
Ganglia sacralia
Nn. splanchnici sacrales
Ganglion impar

Plexus submucosus
Plexus iliaci
Plexus femoralis

Plexus hypogastricus superior
N.presacralis

N.hypogastricus dexter et sinister

Plexus hypogastricus inferior
Plexus pelvinus

Ganglia pelvina
Plexus rectales medii
Plexus rectales inferiores
Plexus prostaticus
Plexus deferentialis
Plexus uterovaginalis
Nn.vaginales
Plexus vesicales
Nn.cavernosi penis
Nn.cavernosi clitoridis

ORGANA SENSUUM

ORGANUM VISUS

OCULUS

N.opticus
Vagina externa n.optici
Vagina interna n.optici
Spatia intervaginalia
Meridiani
Axis bulbi externus
Axis bulbi internus
Axis opticus
Vesicula ophtalmica
Caliculus ophtalmicus

Tunica fibrosa bulbi

Sclera

Sulcus sclerae
Sinus venosus sclerae
Lamina episcleralis
Substantia propria sclerae
Lamina fusca sclerae

Cornea

Anulus conjunctivae
Vertex corneae
Limbus corneae
Facies anterior
Facies posterior
Epithelium anterius corneae

BULBUS OCULI

Polus anterior
Polus posterior
Equator
M.sphincter pupillae
(M.dilator pupillae)
Stroma iridis
Endothelium camerae anterioris
Lig.pectinatum anguli iridocornealis
Spatia anguli iridocornealis
Circulus anteriosus iridis major
Circulus anteriorus iridis minor
(Membrana pupillaris)

Tunica interna bulbi

Retina

Pars optica retinae
Ora serrata
Pars ciliaris retinae
Pars iridica retinae
Discus n.optici
Excavatio papillae

Macula

Scanned with OKEN Scanner

Lamina limitans anterior
Substantia propria corneae
Lamina limitans posterior
Endothelium camerae anterioris

Tunica vasculosa bulbi

Choroidea

Lamina suprachoroidea
Spatium perichoroideale
Lamina vasculosa
Lamina choriocapillaris
Lamina basalis

Corpus ciliare

Corona ciliaris
Processus ciliares
Plicae ciliares
Orbiculus ciliaris
M.ciliaris
  Fibrae meridionales
  Fibrae circulares
Lamina basalis

Iris

Margo pupillaris
Margo ciliaris
Facies anterior
Facies posterior
Anulus iridis major
Anulus iridis minor
Plicae iridis
Pupilla
Stroma vitreum
Humor vitreus

Lens

Substantia lentis
Cortex lentis
Nucleus lentis
Fibrae lentis
Epithelium lentis
Capsula lentis
Polus anterior lentis
Polus posterior lentis
Facies anterior lentis
Facies posterior lentis
Axis lentis
Equator lentis
Radii lentis

Zonula ciliaris

Fibrae zonulares
Spatia zonularia

  Fovea centralis
Stratum pigmenti
  Stratum pigm.retinae
  Stratum pigm.corp.cil.
  Stratum pigm.iridis
Stratum cerebrale
  Stratum neuroepitheliale
  Stratum ganglion.retinae
  Stratum ganglion.n.optici

Vasa sanguinea retinae

  Circulis vasculosus n.optici
  Arteriola Venula temporalis
      retinae superior
  Arteriola Venula temporalis
      retinae inferior
  Aretriola Venula nasalis
      retinae
  Arteriola Venula nasalis
      retinae
  Arteriola Venula macularis
      superior
  Arteriola Venula macularis
      inferior
  Arteriola Venula medialis
      retinae

Camera anterior bulbi

Angulus iridocornealis
Humor aquosus

Camera posterior bulbi

Corpus vitreum
(A.hyaloidea)
Canalis hyaloideus
Fossa hyaloidea
Membrana vitrea
Facies anterior palpebrarum
(Plica palpebronasalis)
Facies posterior palpebrarum
Rima palpebrarum
Commisaura palpebrarum lateralis
Commisssura palpebrarum medialis
Angulus oculi lateralis
Angulus oculi medialis
Limbi palpebrales anteriores
Limbi palpebrales posteriores
Cilia
Tarsus superior
Tarsus inferior
Ligamentum palpebrale mediale
Raphe palpebralis lateralis
Ligamentum palpebrale laterale
Glandulae tarsales

Scanned with OKEN Scanner

ORGANA OCULI ACCESSORIA

Musculi bulbi, Fasciae orbitales

M.orbitalis
M.rectus superior
M.rectus inferior
M.rectus medialis
M.rectus lateralis
  Lacertus musculi recti lateralis
  Anulus tendineus communis
M.obliquus superior
  Trochlea
  Bursa synovialis trochlearis
M.obliquus inferior
M.levator palpebrae superioris
  Lamina superficialis
  Lamina profunda
Periorbita
Septum orbitale
Fasciae musculares
Vaginae bulbi
Spatium intervaginale
Corpus adiposum orbitae

Supercilium
Palpebrae

Palpebra superior
Palpebra inferior
M.tarsalis superior
M.tarsalis inferior

Tunica conjunctiva

Plica semilunaris conjunctivae
Caruncula lacrimalis
Tunica conjunctiva bulbi
Tunica conjunctiva palpebrarum
Fornix conjunctivae superior
Fornix conjunctivae inferior
Saccus conjunctivae
Glandulae ciliares
Glandulae sebaceae
Glandulae conjunctivales

Apparatus lacrimalis

Glandula lacrimalis
  Pars orbitalis
  Pars palpebralis
  Ductuli excretorii gl.lacrimalis
(Gl.lacrimales accessoriae)
Rivus lacrimalis
Lacus lacrimalis
Papilla lacrimalis
Punctum lacrimale
Canaliculus lacrimalis
Ampulla canaliculi lacrimalis
Saccus lacrimalis
  Fornix sacci lacrimalis
Ductus nasolacrimalis
  Plica lacrimalis

ORGANUM VESTIBULOCOCHLEARE

AURIS INTERNA

Labyrinthus membranaceus

Ductus endolymphaticus
Ductus semicircularis anterior
Ductus semicircularis posterior
Ductus semicircularis lateralis
Membrana propria ductus semicircularis
Membrana basalis ductus semicircularis
Epithelium ductus semicircularis
Ampullae membranaceae
  Ampulla membranaceae anterior
  Ampulla membranacea posterior
  Ampulla membranacea lateralis
Sulcus ampullaris
Crista ampullaris
  Neuroepithelium
    Cupula
Saccus endolymphaticus
Ductus utriculosaccularis
Utriculus
Ductus semicirculares
Crista basilaris
Prominentia spiralis
Vas prominens
Stria vascularis
Ganglion spirale cochleae

Vasa auris internae

A.labyrinthi
  Rami vestibulares
  Ramus cochlearis
  Glomeruli arteriosi cochleae
Vv.labyrinthi
  V.spiralis modioli
  Vv.vestibulares

Scanned with OKEN Scanner

Crura membranacea
  Crus membranaceum simplex
  Crura membranacea ampullaria
  Crus membranaceum commune
Ductus reuniens
Sacculus
Maculae
  Macula utriculi
  Macula sacculi
  Statocconia
  Membrana statocconiorum
  Neuroepithelium
Endolympha
Perilympha
Spatium perilymphaticum
Ductus perilymphatici

Ductus cochlearis

Cecum cupulare
Cecum vestibulare
Paries tympanicus
Membrana spiralis
Lig.spirale cochleae
Foramina nervosa
Limbus laminae spiralis osseae
Labium limbi vestibulare
Labium limbi tympanicum
Membrana tectoria
Dentes acustici
Sulcus spiralis internus
Sulcus spiralis externus
Organum spirale
Membrana reticularis
Lamina basilaris
Vas spirale
Paries vestibularis ductus cochlearis
Paries externus ductus cochlearis
Helicotrema
Lamina spiralis secundaria

Meatus acusticus internus

Porus acusticus internus
Fundus meatus acustici interni
  Crista transversa
  Area n.facialis
  Area cochleae
   Trastus spiralis foraminosus
  Area vestibularis superior
  Area vestibularis inferior
  Foramen singulare
V.aqueductus vestibuli
V.canaliculi cochleae

Labyrinthus osseus

Vestibulum

Recessus sphericus
Recessus ellipticus
Crista vestibuli
Pyramis vestibuli
Recessus cochlearis
Maculae cribrosae
  Macula cribrosa superior
  Macula cribrosa media
  Macula cribrosa inferior
Canales semicirculares ossei
  Canalis semicircularis anterior
  Canalis semicircularis posterior
  Canalis semicircularis lateralis
Ampullae osseae
  Ampulla ossea anterior
  Ampulla ossea posterior
  Ampulla ossea lateralis
Crura ossea
  Crus osseum commune
  Crus osseum simplex
  Crura ossea ampullaria

Cochlea

Cupula cochleae
Basis cochleae
Canalis spiralis cochleae
Modiolus
  Basis modioli
  Lamina modioli
  Canalis spiralis modioli
  Canales longitudinales modioli
Lamina spiralis ossea
  Hamulus laminae spiralis
Scala vestibuli
Scala tympani
Prominentia mallearis
Stria mallearis
Umbo membranae tympani
Stratum cutaneum
Anulus fibrocartilagineus
Stratum radiatum
Stratum circulare
Stratum mucosum

Ossicula auditus

Scanned with OKEN Scanner

AURIS MEDIA

CAVUM TYMPANI

Paries tegmentalis
  Recessus epitympanicus
  Pars cupularis
Paries jugularis
  Prominentia styloidea
Paries labyrinthicus
  Fenestra vestibuli
  Fossula fenestrae vestibuli
  Promontorium
    Sulcus promontorii
    Subiculum promontorii
  Sinus tympani
  Fenestra cochleae
  Fossula fenestrae cochleae
  Crista fenestrae cochleae
  Processus cochleariformis
  Membrana tympani secundaria
Paries mastoideus
  Antrum mastoideum
  Aditus ad antrum
    Prominentia canalis semi-
      circularis lateralis
    Prominentia canalis facialis
  Eminentia pyramidalis
  Fossa incudis
  Sinus posterior
  Apertura tympanica canaliculi
      chordae tympani
  Celulae mastoideae
  Cellulae tympanicae
Paries caroticus
Paries membranaceus

Membrana tympani

Pars flaccida
Pars tensa
Plica mallearis anterior
Plica mallearis posterior
Plica incudis
Plica stapedis

Tuba auditiva

Ostium tympanicum tubae auditivae
Pars ossea tubae auditivae
  Isthmus tubae auditivae
  Cellulae pneumaticae
Pars cartilaginea tubae auditivae
  Cartilago tubae auditivae
    Lamina cartilaginis medialis
    Lamina cartilaginis lateralis

Stapes
  Caput stapedis
  Crus anterius
  Crus posterius
  Basis stapedis
Incus
  Corpus incudis
  Crus longum
    Processus lenticularis
  Crus breve
Malleus
  Manubrium mallei
  Caput mallei
  Collum mallei
  Processus lateralis
  Processus anterior
Articulationes ossiculorum
      auditus
  Articulatio incusomallearis
  Articulatio incudostapedia
  Syndesmosis tympanostapedia
Ligg.ossiculorum auditus
  Lig.mallei anterius
  Lig.mallei superius
  Lig.mallei laterale
  Lig.incudis superius
  Lig.incudis posterius
  Membrana stapedis
  Lig.anulare stapedis
Musculi ossiculorum auditus
  M.tensor tympani
  M-stapedius

Tunica mucosa cavi tympani

Plica mallearis posterior
Plica mallearis anterior
Plica chordae tympani
Recessus membranae tympani
      anterior
Recessus membranae tympani
      superior
Recessus membranae tympani
      posterior

Cymba conchae
Cavum conchae
Antitragus
Tragus
Incisura anterior auris
Incisura intertragica
(Tuberculum auriculae)
(Apex auriculae)
Sulcus auriculae posterior
(Tuberculum supratragicum)

Scanned with OKEN Scanner

Lamina membranacea
Tunica mucosa
Glandulae tubariae
Ostium pharyngeum tubae auditivae

AURIS EXTERNA

Meatus acusticus externus

Porus acusticus externus
Meatus acusticus externus cartilagineus
Cartilago meatus acustici
Incisurae cartilaginis acustici

Lamina tragi

Auricula

Lobulus auriculae
Cartilago auriculae
Helix
Crus helicis
Spina helicis
Cauda helicis
Anthelix
Fossa triangularis
Crura anthelicis
Scapha
Concha auriculae

Isthmus cartilaginis auris
Incisura terminalis auris
Fissura antitragohelicina
Sulcus anthelicis transversus
Sulcus cruris helicis
Fossa anthelicis
Eminentia conchae
Eminentia scaphae
Eminentia fossae triangularis
Ligg.auricularia
Lig.auriculare anterius
Lig.auriculare superius
Lig.auriculare posterius
M.helicis major
M.helicis minor
M.tragicus
M.pyramidalis auriculae
M.antitragicus
M.transversus auriculae
M.obliquus auriculae
(M.incisurae helicis)

ORGANUM OLFACTUS

Regio olfactoria tunicae mucosae nasi

Glandulae olfactoriae

ORGANUM GUSTUS

Caliculus gustatorius
Porus gustatorius

INTEGUMENTUM COMMUNE

Cutis

Sulci cutis
Cristae cutis
Retinacula cutis
Toruli tactiles
(Foveola coccygea)
Retinaculum caudale

Epidermis

Stratum corneum
Stratum lucidum
Corpuscula lamellosa
Corpuscula tactus
Corpusculla genitalia
Menisci tactus
Corpuscula articularia

Pili

Lanugo
Capilli

Straum granulosum
Stratum spinosum
Stratum basale cylindricum

Corium Dermis

Stratum papillare
Papillae
Stratum reticulare
Tela subcutanea
Panniculus adiposus
Corpuscula nervosa terminalia
Corpuscula bulboidea
Lanula
Margo occultus
Margo lateralis
Margo liber
Eponychium
Hyponichium
Stratum corneum unguis
Stratum germinativum unguis

Scanned with OKEN Scanner

Supercilia
Cilia
Barba
Tragi
Vibrissae
Hirci
Pubes
Folliculus pili
Papilla pili
Scapus pili
Radix pili
Bulbus pili
Mm.arrectores pilorum
Flumina pilorum
Vortices pilorum
Cruces pilorum

Unguis

Matrix unguis
  Cristae matricis unguis
  Sulcus matricis unguis
  Sinus unguis
Vallum unguis
Corpus unguis
Radix unguis
Retinacula unguis

Glandulae cutis

Gl.glomiformes
Gl.sudoriferae
  Corpus gl.sudoriferae
  Ductus sudoriferus
  Porus sudoriferus
Gl.circumanales
Gl.ceruminosae
Gl.sebaceae

Mamma

Papilla mammae
Corpus mammae
Glandula mammaria
  Lobi glandulae mammariae
   Lobuli glandulae mammariae
  Ductus lactiferi
  Sinus lactiferi
Areola mammae
Glandulae areolares
Mamma masculina
(Mammae accessoriae) femininae et masculinae
Ligg.suspensoria mammae

REGIONES CORPORIS

Linea mediana anterior
Linea mediana posterior
Linea mamillaris L.medioclavio.
Linea axillaris
Linea scapularis

Regiones capitis

Regio frontalis
Regio parietalis
Regio occipitalis
Regio temporalis
Regio infratemporalis

Regiones faciei

Regio nasalis
Regio oralis

Regiones pectoris

Regio infraclavicularis
Regio mammalis
Regio axillaris
  Fossa axillaris
Regio mentalis
Regio orbitalis
Regio infraorbitalis
Regio buccalis
Regio zygomatica
Regio parotideomasseterica

Regiones colli

Regio colli anterior
  Trigonum submandibulare
  Trigonum caroticum
Regio sternocleidomastoidea
  Fossa supraclavicularis minor
Regio colli lateralis
  Trigonum omoclaviculare
    Fossa supraclavicularis major
Regio colli posterior

Regiones membri superioris

Regio deltoidea
Regio brachii anterior
Regio brachii posterior

Scanned with OKEN Scanner

Regiones abdominis

Regio hypochondriaca dext.et sin.
Regio epigastrica
Regio lateralis dext.et sin.
Regio umbilicalis
Regio inguinalis dext.et sin.
Regio pubica

Regiones dorsi

Regio vertebralis
Regio sacralis
Regio scapularis
Regio infrascapularis
Regio lumbalis

Regio perinealis

Regio analis
Regio urogenitalis

Regio cubiti anterior
Fossa cubitalis
Regio cubiti posterior
Regio antebrachii anterior
Regio antebrachii posterior
Dorsum manus
Palma manus

Regiones membri inferioris

Regio glutea
Regio femoris anterior
Trigonum femorale
Regio femoris posterior
Regio genus anterior
Regio genus posterior
Fossa poplitea
Regio cruris anterior
Regio cruris posterior
Regio calcanea
Dorsum pedis
Planta pedis

—ooOoo—

Scanned with OKEN Scanner

APENDIX I (A)

TRACTUS SYSTEMATIS NERVOSI CENTRALIS

TRACTUS NERVOSI ASSOCIATIONES

Fibrae arcuatae cerebri
Fasc.longitudinalis superior
Fasc.longitudinalis inferior
Fasc.uncinatus
Cingulum
Fasc.proprii medullae spinalis
F.intersegmentales

TRACTUS NERVOSI COMMISSURALES

Corpus callosum
  Radiatio corporis callosi
  Forceps minor
  Forceps major
Commissura anterior
  Pars anterior
  Pars posterior
Commissura posterior
Commissura habenularum
Commissura fornicis
Commissurae supraopticae
Decussationes tegmenti

TRACTUS NERVOSI PROJECTIONES

Fasc.corticothalamici
Fasc.thalamocorticales
Tr.tegmentalis centralis
Trr.corticohypothalamici
Trr.corticopontini
  Tr.frontopontinus
  Tr.parietopontinus
  Tr.temporopontinus
  Tr.occipitopontinus
Fibrae pontis transversae
Tr.corticonuclearis
Trr.corticospinales pyramidales
  Decussatio pyramidum D.motoria
  Tr.corticospinalis pyramidalis anterior
  Tr.corticospinalis pyramidalis lateralis
Tractus opticus
Pedunculus cerebellaris inferior
Radiatio optica
Radiatio acustica
Corona radiata
Tr.supraopticohypophysialis
Fibrae periventriculares
Ansa peduncularis
Ansa lenticularis
Pedunculus thalami inferior
Fornix
  Crus fornicis
  Corpus fornicis
  Tenia fornicis
  Columna fornicis
Tr.mamillothalamicus
Fasc.mamillotegmentalis
Pedunculus corporis mamillaris
Tr.olfactorius
Fasc. retroflexus
Stria terminalis
Stria medullaris thalami
Stria longitudinalis medialis
Stria longitudinalis lateralis
Fasc. subcallosus
Brachium colliculi superioris
Brachium colliculi inferioris
Tr.rubrospinalis
Fasciculi rubroreticulares
Tr.reticulospinalis
Tr.tectospinalis
  Decussatio tractuum tegmenti
Tr.spinotectalis
Tr.vestibulospinalis
Fasc.longitudinalis dorsalis
Fasc.longitudinalis medialis
Tractus mesencephalicus n.trigemini
Tractus spinalis n.trigemini
Striae medullares
Corpus trapezoideum
Tractus solitarius
Tr.spinothalamicus anterior
Tr.spinothalamicus lateralis
Decussatio lemniscorum S.sensoria
Lemniscus medialis
Lemniscus spinalis
Lemniscus trigeminalis
Lemniscus lateralis
Fasciculus gracilis

Scanned with OKEN Scanner

Pedunculus cerebellaris medius
Pedunculus cerebellaris superior
Tr.cerebellorubralis
Decussatio pedunculorum cerebellarium superiorum
Tr.cerebellothalamicus
Tr.olivocerebellaris
Tr.spinocerebellaris anterior
Tr.spinocerebellaris posterior

Fasciculus cuneatus
Fibrae arcuatae internae
Fibrae arcuatae externae ventrales
Fibrae arcuatae externae dorsales
Fasciculus dorsolateralis
Fasciculus semilunaris
F.interfascicularis
Fasciculus septomarginalis
Fasciculus triangularis

APPENDIX I (B)

NUCLEI SYSTEMATIS NERVOSI CENTRALIS

NUCLEI NERVORUM CRANIALIUM

Nucl.n.oculomotorii
Nucl.dorsolateralis
Nucl.ventromedialis
Nucl.caudalis centralis
Nucl.accesorius autonomicus
Nucl.n.trochlearis
Nucl.n.trigemini
Nucl.motorius n.trigemini
Nucl.sensorius superior n.trigemini
Nucl.tractus mesencephalici n trigemini
Nucl.tr.spinalis n.trigemini
Nucl.n.abducentis
Nucl.n.facialis
Nucl.salivatorius superior
Nucl.tr.solitarii
Nucl.n.vestibulocochlearis
Nucl.cochlearis ventralis
Nucl.cochlearis dorsalis
Nucl.vestibularis medialis
Nucl.vestibularis lateralis
Nucl.vestibularis superior
Nucl.vestibularis inferior
Nucl.n.glossopharyngei
Nucl.salivatorius inferior
Nucl.ambiguus
Nucl.tr.solitarii
Nucl.dorsalis n.vagi
Nucl.n.vagi
Nucl.dorsalis n.vagi
Nucl.ambiguus
Nucl.tr.solitarii
Nucl.n.accesorii
Nucl.ambiguus

DIENCEPHALON

CORPUS STRIATUM

Thalamus
Nucl.anterior thalami
Nucl.medialis thalami
Nucl.lateralis thalami
Nucl.ventralis thalami
Nucl.ventralis thalami anterior
Nucl.ventralis thalami intermedius
Nucl.ventralis thalami posterior
Nucl.centralis thalami
Nuclei intralaminares thalami
Nucl.corporis geniculati medialis
Nucl.corporis geniculati lateralis
Nucl.habenulae
Corpus striatum
Nucl.lentiformis
Putamen
Globus pallidus
Nucl.caudatus
Corpus amygdaloideum
Claustrum
Hypothalamus
Nucl.supraopticus
Nucl.paraventricularis
Nucl.ventromedialis
Nucl.dorsomedialis
Nucl.posterior
Nuclei tuberales
Nuclei corporis mamillaris
Nucl.subthalamicus
Nucl.interpeduncularis

Scanned with OKEN Scanner

Nucl.spinalis n.accessorii
Nucl.n.hypoglossi
Formatio reticularis
Nucl.tegmenti
Nucl.interstitialis
Stratum griseum colliculi superioris
Nucl.pretectalis
Nucl.colliculi inferioris
Nucl.n.oculomotorii
Nucl.n.trochlearis
Nucl.tractus mesencephalici n. trigemini

PONS

Nucl.n.trigemini
Nucl.n.abducentis
Nucl.n.facialis
Nucl.n.vestibulocochlearis
Nuclei corporis trapezoidei
Nucl.ventralis corporis trapezoidei
Nucl.dorsalis corporis trapezoidei
Nucl.lemnisci lateralis
Nuclei pontis
Formatio reticularis
Substantia ferruginea

MEDULLA OBLONGATA

Nucl.gracilis
Nucl.cuneatus

MESENCEPHALON

Nucl.rubor
Substantia nigra
Substantia grisea centralis
Nucl.cuneatus accessorius
Nucloi laterales
Nuclei arcuati
Nucl.olivaris
Nucl.olivaris accesorius medialis
Nucl.olivaris accessorius dorsalis
Substantis grisea centralis
Formatio reticularis
Nucl.tr.spinalis n.trigemini
Nucl.n.glossopharyngei
Nucl.n.vagi
Nucl.n.accessorii
Nucl.n.hypoglossi

CEREBELLUM

Nucl.dentatus
Nucl.emboliformis
Nucl.globosus
Nucl.fastigii

MEDULLA SPINALIS

Substantia grisea
Nucl.thoracicus
Nucl.intermediolateralis
Substantia gelatinosa
Substahtia alba
Commissura alba

---oooOooo---

T R U N C U S

ANATOMIA SISTEMICA SI FUNCTIONALA
A
T O R A C E L U I

Toracele este segmentul cranial al trunchiului

Elementele sale componente vor fi descrise în capitolele:

I. OSTEOLOGIA
II. SYNDESMOLOGIA
III. MYOLOGIA
IV. ANGIOLOGIA
V. SISTEMA NERVOSUM
VI. SPLANCHNOLOGIA

Scanned with OKEN Scanner

I. OSTEOLOGIA

Scheletul trunchiului este alcătuit din trei părţi : coloana vertebrală, coastele şi sternul.

COLUMNA VERTEBRALIS

(Coloana vertebrală)

A. Anatomie generală

Coloana vertebrală este cel mai important segment al aparatului locomotor, avînd rol de protecţie a măduvii, rol static şi biomecanic.

Generalităţi. Coloana vertebrală este o unitate scheletică formată dintr-o serie de oase scurte, aşezate în partea dorsală, pe linia mediană a corpului.

Ea constituie o teacă osoasă pentru nevrax şi o coloană de susţinere a elementelor componente ale trunchiului. De coloana vertebrala sînt legate toate celelalte componente osoase care alcătuiesc scheletul trunchiului (osteotoraxul şi basinul) şi tot pe ea se inseră membrele superioare şi inferioare ; în partea sa craniala se află oasele capului.

Termenul de coloană (stîlp rigid de susţinere) este impropriu ; ea este alcătuită din piese articulate, în jurul cărora se fac mişcările de răsucire ale corpului (vertebră = piesă de învîrtire).

Coloana vertebrală este dezvoltată în axa craniocaudală a corpului, prezentînd o metamerie şi o simetrie bilaterală, peste care se suprapune o asimetrie funcţională.

Statistic, coloana vertebrală prezintă : 33-34 vertebre, 24 discuri intervertebrale, 344 suprafeţe articulare, 365 ligamente şi 730 inserţii musculare care acţionează asupra coloanei vertebrale.

Scanned with OKEN Scanner

Date filogenetice. In seria vertebratelor, paralel cu procesul organizaţiei morfologice, necesităţile crescînde ale sustentaţiei şi locomoţiei au condiţionat apariţia scheletului axial şi diferenţierea coloanei vertebrale din punct de vedere constructiv.

In evoluţia filogenetică a scheletului axial şi în diferenţierea coloanei vertebrale se disting mai multe etape : apariţia notocordului, apariţia scheletului mezenchimal pericordal, apariţia şi evoluţia vertebrelor.

Scheletul axial primitiv al protocordatelor îl constituie o formaţiune mediană şi dorsală, numită coarda dorsală (notocordul), de origine mezoblastică.

Coarda dorsală, la începutul evoluţiei sale, este o formaţiune continuă, care contrastează cu scheletul mezenchimal pericordal adăugat ulterior, cu dispoziţie metamerică.

Rezultatul acestei fragmentări este apariţia unei serii de piese articulate între ele, viitoarele vertebre.

Vertebra tip constituie elementul component al coloanei vertebrale, fiind produsul unei evoluţii îndelungate pe care o străbat diferitele clase de vertebrate acvatice şi terestre.

Vertebra tip este alcătuită dintr-o masă centrală care formează corpul vertebral, dintr-un arc dorsal şi o serie de piese accesorii (fig.1).

La început se edifică masa centrală care va constitui corpul vertebral. Acesta înglobează coarda dorsală în centrul său; din ea persistă numai nucleul pulpos al discurilor intervertebrale.

Ulterior, apar elementele componente dorsale ale vertebrei tip, reprezentate prin arcul vertebral şi excrescenţele sale, care corespund diferitelor procese (apofize), cu rol de a face legătura dintre vertebre şi de a servi ca pîrghii pentru inserţiile şi acţiunea muşchilor.

La formarea arcului vertebral participă procesele neurale (neurapofizele). Acestea sînt simetrice şi, prin unirea lor dorsomediană, formează spina neurală (neurspina).

Pe părţile laterale ale arcului vertebral se dezvoltă zig-

apofizele, din care derivă procesele articulare craniale şi caudale (apofizele articulare).

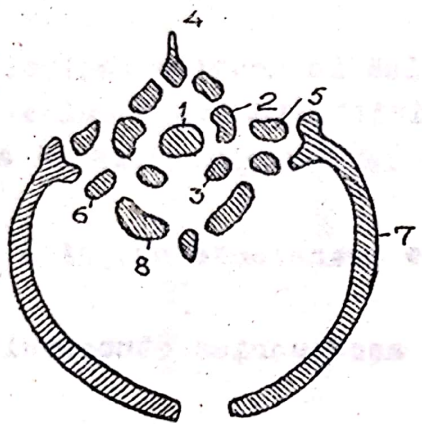

Fig.1

A. 1. Coarda dorsală
2. Epicentre
3. Hipocente
4. Neurspina
5. Zigapofize
6. Epapofize
7. Diapofize cu pleurapofize
8. Hemapofiză

B. Evoluţia diapofizelor

1. Vertebră cervicală
2. Vertebră toracala
3. Vertebră lombara
4. Os sacrum

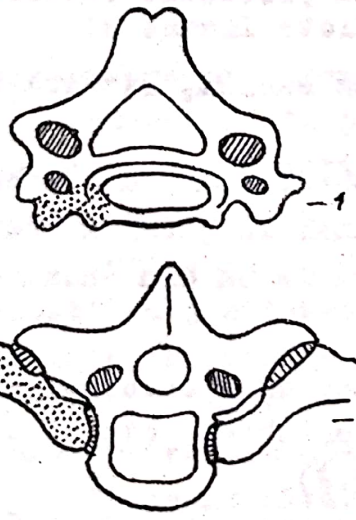

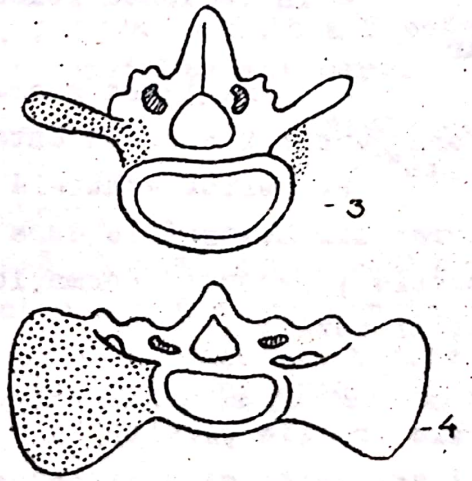

Pe părţile dorsolaterale ale corpului vertebral apar epapofizele, care dau naştere la procesele transverse (apofizele transverse). Acestea fac separarea între elementele musculare dorsale, episomatice de elementele musculare ventrale hiposomatice ale pereţilor trunchiului.

Epapofizele au o dezvoltare deosebită în anumite regiuni ale coloanei vertebrale, în funcţie de solicitările biomecanice:

-în regiunea cervicală dau naştere la rădăcina dorsală a proceselor transverse ;

- în regiunea toracală la procesele transverse propriu-zise ;

- în regiunea lombară la processus accessorius (tuberculii accesori).

Pe părţile ventrolaterale ale corpului apar diapofizele care au şi ele o dezvoltare diferenţiată în regiunile coloanei vertebrale :

- în regiunea cervicala dau naştere la rădăcina ventrală a proceselor transverse (rădăcina costală) ;

- în regiunea toracală diapofizele se continuă cu pleurapofizele şi edifică coastele ;

- în regiunea lombară dau naştere la procesele costiforme, iar

- în regiunea sacrată la zona din os sacrum, situată în afara găurilor sacrate anterioare.

Pe pertea ventrală a corpului vertebral apare arcul hemal, format din hemapofize,care constituie un canal în jurul aortei caudale ; această formaţiune nu se dezvoltă la om din cauza involuţiei cozii.

<u>Date ontogenetice</u>. Evoluţia ontogenetică a coloanei vertebrale trebuie privită la nivelul corpului vertebral, cît şi a arcului vertebral şi a excrescenţelor sale (fig.2).

- <u>Formarea corpului vertebral</u>. In cursul celei de a 6-a săptămîni de dezvoltare, celulele sclerotomului migrează în direcţie medială, înconjură coarda dorsală şi tubul neural, alcătuind o lungă coloană mezenchimatoasă. Aceasta păstrează însă carac-

terul segmentar, deoarece sclerotoamele sînt separate între ele prin spaţiile intersegmentare, unde se află arterele cu acelaşi nume. Segmentele respective iau denumirea de protovertebre şi lor le corespund miotoamele, cu dispoziţie tot metamerică (fig.2 A).

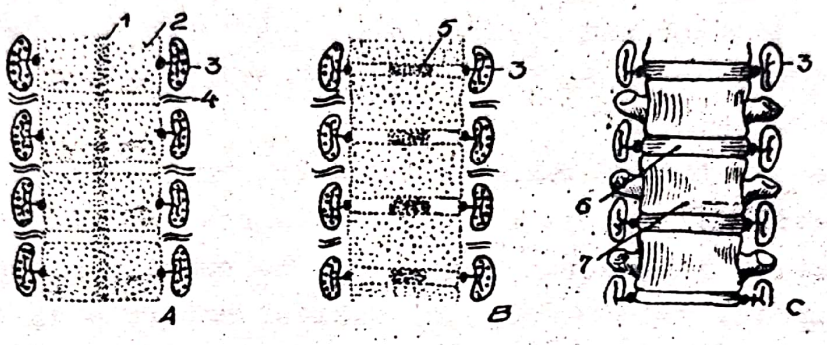

Fig.2

1. Coarda dorsală
2. Sclerotom
3. Miotom cu n. segmentar
4. Spaţiul şi artera intersegmentară
5. Nucleul pulpos
6. Discul intervertebral
7. Corpul vertebral

In cursul evoluţiei ulterioare, partea caudală a fiecărei protovertebre proliferează şi capătă o densitate mai mare, care o deosebeşte de partea cranială mai puţin densă. Separarea dintre cele două părţi componente ale protovertebrei este făcută de fanta intrasclerotomială a lui Von Ebner.

Jumătatea caudală, mai condensată a unei protovertebre se uneşte cu jumătatea cefalică, mai puţin densă a protovertebrei subjacente, alcătuind corpul vertebral precartilaginos. Acesta încorporează ţesutul intersegmentar, iar la nivelul fostei fante intrasclerotomiale apare spaţiul intervertebral.

La acest nivel se va dezvolta discul intervertebral,pe seama celulelor originale din jumătatea cefalică a sclerotomului subjacent.

In acelaşi timp, coarda dorsală regresează în întregime

la nivelul corpilor vertebrali, însă persistă şi se lărgeşte la nivelul discurilor intervertebrale, unde suferă o degenerescenţă mucoidă şi formează nucleul pulpos. Acesta va fi înconjurat, mai tîrziu, de fibrele circulare ale anulus fibrosus (inelul fibrocartilaginos); ansamblul celor două structuri constituie discul intervertebral (fig.2 B şi C).

Din mezenchimul periscleretomial apar ligamentele vertebrale longitudinale anterior şi posterior, organizate în axa craniocaudală a trunchiului.

Etapele de transformare ale sclerotoamelor în vertebre definitive explică dispoziţia miotoamelor care trec în punte deasupra discurilor intervertebrale, ceea ce permite mişcarea coloanei vertebrale. Pentru aceleaşi motive, arterele intersegmentare, care se aflau între sclerotoame, se găsesc la mijlocul corpilor vertebrali, iar nervii spinali, segmentari la origine, părăsesc canalul rahidian prin găurile de conjugare - în dreptul discurilor intervertebrale (fig.2 C).

- <u>Formarea arcului vertebral</u> se face pe seama mezenchimului care înconjură tubul neural. La început, se formează processus spinosus, iar mai tîrziu (6-7 săptămîni ale vieţii intrauterine) apar şi procesele articulare cît şi cele transverse.

In evoluţia sa ontogenetică, coloana vertebrală trece prin trei stadii :

1. Stadiul mezenchimatos este caracteristic primei luni şi începutului celei de a doua, timp în care se edifică corpul şi arcul vertebral.

2. Stadiul cartilaginos începe în a doua lună de viaţă intrauterină, cînd apar trei puncte de condrificare : pentru corp, arcul vertebral şi excrescenţe (epapofize şi diapofize).

3. Stadiul osos începe în a treia lună de viaţă uterină şi se termină la 25-30 ani. Se descriu, la nivelul unei vertebre, 6 puncte de osificare (schema lui Putti - fig.3). Aceste puncte evoluiază şi se sudează între ele edificînd vertebra osoasă. Cunoaşterea acestor puncte de osificare este importantă, deoarece pot să apară diferite tulburări în evoluţia acestora, fapte ce duc

la apariţia malformaţiilor vertebrale.

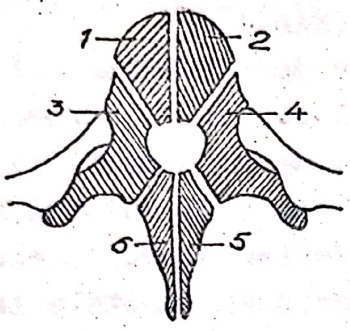

Fig.3
Schema lui Putti
1-2 - puncte de osificare ventrale
3-4 - puncte de osificare laterale
5-6 - puncte de osificare dorsale

- Punctele de osificare ventrale (1 şi 2) sînt pentru corpii vertebrali ; osificarea începe în regiunea dorsală şi evoluiază atît cranial cît şi caudal. Pe feţele superioară şi inferioară a corpului vertebral, persistă o lamă cartilaginoasă, în care apar puncte de osificare la 6-9 ani, iar sudarea lor la corpii vertebrali se termină la 23-26 ani.

- Punctele de osificare laterale (3 şi 4) apar la nivelul pediculilor vertebrali şi a proceselor articulare superioare.

- Punctele de osificare dorsale (5 şi 6) aparţin proceselor spinoase şi celor articulare inferioare.

Pentru arcul vertebral, osificarea începe în regiunea cervicală şi înaintează caudal.

<u>Malformaţiile coloanei vertebrale</u> se datoresc unor accidente apărute în evoluţia normală. Acestea pot fi împărţite în două categorii : anomalii de diferenţiere şi anomalii de numar.

- <u>Anomalii de diferenţiere</u>
  - Asoma = lipsa corpului vertebral
  - Hemisoma = lipsa jumătăţii din corp
  - Hemispondil = lipsa jumătăţii de vertebră
  - Rachischisis ventral = lipsa de fuzionare

Scanned with OKEN Scanner

a acelor două puncte de osificare ventrale, înaintea corzii dorsale, determină o despicătură a corpului vertebral, care este incompatibilă cu viaţa. (fig.4).

- Spondiloschisis = lipsa de fuzionare bilaterală a arcului neural cu corpul vertebral la nivelul cartilajului de conjugare (lipsa de unire dintre punctele 1 şi 2 cu 3 şi 4).
- Spondilolizis = lipsa de fuzionare a celor două puncte osoase dorsale cu punctele intermediare (lipsa de unire a punctelor 5 şi 6 cu 3 şi 4).
- Rachischisis dorsal = lipsa de fuzionare a punctelor de osificare dorsale, pe linia mediană ; anomalia se mai numeşte spina bifida care poate să aibă grade diferite.

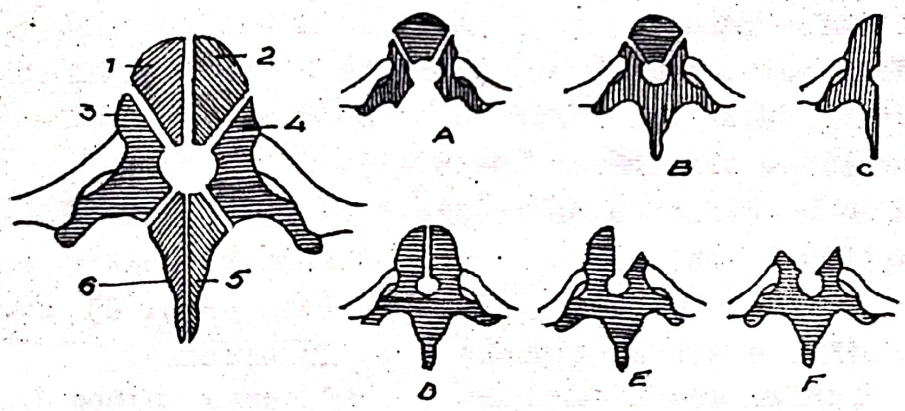

Fig. 4

A - Rachischisis dorsal
B - Spondilaschisis
C - Hemispondil
D - Rachischisis ventral
E - Hemisoma
F.- Asoma

- Anomalii de număr prin exces, interesînd atît vertebrele normale cît şi exces de hemivertebre.

- Anomalii de număr prin lipsă de vertebre, în regiunea cervicală, realizînd sindromul lui Klippel-Feil.

B. Anatomie descriptivă

Coloana vertebrală este o lungă tijă osoasă, mediană şi posterioara, numită şi rachis, formată din suprapunerea celor 33-34 de piese osoase, numite vertebre.

Traversînd toate regiunile posterioare ale trunchiului ea poate fi împărţită în următoarele segmente :

- cervicală, 7 vertebre
- toracală, 12 vertebre
- lombară, 5 vertebre
- sacrată, 5 vertebre care se unesc şi vor da naştere la os sacrum ;
- coccigiană, 3-4 vertebre care se sudează dînd os coccygis.

Vertebrele se împart în alte două categorii :

- vertebrele adevărate, în număr de 24, şi-au păstrat independenţa şi mobilitatea ;
- vertebrele false, în număr de 9-10 au pierdut atît independenţa cît şi mobilitatea, alcătuind os sacrum şi os coccygis.

Vertebrele au trei categorii de caractere : generale, regionale şi individuale.

Caracterele generale ale vertebrelor

Toate vertebrele, indiferent din regiunea din care fac parte, sînt formate dintr-un corp situat în partea anterioară şi arcul vertebral plasat în partea posterioară ; între acestea se găseşte gaura vertebrală (fig.5).

Corpus vertebrae (corpul vertebrei) este porţiunea cea mai voluminoasă, plasată în partea anterioară, de formă cilindrică, prezentînd două feţe : - una superioară şi alta inferioară şi o circumferinţă. Aceasta are o porţiune anterioară ce se întinde

între cei doi pediculi ai arcului vertebral şi o porţiune posterioară care priveşte gaura vertebrală, formînd astfel peretele anterior al acesteia.

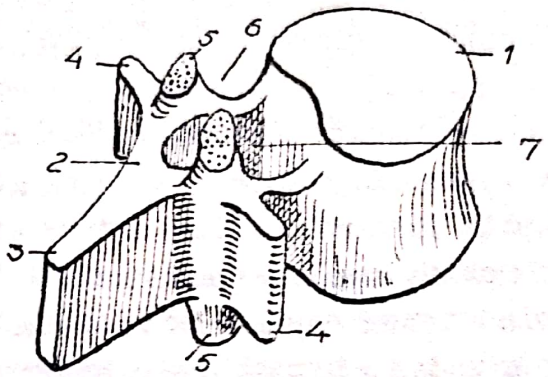

Fig.5

1. Corpus vertebrae
2. Lamina arcus vertebrae
3. Processus spinosus
4. Processus transversus
5. Processus articularis
6. Pediculus arcus vertebrae
7. Foramen vertebrale

Arcus vertebralis (arcul vertebral) formează peretele posterior al foramen vertebrale ; el este alcătuit din mai multe elemente :

- Lamina arcus vertebrae (lamele vertebrale) se întind de la pediculii vertebrali la procesul spinos. Ele au formă patrulateră şi prezintă două feţe : - una anterioară care priveşte spre canalul vertebral şi - alta posterioară pe care se inseră muşchii episomatici. Are şi două margini : una superioară, alta inferioară, precum şi o extremitate medială care se uneşte cu cea de partea opusă şi cu procesul spinos şi o extremitate laterală, ce se întinde pînă la masivul osos format de pedicul, procesul transversal şi procesele articulare.

- Processus spinosus (procesul spinos) se prelungeşte înapoi, pornind de la locul de unire a celor două lame vertebrale. Prezintă o bază care se continuă cu lamele vertebrale, un vîrf liber, două feţe laterale şi două margini - una superioară şi alta inferioară.

- Processus transversus (procesul transversal) este repre-

zentat de două proeminenţe : una dreaptă şi alta stîngă, care pleacă de pe părţile laterale ale arcului vertebral. Prezintă o bază, un vîrf, două feţe - anterioară şi - posterioară şi două margini - superioară şi inferioară.

- Processus articularis superior et inferior (procesele articulare) sînt în număr de 4 şi se grupează în două superioare şi două inferioare. Procesele superioare ale unei vertebre se articulează cu procesele inferioare ale vertebrei suprajacente.

- Pediculus arcus vertebrae (pedicului vertebral) este reprezentat de cele două punţi care unesc extremitatea fiecărui arc vertebral cu corpul vertebrei. Pediculii au cîte o margine inferioară mai scobită şi alta superioară mai puţin scobită ; între aceste margini se delimiteaza foramen intervertebrale (gaura de conjugare), pe unde ies nervii spinali.

Foramen vertebrale (gaura vertebrală) este delimitată înainte de corpul vertebrei, lateral de pediculii vertebrali, iar îndărăt de arcul vertebral. Prin suprapunerea tuturor găurilor vertebrale se formează canalis vertebralis (canalul vertebral).

Orientarea vertebrelor se face numai în două planuri, deoarece vertebrele sînt oase mediane şi simetrice. Se orientează înainte corpul vertebral, iar în jos vîrful procesului spinos.

Caracterele regionale ale vertebrelor toracale (fig.6)

Corpus vertebrae are dimensiuni intermediare între corpul vertebrelor cervicale (care este cel mai mic) şi corpul vertebrelor lombare (care este cel mai mare). Diametrul transversal este aproape egal cu diametrul anteroposterior, ca o consecinţă a gradului redus de solicitare mecanică.

Ceea ce caracterizează corpul vertebrelor toracale este prezenţa pe părţile sale laterale a cîte două scobituri superioare (foveea costalis superior) şi a două scobituri inferioare (foveea costalis inferior), cîte una de fiecare parte a corpului vertebral. Pe coloana vertebrală în totalitate, aceste scobituri alcătuiesc unghiuri diedre în care pătrund capul coastelor.

Processus spinosus (procesul spinos) este de formă pris-

matic triunghiulară, lung şi înclinat în jos, apropiindu-se de verticală ; vîrful său este unituberculat.

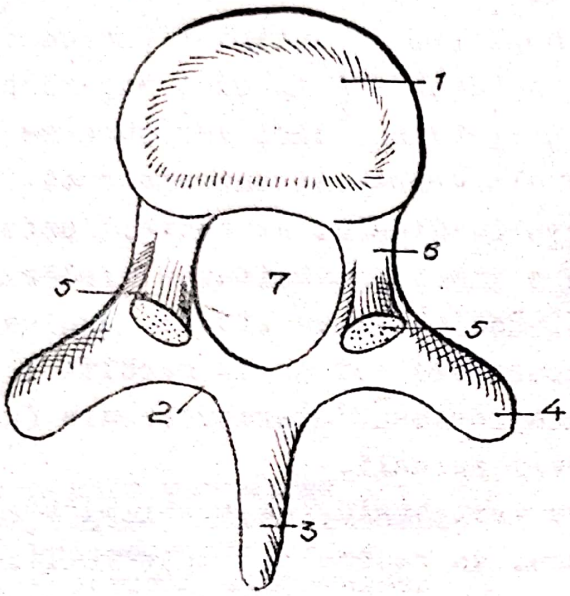

Fig. 6

1. Corpus vertebrae
2. Lamina arcus vertebrae
3. Processus spinosus
4. Processus transversus
5. Processus articularis
6. Pediculus arcus vertebrae
7. Foramen vertebrale

Processus transversus este unituberculat şi prezintă pe faţa sa anterioară, aproape de vîrf, o faţetă articulară pentru tuberculul coastelor corespunzătoare (foveea costalis transversalis).

Processus articularis este vertical şi dispus în plan frontal. Cele superioare privesc înapoi şi în afară, iar cele inferioare înainte şi înăuntru ; suprafeţele articulare sînt plane.

Foramen vertebrale are formă circulară cu dimensiunin reduse. Procesele patologice care apar în canalul vertebral toracal produc apariţia precoce a semnelor de compresiune medulara.

Caracterele regionale ale vertebrelor lombare (fig.7)

Corpus vertebrae are dimensiuni mari, este reniform, diametrul transvers depăşeşte cu mult pe cel anteroposterior, din cauza presiunii verticale crescute de la acest nivel.

Processus spinos este masiv, patrulater, bine dezvoltat, aproape orizontal, fiind orientat dinainte înapoi.

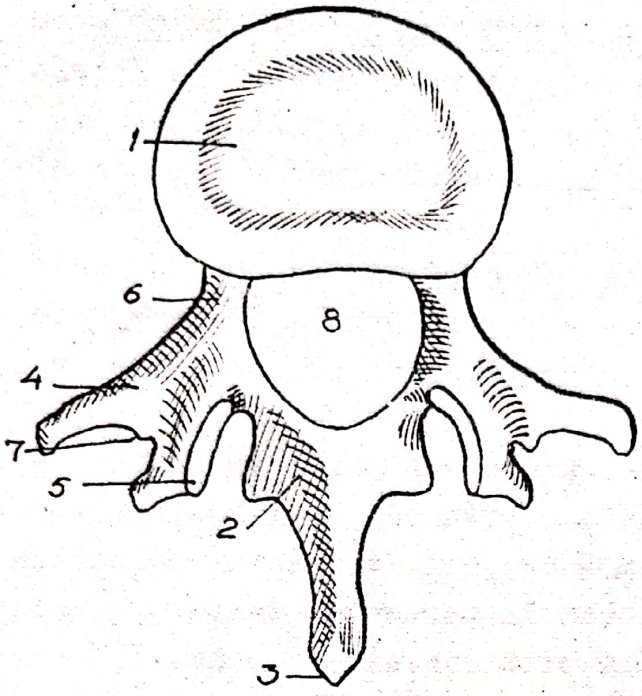

Fig. 7

1. Corpus vertebrae
2. Lamina arcus vertebrae
3. Processus spinosus
4. Processus costarius
5. Processus articularis
6. Pediculus arcus vertebrae
7. Processus accesorius
8. Foramen vertebrale

Processus costarius (procesele costiforme) sînt resturi de coastă, turtite dinainte - înapoi. Adevăratul proces transvers este processus accesorius, mică proeminenţă situată pe faţa posterioară a proceselor costiforme, lîngă baza acestora.

Processus articularis este vertical şi dispus în plan sagital. Suprafeţele articulare superioare se prezintă ca segmente de cilindru gol, în timp ce suprafeţele articulare inferioare privesc lateral şi sînt ca segmente de cilindru plin.

Foramen vertebrale are dimensiuni mari şi este de formă triunghiulara.

Caracterele individuale ale vertebrelor toracale şi lombare

Vertebrele care prezintă caractere individuale se află la zonele de tranziţie cervicotoracală şi toracolombară.

- Prima vertebră toracală se recunoaşte prin prezenţa proceselor semilunare pe părţile laterale ale feţii superioare ale corpului vertebral.

- A zecea vertebră toracală prezintă o singură faţetă articulară în partea superioară şi laterală a circumferinţei.

- A unsprezecea şi a douăsprezecea vertebră toracală nu prezintă faţete articulare pentru tuberculii costali pe feţele anterioare ale proceselor transverse ; pe feţele laterale ale corpului se află cîte o singură faţetă articulară pentru capul coastelor.

- A douăsprezecea vertebră toracală se deosebeşte de a unsprezecea toracală după procesele articulare inferioare care sînt identice cu procesele articulare inferioare ale vertebrelor lombare.

- A cincea vertebră lombară nu are paralele feţele superioară şi inferioară ale corpului vertebral ca la celelalte vertebre lombare, astfel că înălţimea corpului vertebral în partea anterioară este mult mai mare decît în partea posterioară. Procesele articulare inferioare nu mai sînt convexe ci plane.

C. Anatomie funcţională

Din punct de vedere arhitectural, vertebrele se pot descompune în două părţi:

- o parte pasivă reprezentată de corpul vertebrelor cu rol de susţinere şi

- o parte activă formată din arcurile vertebrale cu excrescenţele lor, care sînt agenţi de transmitere ai forţelor pe care muşchii le exercită asupra lor.

Din punct de vedere biomecanic excrescenţele vertebrelor au roluri diferite :

- procesele spinoase au rol în mişcările de coborîre şi de ridicare ale vertebrelor ;

- procesele transverse au rol în mişcările orizontale de rotaţie ;

- procesele articulare sînt destinate pentru sprijinul vertebrelor în jurul cărora se fac mişcări ; ele au de asemeni şi un rol motor evidenţiat prin structura lor foarte densă.

Arhitectura vertebrelor este în strînsă legătură cu mecanica vertebrală. Lamelele osoase sînt orientate în direcţia forţelor care acţionează asupra vertebrelor.

Se descriu două orientări esenţiale ale lamelelor osoase vertebrale (fig.8):

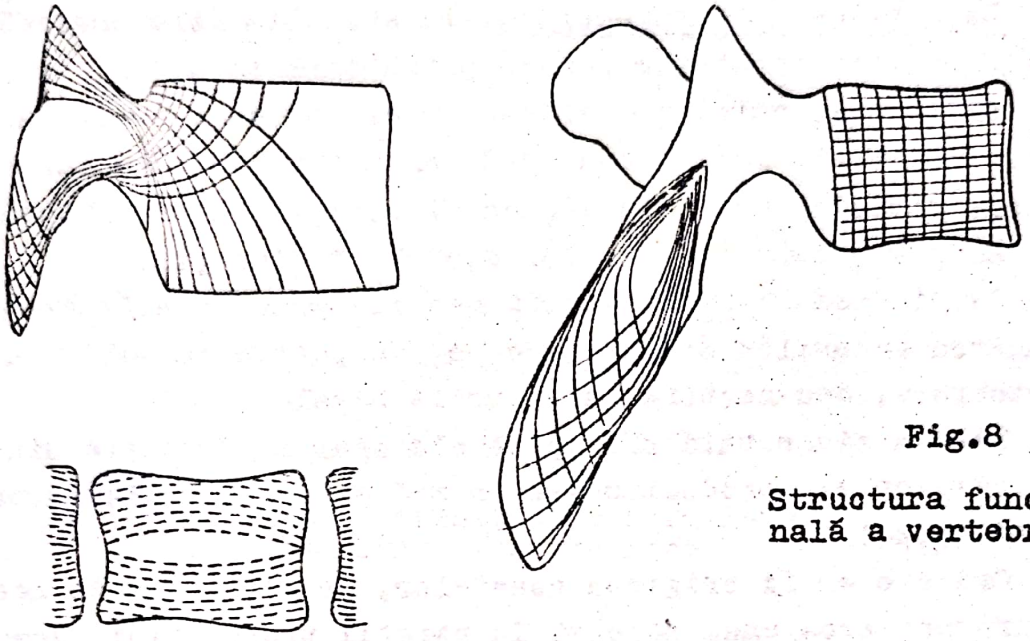

Fig.8

Structura funcţională a vertebrelor

- Longitudinală, mai mult sau mai puţin paralelă cu marele ax al corpului vertebral. Lamelele osoase se întind între cele două suprafeţe intervertebrale.

- Perpendiculară pe precedenta. Lamelele osoase sînt unele radiare, plecînd de la centrul vertebral la periferie, altele sînt perpendiculare. Acestea pornesc de la pediculii vertebrali şi se îndreaptă înainte, in interiorul corpului vertebral, alcătuind fascicolul oblic superior şi oblic inferior.

COSTAE ET STERNUM

(Coastele şi sternul)

A. Anatomie generală

Scheletul toracelui este reprezentat de cuşca toracică, alcătuită din coloana vertebrală toracală, coaste şi stern.

Generalităţi. Coastele sînt arcuri osteocartilaginoase

care fac legătura între coloana vertebrală - situată posterior şi - stern, aflat anterior.

Date filo- şi ontogenetice. In evoluţia filogenetică se constată apariţia coastelor pentru prima oară la peşti, în pereţii cavităţii viscerale, pe tot parcursul coloanei vertebrale truncale. Ulterior, se remarcă reducerea progresivă a numărului coastelor, rămînînd numai în segmentul toracic al trunchiului.

Asupra originii coastelor sînt încă discuţii.

Teoria hemală susţine originea lor prin îndepărtarea şi alungirea arcurilor simetrice care, în partea caudală a coloanei vertebrale, dau naştere la arcurile hemale.

Teoria mioseptală afirmă că ele apar în spaţiile dintre miomere (miosepte), producîndu-se în mod secundar articularea lor cu piesele bazale.

Oricare ar fi originea coastelor, rezultatul este acelaşi, adică diferenţierea unui schelet în pereţii trunchiului. Coastele au o dispoziţie segmentară primară, ce corespunde sclerotoamelor somitelor respective.

La vertebratele terestre, coastele derivă din pleurapofize şi se articulează cu corpul vertebral prin intermediul diapofizelor, pe care le înglobează, transformîndu-le în capul coastelor.

Ele se dezvoltă la mamifere numai la nivelul toracelui, acolo unde mecanismul de funcţionare al viscerelor respective necesită o cuşcă rigidă, dar şi mobilă pentru efectuarea respiraţiei.

Sternul apare la tetrapodele terestre şi se diferenţiază odată cu extremităţile toracice, care, în locomoţia pe sol, necesită o legătură mai strînsă cu partea ventrală a scheletului axial realizînd archisternul. La amniote, apare un stern nou (neosternul).

In evoluţia ontogenetică a sternului se constată o serie de transformări, care au fost interpretate diferit.

Teoria clasică a lui Ruge şi Gegenbauer afirmă că sternul este rezultatul fuzionării pieselor derivate din extremităţile

anterioare ale coastelor (fig.9).

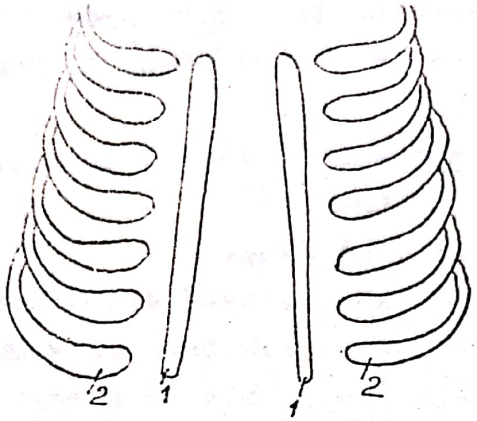

Fig.9
1. Piese sternale ce vor fuziona cu
2. Extremităţile anterioare ale coastelor

Teoria autohtonă a lui Braus susţine apariţia a două bare mezenchimatoase paramediane, la nivelul extremităţilor anterioare ale coastelor. Acestea suferă o transformare cartilaginoasă, se apropie şi se unesc pe linia mediană, alcătuind - prin osificare - sternul. Lipsa de fuzionare a acestor două bare cartilaginoase produce malformaţii congenitale.

Osificarea sternului începe la sfîrşitul celei de a cincea lună sau în a şasea lună a vieţii uterine şi se termină tîrziu, apendicele xifoid rămîne cartilaginos pînă la vîrste înaintate.

Osificarea prezintă variaţii individuale numeroase care sfîrşesc prin organizarea a trei piese : manubriul, corpul şi apendicele xifoid.

B.Anatomie descriptivă

COSTAE

Coastele sînt arcuri care se desprind de pe coloana ver-

tebrală şi se îndreaptă către stern. Ele sînt în număr de 24 : cîte 12 pentru partea dreaptă şi 12 pentru partea stîngă.

Primele 7 perechi de coaste ajung pînă la stern, se articulează cu acesta, motiv pentru care se numesc costae verae (coaste adevărate).

Ultimile 5 perechi de coaste nu ajung pînă la stern, de aceea se numesc costae spuriae (coaste false). Acestea se împart la rîndul lor în două grupe :

- prima grupă este formată din a 8-a, a 9-a şi a 10-a pereche costală, care se articulează cu sternul prin intermediul cartilajului coastei a 7-a ; ele se numesc coaste false propriu-zise ;

- a 11-a şi a 12-a perechi de coaste rămîn independente, nu ajung niciodată la stern, motiv pentru care se numesc coaste libere sau flotante.

Din punct de vedere morfologic, arcurile costale se împart în două porţiuni :

- o porţiune posterioară, osoasă, alcătuind os costale (coasta vertebrală = coasta osoasă propriu-zisă) ;

- o porţiune anterioară cartilaginoasă, formînd cartilago costalis (cartijul costal).

<u>Os costale</u> (coasta osoasă) se întinde de la coloana vertebrală pînă la cartilajul costal, care îl continuă.

Coastele osoase descriu o curbură care priveşte cu concavitatea medial ; aceasta este curbura pe faţă şi este mai accentuată în două locuri : puţin înaintea tuberculului costal, unde se formează angulus costae posterior şi aproape de extremitatea anterioară, unde formează angulus costae anterior (fig.10).

Coastele mai descriu şi o curbură pe axul lor, în sensul că , dacă aşezăm o coast pe un plan orizontal, coasta nu-l atinge decît prin două puncte ; unul reprezentat de una din extremităţile coastei, iar altul de partea sa mijlocie.

Fiecare coastă prezintă un corp şi două extremităţi.

<u>Corpus costae</u> (corpul coastei) este turtit în sens transversal şi prezintă : două feţe - una laterală şi alta medială,

două margini - una superioară şi alta inferioară.

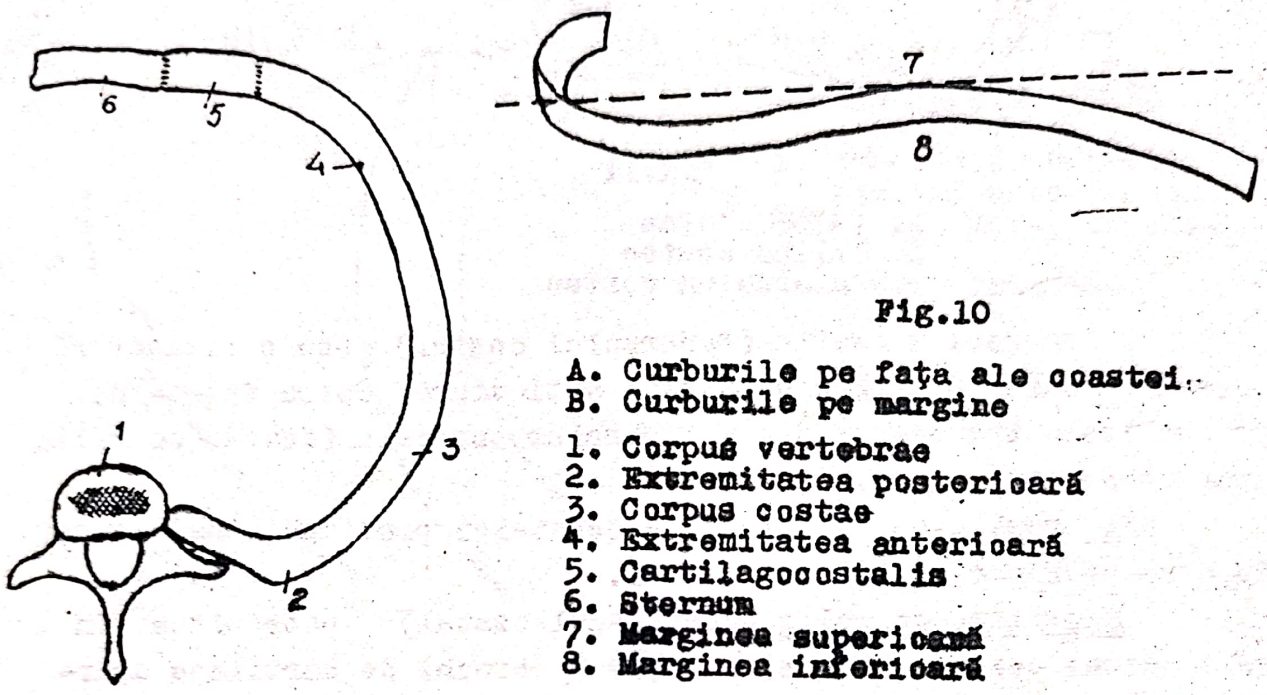

Fig.10

A. Curburile pe faţa ale coastei.
B. Curburile pe margine

1. Corpuş vertebrae
2. Extremitatea posterioară
3. Corpus costae
4. Extremitatea anterioară
5. Cartilagocostalis
6. Sternum
7. Marginea superioară
8. Marginea inferioară

Faţa laterală este convexă şi prezintă pe ea cele două unghiuri ale coastei.

Faţa medială este uşor concavă, netedă şi vine în raport cu organele din interiorul cuştii toracice.

Marginea superioară este ascuţită şi pe ea se inseră muşchii intercostali.

Marginea inferioara prezintă la nivelul ei un şanţ, numit sulcus costae (şanţul costal) prin care trece pachetul vasculonervos intercostal. Pe buza laterală şi medială, care delimiteaza şanţul costal, se insera muşchii intercostali.

Extremitatea posterioară este constituită din trei porţiuni : cap, gît şi tuberculul costal (fig.11).

Caput costae (capul coastelor) este alcătuit din două suprafeţe articulare aşezate în unghi diedru, care se articulează cu scobiturile laterale ale vertebrelor toracale.

Collum costae (gîtul coastei) este porţiunea mai îngusta care uneşte capul coastei cu tuberculul său şi dă inserţie unor ligamente.

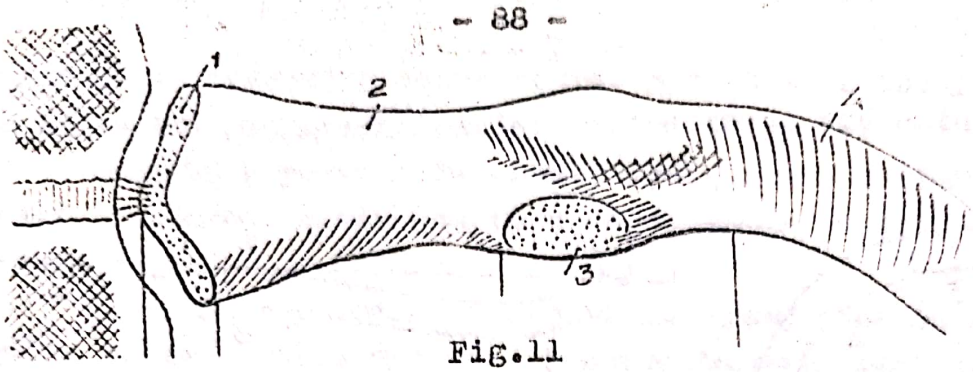

Fig.11

1. Caput costae
2. Collum costae
3. Tuberculum costae

Tuberculum costae (tuberculul costal) este o ridicătură oscasă pe care se află o suprafaţă articulară pentru faţeta de pe apofizele transverse ale vertebrelor toracale (foveea costalis transversalis).

Extremitatea anterioară a coastelor prezintă o scobitură în care pătrunde cartilajul costal.

Cartilago costalis (cartilajul costal) este situat în continuarea coastei oscase. Primele 7 perechi de cartilaje aparţin coastelor adevărate şi unesc aceste coaste cu sternul. Următoarele trei perechi de cartilaje continuă coastele false şi se articulează cu cartilajul suprajacent, iar ultimile două perechi de cartilaje continuă coastele libere şi se pierd în musculatura pereţilor abdominali.

Orientarea coastelor se aşează lateral faţa convexă, înapoi extremitatea prevăzută cu capul coastei, iar în jos marginea care are şanţul subcostal.

Caracterele individuale ale coastelor . Coastele 1-a, a II-a, a 11-a şi a 12-a prezintă caractere speciale, datorită cărora se pot recunoaşte în parte. (fig.12).

Coasta I-a are feţele corpului său orientate în aşa fel încît una priveşte cranial şi alta caudal. Pe faţa superioară a acestei coaste, în porţiunea mijlocie, se găsesc două şanţuri transversale separate de tuberculum musculi scaleni anterioris (tuberculul de inserţie al muşchiului scalen anterior sau tuberculului Lisfranc).

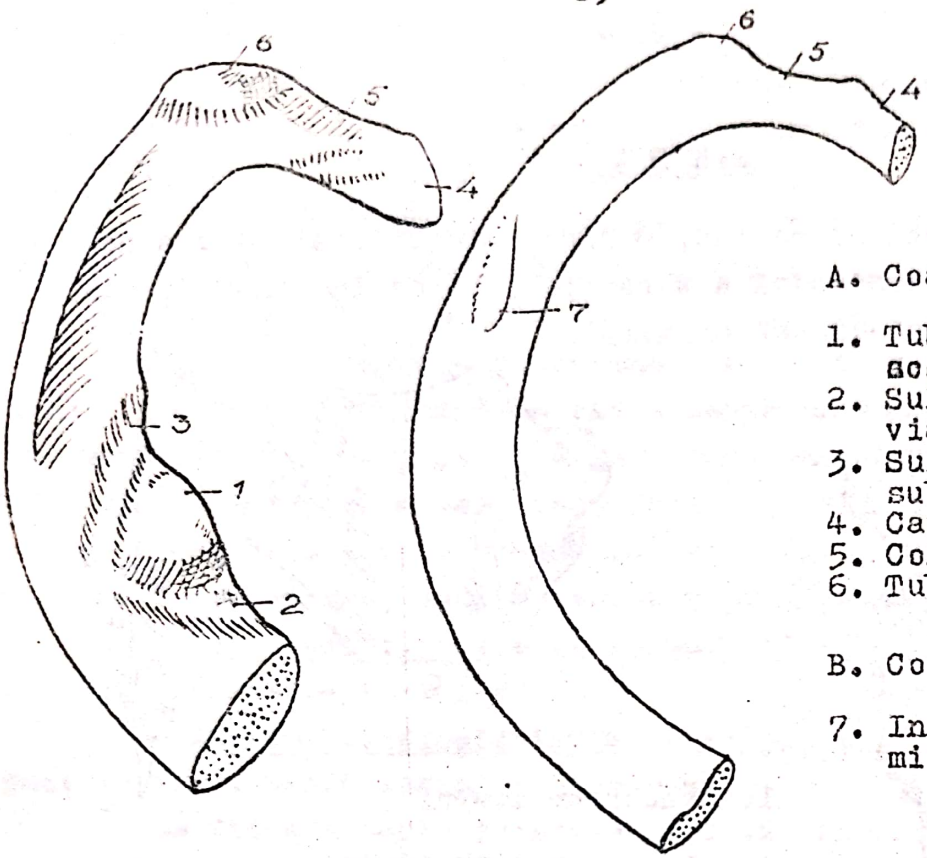

Fig.12

A. Coasta I-a

1. Tuberculum musculi scaleni anterioris
2. Sulcus venae subclaviae.
3. Sulcus arteriae subclaviae.
4. Caput costae
5. Collum costae
6. Tuberculum costae

B. Coasta II-a

7. Inserţia scalenului mijlociu şi posterior

Sulcus venae subclaviae este situat înainte de acest tubercul, iar sulcus arteriae subclaviae este plasat înapoia lui.

Coasta a 2-a se caracterizează prin aceea că cele două feţe ale corpului privesc oblic : una superolateral, iar cealaltă inferomedial. In porţiunea mijlocie a feţei superolaterale se află neregularităţi pentru inserţia unui fascicol al m.serratus anterior (marele dinţ t) şi pentru m.scalenus posterior.

Coastele a 11-a şi a 12-a se articulează numai cu câte o vertebră, capul lor prezintă o singură suprafaţă articulară. Acestor coaste le lipsesc tuberculii costali, deoarece ele nu se articulează cu procesele transverse ale vertebrelor toracale.

Coasta 12-a se deosebeşte de a 11-a, prin faptul că este mai scurtă şi îi lipseşte şanţul costal.

STERNUM

Sternul este un os lat, median, simetric şi neperechc, situat în partea anterioară a toracelui, fiind înclinat de sus în jos şi dindărăt înainte. (fig.13).

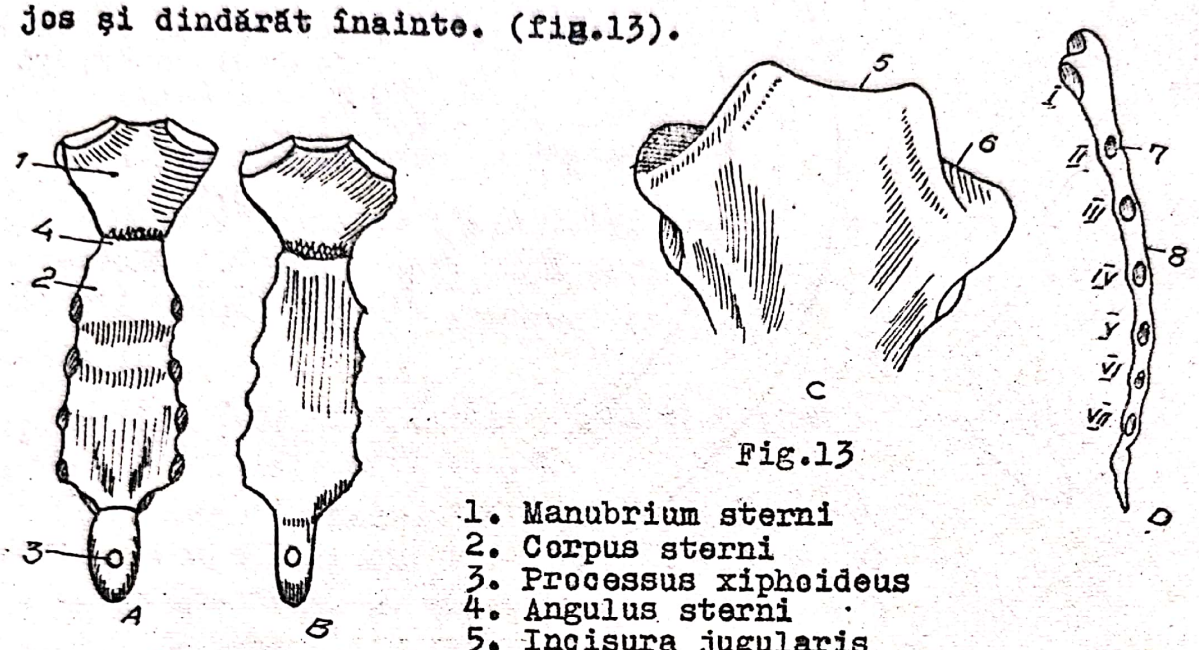

Fig.13

1. Manubrium sterni
2. Corpus sterni
3. Processus xiphoideus
4. Angulus sterni
5. Incisura jugularis
6. Incisura clavicularis
7. Incisurae costales
8. Incisurae intercostales

Are o formă de sabie de gladiator şi este alcătuit din 3 segmente :

- segmentul superior se numeşte mîner, manubrium, prestern;
- segmentul mijlociu constituie corpus sterni (mezosternul) ;
- segmentul inferior se numeşte processus xiphoideus (apendicele xifoid sau enziform).

Pe scheletul montat, un plan orizontal dus prin marginea superioară a sternului întîlneşte coloana vertebrală la nivelul celei de a doua vertebre toracală.

La sexul feminin, sternul este mai puţin lat, mai scurt, şi mai puţin oblic, apropiindu-se de verticală.

Scanned with OKEN Scanner

In ansamblu, sternul prezintă două feţe : anterioară şi posterioară, două margini laterale şi două extremităţi: una superioară sau bază şi alta inferioară sau vîrf.

- Faţa anterioară este convexă în sens vertical, formînd la nivelul liniei de sudură între manubrium şi corp, un unghi proeminent înainte numit angulus sterni (unghiul lui Louis) punct de reper important, deoarece corespunde celui de al doilea cartilaj costal. Pe faţa anterioară se văd o serie de linii transversale, care merg de la o margine la alta, reprezentînd locul de sudură a diferitelor piese osoase, care formează sternul.

Imediat deasupra procesului xifoidian, pe această faţă, se vede o depresiune, numită foseta supraxifoidiană.

- Faţa posterioară este concavă şi vine în raport cu organele din cavitatea toracică.

- Extremitatea superioară prezintă pe linia mediană un şanţ profund, numit incisura jugularis.

De fiecare parte a acestui şanţ se află cîte o faţetă articulară, alungită transversal, numită incisura clavicularis, destinată să se articuleze cu extremitatea medială a claviculei.

- Extremitatea inferioară este constituită de proces xiphoideus, care rămîne cartilaginos pînă la vîrste foarte înaintate şi care poate să aibă formă şi direcţie variate.

- Marginile laterale au formă de S italic şi prezintă cîte 13 scobituri, numite incisurae costales - în număr de 7 - şi incisurae intercostales în număr de 6.

In scobiturile articulare pătrund extremităţile mediale ale primelor 7 cartilagii costale.

Orientare : se aşează anterior faţa convexă a osului, iar superior se îndreaptă extremitatea cea mai voluminoasă a osului.

C. Anatomie funcţională

Coastele sînt oase alcătuite din două table : una laterală şi alta medială, între care se află ţesutul osos spongios, cu lamelele orientate în axul coastei. La exteriorul coastelor se afla periostul care constituie şi el un element de rezistenţă.

Extremitatea posterioară a coastelor are o structură mai rezistentă din cauza solicitărilor mecanice şi a dispoziţiei muşchilor şi ligamentelor care se inseră la acest nivel, astfel că lamelele osoase sînt mai condensate şi orientate perpendicular pe suprafeţele articulare.

Această structură funcţională a coastelor le imprimă două calităţi : rezistenţă şi elasticitate.

Sternul, fiind un os lat, este alcătuit din două table osoase la exterior, dintre care cea anterioară este mult mai groasă decît cea posterioară. La interior se află ţesut osos spongios şi măduvă roşie,

D. Toracele în general

Toracele osos prezintă elementul de protecţie al aparatului respirator şi circulator, dar şi mobilitatea necesară funcţionării acestor aparate, graţie cartilajiilor şi articulaţiilor, precum şi peretelui inferior fibromuscular.

Toracele osos are forma unui trunchi de con modificat. Dimensiunile şi forma lui variază după vîrstă, sex, constituţie, ocupaţie şi în anumite stări patologice. (fig.14).

El prezintă în medie următoarele dimensiuni : 12 cm anterior, 27 cm posterior şi 32 cm laterocostal.

Toracele osos prezintă o suprafaţă exterioară, o suprafaţă interioară, un orificiu superior sau vîrful şi un orificiu inferior sau baza.

Exotoracele (suprafaţa exterioară) este împărţită în patru feţe : (fig.14 A)

- Faţa anterioară este limitată în sus de incisura jugularis în jos de processus xiphoideus, iar lateral de două linii oblice de sus în jos şi dinăuntru în afară, urmînd unghiurile anterioare ale coastelor. Această faţă cuprinde sternul, articulaţiile sternocondrale, cartilajiile şi spaţiile intercondrale, articulaţiile condrocostale şi extremităţile anterioare ale coastelor cu spaţiile intercostale (fig.14 A).

- Feţele laterale, în număr de 2, simetrice, sînt convexe,

alcătuite din corpul coastelor şi spaţiile intercostale. Primele coaste şi spaţii sînt mai scurte şi mai largi ca şi spaţiile dintre ultimile coaste, care se lărgesc.

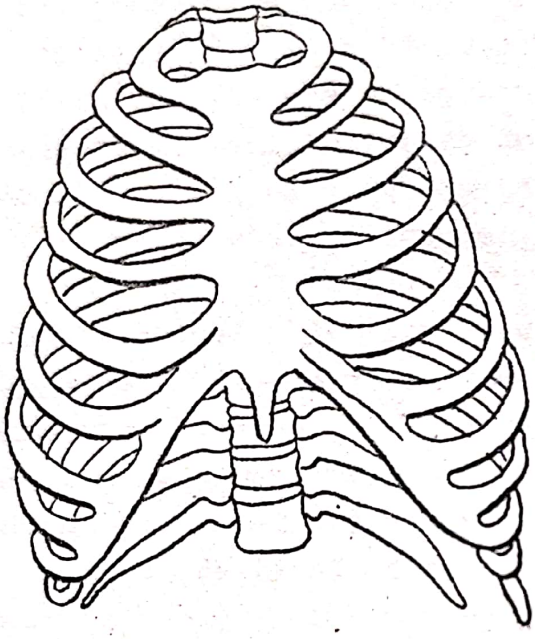

Fig.14 A
Toracele văzut anterior

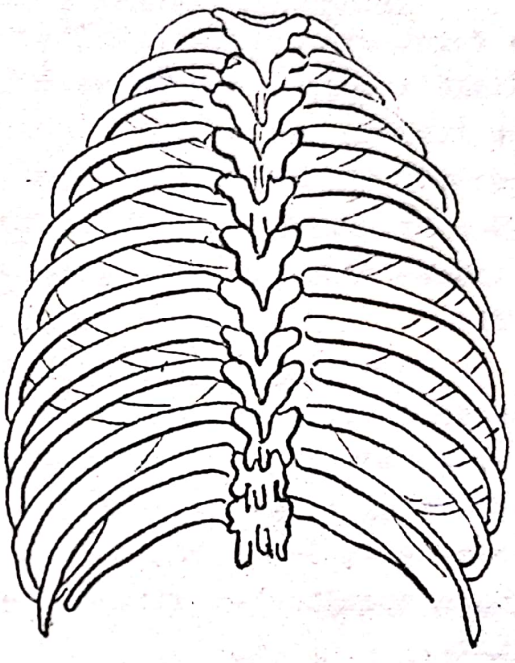

Fig. 14 B
Toracele văzut posterior

- Faţa posterioară este delimitată de două linii oblice care trec prin unghiurile posterioare costale. Această faţă cuprinde vertebrele 1-12 toracale şi extremităţile posterioare ale coastelor cu spaţiile intercostale pînă la unghiul coastelor.

Pe această faţă, mergînd de la linia mediană, se observă următoarele elemente : linia proceselor spinoase, şanţurile vertebrale, vîrful proceselor transverse, articulaţiile cu tuberculii costali şi faţa posterioară a coastelor cu spaţiile intercostale, pînă la unghiurile posterioare ale coastelor(fig.14 B).

Endotoracele (suprafaţa interioară) este împărţită tot în patru feţe ; prezintă aceleaşi elemente ca şi exotoracele, dar la partea posterioară coloana vertebrală bombează în interior prin

corpii săi vertebrali. In acest fel, cavitatea toracică este împărţită într-un spaţiu median şi două laterale.

Apertura thoracis superior (orificiul superior sau vîrful) are formă ovoidală, delimitat de : incisura jugularis, marginea medială a primei coaste şi prima vertebră toracală. El este situat într-un plan oblic dinapoi înainte şi de sus în jos, avînd diametrul transversal de 11-12 cm, iar diametrul anteroposterior de 5-6 cm. Prin acest orificiu trec organele de la gît la torace şi invers din torace la gît (traheea, esofagul, vase sanguine şi nervi).

Apertura thoracis inferior (orificiul inferior sau baza) este delimitată de: marginea inferioară a vertebrei a XII-a toracală, de marginea inferioară a coastei a 12-a, coboară la vîrful acesteia şi merge pe marginea inferioară a cartilajului coastelor a 10-a, 9-a, 8-a care, prin cartilajul coastei a 7-a, merge pînă la baza apendicelui xifoid, realizînd un plan înclinat în sus şi înainte.

Cartilajele coastelor 10, 9, 8, şi 7 se unesc şi formează arcus costalis (arcul costal), care delimitează cea mai mare parte a bazei toracelui.

In partea anterioară, baza toracelui prezintă angulus infrasternalis (unghiul substernal), delimitat de cele două arcuri costale care urcă spre apendicele xifoid. Valoarea acestui unghi este diferită în funcţie de forma toracelui.

In partea posterioară a bazei toracelui, de fiecare parte a coloanei vertebrale, se formează cîte o scobitură costovertebrală sau renală cuprinsă între coasta a 12-a şi vertebra toracală XII.

II. SYNDESMOLOGIA

JUNCTURAE COLUMNAE VERTEBRALIS

(Articulaţiile coloanei vertebrale)

Coloana vertebrală reprezintă unul din principalele segmente ale aparatului locomotor. Piesele sale componente sînt unite între ele prin articulaţii, numite încă şi articulaţiile intrinseci ale coloanei vertebrale.

Acestea cuprind două mari categorii :

- Articulaţiile corpilor vertebrali ;
- Articulaţiile arcurilor vertebrale.

A. Articulaţiile corpilor vertebrali sînt articulaţii semimobile (fig.15).

Suprafeţele articulare sînt reprezentate de feţele superioare şi inferioare ale corpurilor vertebrale, care sînt acoperite de cartilaj hialin. Aceste feţe sînt uşor excavate, neconcordante, motiv pentru care între ele se află o formaţiune discoidală, numită discul intervertebral.

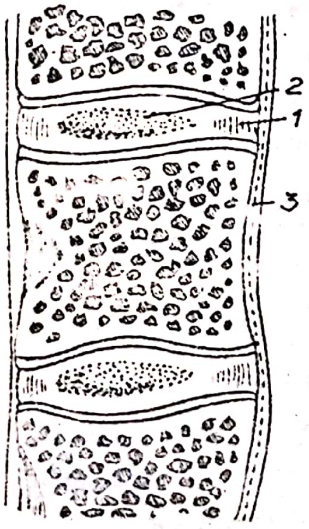

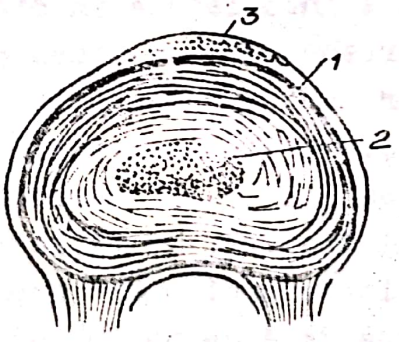

Fig. 15

1. Anulus fibrosus
2. Nucleus pulposus
3. Lig.longitudinale anterius

Scanned with OKEN Scanner

- Discii intervertebrale (discurile sau fibrocartilajele intervertebrale) au forma unor lentile biconvexe, a căror margine mai subţiată proemină între marginile corpilor vertebrali spre exterior şi spre canalul rahidian. Înălţimea discurilor intervertebrale este de 5 mm în regiunea toracală şi de 9 mm în regiunea lombară. Marginile acestor discuri sînt mai înalte în dreptul convexităţilor curburilor vertebrale : posterior în regiunea toracală şi anterior în regiunea lombară. Se admite că discurile intervertebrale, în totalitatea lor, reprezintă 1/4 din înălţimea coloanei vertebrale.

Discul intervertebral prezintă două porţiuni : una periferică şi alta centrală.

Porţiunea periferică este denumită anulus fibrosus (inelul fibros), care este de natură fibrocartilaginoasă, format din fibre conjunctive încrucişate în diferite direcţii. Aceste fibre au rolul de a limita mişcările coloanei vertebrale prin întinderea lor de partea opusă direcţiei în care se face înclinarea coloanei vertebrale; în acest fel, inelul fibros ajută şi la stabilitatea coloanei vertebrale şi protejează măduva rată de mişcările exagerate.

Porţiunea centrală a discului intervertebral se numeşte nucleus pulposus (nucleul pulpos),care are o consistenţă gelatinoasă, elastică, de culoare albicioasa la tineri, gălbuie şi mai consistentă la bătrîni. El este comparat cu o pernuţă plină de lichid care îşi poate schimba forma, fără a-şi modifica volumul.

In dinamica coloanei vertebrale, nucleul pulpos are rolul unui rulment ; el se deplasează întotdeauna în direcţia opusă a celei pe care o ia coloana vertebrală ; în stare de paos nucleul pulpos ocupă centrul discurilor intervertebrale.

Pînă la adolescenţă, discurile intervertebrale dispun de vase sanguine; acestea regresează în jurul vîrstei de 2o-25 de ani, pentru ca la adult ele să dispară. Nutriţia lor se efectuează prin difuziune, datorită zonelor ciuruite ale suprafeţelor articulare. Inervaţia discurilor este dată de nervul sinu vertebral.

Mijloace de unire . Sînt reprezentate de ligamentele ver-

tebrale longitudinale anterior şi posterior.

1. Lig.longitudinale anterius (ligamentul vertebral longitudinal anterior) (fig.16).

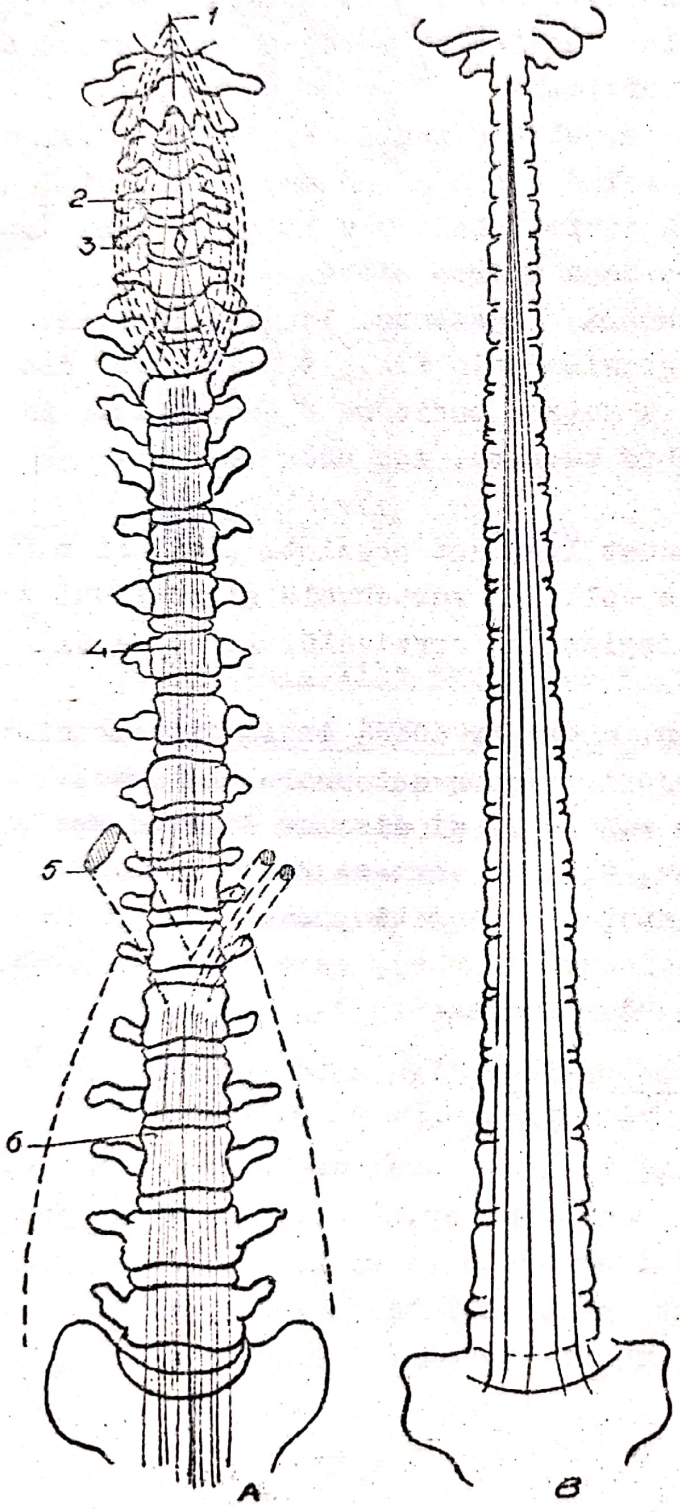

Fig. 16

Lig.longitudinale anterius

A. 1.Porţiunea atlanto-occipitală
2.Segmentul cervical
3.M.longissimus colli
4.Segmentul toracal
5.Pilierii diafragmului
6.Segmentul lombar

B. Lig.longitudinale anterius - privit în ansamblu.

Scanned with OKEN Scanner

Acest ligament se prezintă ca o formaţiune fibroasă care porneşte de la occipital şi de la tuberculul anterior al atlasului; merge în jos lărgindu-se în formă de triunghi pînă la nivelul celei de a V-a şi a VI-a vertebră cervicală, unde suferă o rărire şi o subţiere marcată a fibrelor, astfel că este aproape inaparent la nivelul vertebrei a VII-a cervicală.

De la prima şi a doua vertebră dorsală, ligamentul devine din nou mai dens şi mai larg, avînd o bandă mediană groasă şi două laterale mai subţiri ; coboară astfel pînă la a 12-a vertebră dorsală unde, din nou, prezintă o zonă foarte slabă.

Sub prima vertebră lombară, ligamentul longitudinal anterior cîştigă în lăţime şi în grosime prin fibrele pilierilor diafragmului şi se întinde pînă la faţa anterioară a sacrumului, în dreptul celei de a doua vertebră sacrată, loc unde se subţie şi pierde din importanţă.

Privit în ansamblu, acest ligament prezintă porţiuni mai slabe în segmentele mobile ale coloanei vertebrale şi porţiuni mai bine reprezentate la nivelul regiunilor cervicală, toracală şi lombară.

Ligamentul longitudinal anterior aderă intim de corpurile vertebrale şi mai slab de discurile intervertebrale. La acest nivel, între ligament, marginea vertebrei şi disc se află un spaţiu ocupat de ţesut conjunctiv lax, plexuri venoase şi terminaţiuni nervoase sensitive. In acest spaţiu, datorită proceselor patologice se pot forma osteofite (ciocuri osoase), care constituie semnul important în aşa numitele "discartroze".

2. Lig.longitudinale posterius (ligamentul vertebral longitudinal posterior)(fig.17). Se află situat pe faţa posterioară a coloanei corpilor vertebrali, în interiorul canalului rachidian, fiind intea măduvii spinării şi a durei mater. El începe de pe porţiunea bazilară a occipitalului şi poate fi urmărit în jos pînă în interiorul canalului sacrat, unde se întinde ca un cordon subţire pînă la baza coccisului, numit ligamentul sacrococcigian dorsal profund.

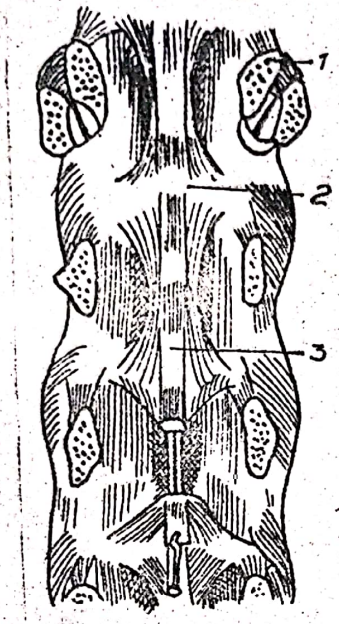

Fig. 17

. Lig. longitudinale posterius
1. Pediculus arcus vertebrae
2. Discus intervertebrale
3. Lig.longitudinale posterius

B. Articulaţiile arcurilor vertebrale cuprind :

1. Junctura zygapophyseales (articulaţiile proceselor articulare) sînt artrodii planiforme în regiunea dorsală, iar în regiunea lombară sînt trohoide, avînd aspect de cilindru scobit şi cilindru plin. Din punct de vedere al mişcărilor însă, care sînt numai de alunecare, toate aceste articulaţii sînt socotite artrodii planiforme.

Feţele articulare sînt învelite de cartilajul hialin, au manşon capsular, mai strîns în regiunea toracală, mai larg în regiunea cervicală inferioară, unde mobilitatea este mai mare. Fiecare capsulă este tapetată la interior de sinovială.

2. Syndesmozele lamelor vertebrale (fig.18) se realizează cu ajutorul unor ligamente, care din cauza culorii lor au fost denumite ligg. flava (ligamentele galbene). Ele au formă dreptunghiulară, ocupînd spaţiul ce se întinde de la procesul articular pînă la baza procesului spinos. Ele închid posterior canalul vertebral în spaţiul dintre lamelele vertebrale.

In constituţia lor se află numeroase fibre elastice ; ele

se întind în timpul mişcărilor care produc îndepărtarea lamelor vertebrale şi le aduc la loc, datorită elasticităţii lor. Totodată ele împiedică flexiunea exagerată sau bruscă a coloanei vertebrale şi contribuie la menţinerea acesteia în poziţie verticală.

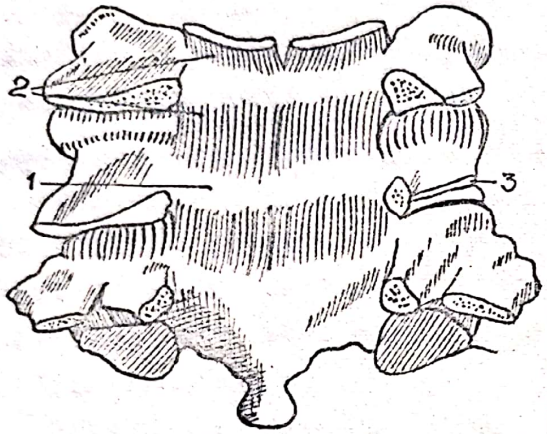

Fig. 18

1. Lamina arcus vertebrae
2. Ligg.flava
3. Juncturae zygapophyseales

3. Syndesmozele proceselor spinoase (unirea proceselor spinoase) se realizează prin două feluri de ligamente (fig.19) :

- Ligg.interspinalia (ligamentele interspinoase), în număr egal cu cel al spaţiilor interspinoase; se prezintă ca nişte lame sagitale care se întind, în plan sagital, între cele două procese spinoase învecinate. Sînt mai puţin dezvoltate în regiunea cervicală, mai lăţite şi de formă patrulateră în regiunea lombară.

- Lig. supraspinale (ligamentul supraspinos) are forma unui cordon fibros, puternic, întins în toată lungimea coloanei vertebrale, unind vîrful proceselor spinoase.

Acest ligament se continuă în regiunea cervicală cu o formaţiune diferenţiată, numită lig. nuchae (ligamentul nucal). Acesta are formă triunghiulară, dispus în plan sagital, separînd muşchii cefei pe linia mediană (fig.2o).

Ligamentul nucal se inseră prin baza sa pe protuberanţa occipitală externă, iar prin marginea sa anterioară pe procesele

spinoase ale vertebrelor cervicale. Este mai dezvoltat la mamiferele patrupede, mai redus la om, cu rol în susţinerea capului cînd muşchii obosesc.

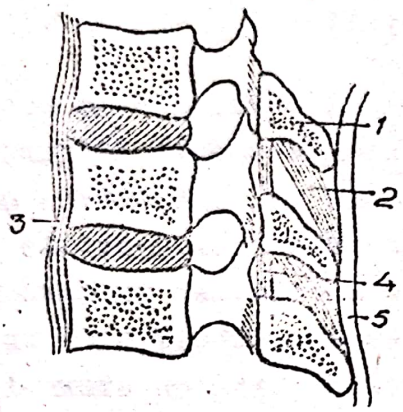

Fig. 19

1. Processus spinosus
2. Ligg.interspinalia
3. Lig.longitudinale anterius
4. Ligg.flava
5. Lig. supraspinale

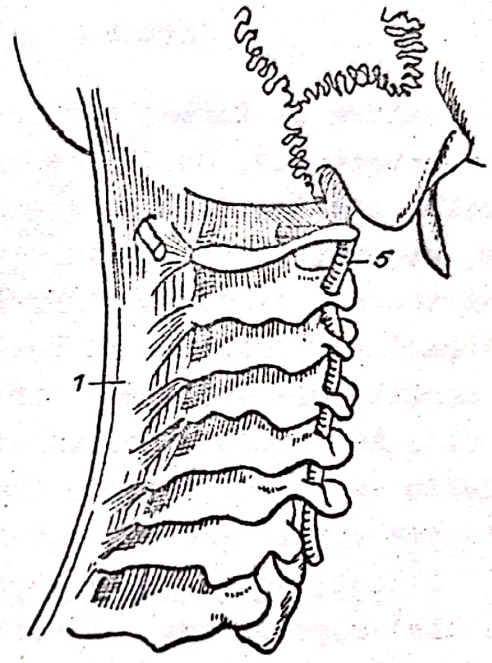

Fig.20

1. Lig.nuchae

4. Syndesmozele proceselor transverse (unirea proceselor transverse) se realizează printr-o serie de formaţiuni fibroase, numite ligg. intertransversaria (ligamentele intertransversare), care sînt mai reduse în regiunea cervicală şi toracală, dar au o dezvoltare mai mare în regiunea lombară.

Scanned with OKEN Scanner

JUNCTURAE THORACIS

(Articulaţiile toracelui)

Pentru ca toracele să poată îndeplini rolul său de cuşcă osoasă protectoare, dar şi de aparat riziologic pentru asigurarea mişcărilor respiratorii şi generale ale corpului, elementele sale osoase, coastele sînt articulate posterior prin articulaţiile costovertebrale şi costotransversale, care alcătuiesc unitatea funcţională posterioară. In partea anterioară coastele sînt unite cu cartilajele costale ; cartilajiile sînt unite cu sternul şi între ele, iar piesele sternului sînt prevăzute cu amfiartroze, care devin cu timpul suturi. Acestea din urmă constituie unitatea funcţională anterioară a toracelui.

1. Articulationes costovertebrales (articulaţiile costovertebrale) cuprind articulaţiile capetelor costale şi articulaţiile costotransversale.

a) Articulationes capitulorum costarum (articulaţiile capetelor coastelor) fac parte din grupul articulaţiilor plane. Ele se realizează între capul coastelor şi corpii vertebrali, care prezintă cîte două scobituri, dispuse una în faţa alteia, în unghi diedru. Corpul coastei este ascuţit ca un capăt de fluier, cu două feţişoare, despărţite de o muchie anteroposterioară ce corespunde discului intervertebral.

Se disting două categorii de articulaţii ale capetelor costale :

- coasta 1-a, a 11-a şi a 12-a se articulează cu o singură vertebră ;

- de la a doua coastă la a zecea coastă, unirea capetelor costale se face cu scobiturile de pe două vertebre învecinate şi cu discul intervertebral (fig.21).

Mijloacele de unire ale pieselor osoase sînt reprezentate de o capsulă articulară şi de ligamente.

Capsula articulară este subţire şi se inseră la periferia suprafeţelor articulare. Această formaţiune este întărită de liga-

mente, care sînt considerate ca adevăratele mijloace de unire.

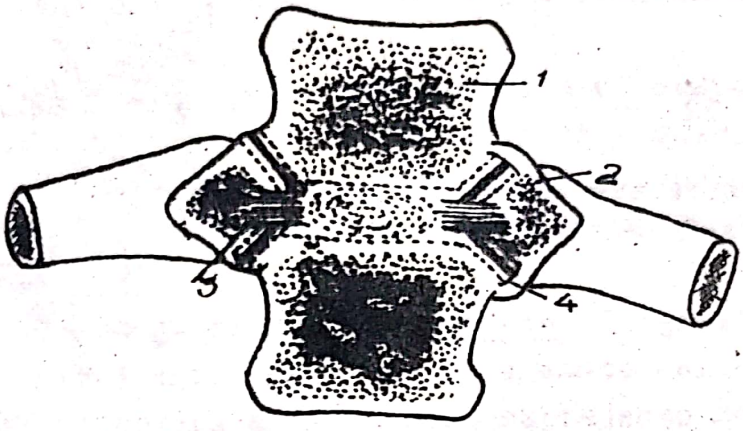

Fig.21
Articulationes capitulorum costarum

1. Corpus vertebrae
2. Caput costae
3. Lig.capitis costae intraarticulare
4. Synovia

- Lig. capitis costae radiatum (ligamentul radiat al capului coastei) se inseră pe capul coastei şi se răsfrînge apoi ca un evantai pentru a se fixa pe vertebrele învecinate (fig.22).

Dispoziţia fibrelor sale este următoarea : fibrele mijlocii se prind pe discul intervertebral corespunzător, pe cînd fibrele superioare şi inferioare se îndreaptă spre vertebra supra- şi subjacentă.

- Lig. capitis costae intraarticulare (ligamentul intraarticular al capului coastelor) este o lamă fibrocartilaginoasă întinsă de la capul costal la discul intervertebral ; aceasta împarte articulaţia în două etaje : unul superior şi altul inferior.

Fiecare articulaţie prezintă o sinovială, care căptuşeşte la interior capsula respectivă. (fig.25).

b) Articulationes costotransversariae (articulaţiile costotransversare) se realizează între tuberozitatea costală şi procesul transvers al vertebrelor ; sînt articulaţii mobile(fig.23)

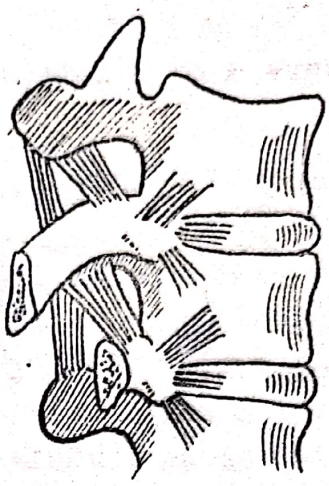

Fig. 22

1. Lig. costotransversarium superius
2. Lig. capitis costae radiatum

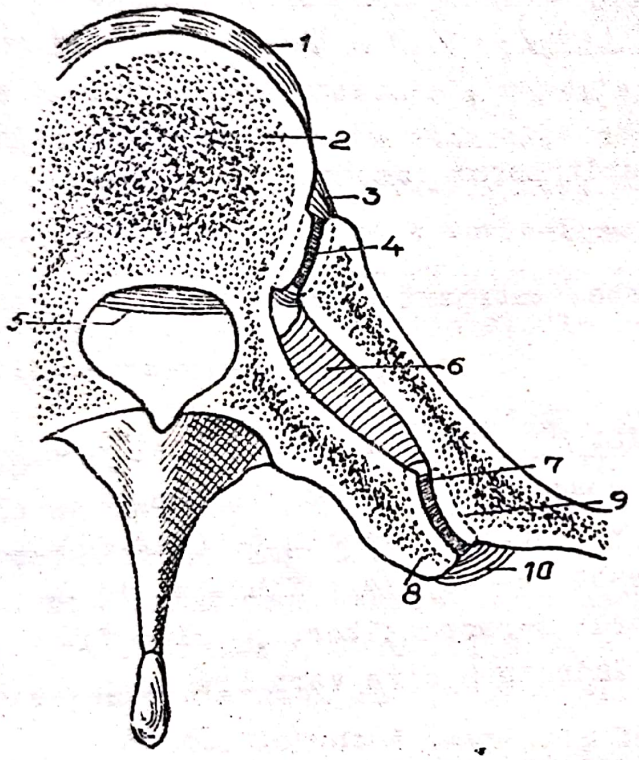

Fig. 23

1. Lig.longitudinale anterius
2. Corpus vertebrae
3. Lig.capitis costae radiatum
4. Articulatio costovertebrale.
5. Lig.longitudinale posterius.
6. Lig.costotransversarium.
7. Articulatio costotransversaria.
8. Processus transversus
9. Tuberculum costae
10. Lig.costotransversarium laterale.

Tuberculul costal prezintă o suprafaţă ovalară uşor convexă care se articulează cu suprafaţa circulară puţin concavă; toate suprafeţele articulare sînt acoperite de un strat foarte subţire de cartilaj hialin.

Mijloacele de unire ale articulaţiilor costotransversare, sînt reprezentate de o capsulă care leagă colul coastei de procesele transverse ale vertebrei corespunzătoare şi de acela al vertebrei suprajacente ; în acest fel, coasta fixată împiedică cobo-

rîrea extremităţii sale sternale.

Articulaţiile costotransversare prezintă mai multe ligamente :

1. Lig. costotransversarium (ligamentul costotransversar) se inseră, pe de o parte, pe faţa posterioară a colului coastei, iar pe de altă parte pe procesul transvers corespunzător. El umple aproape în întregime foramen costotransversarium (spaţiul costotransversar) (fig.23).

2. Lig. costotransversarium superius (ligamentul costotransversar superior) este întins de la creasta colului coastei pînă la procesul transvers al vertebrei suprajacente (fig.22).

3. Lig. costotransversarium laterale (ligamentul costotransversar lateral) se prezintă ca o formaţiune mai slabă, aflat între faţa posterioară a colului coastei şi baza procesului transvers a vertebrei suprajacente.

4. Lig. lumbocostale (ligamentul lombocostal) se află întins între colul coastei a 12-a şi baza proceselor costiforme a primelor două vertebre lombare. El constituie o condensare puternică de fibre, aflate în planul anterior fasciei toracolombare (fig.24).

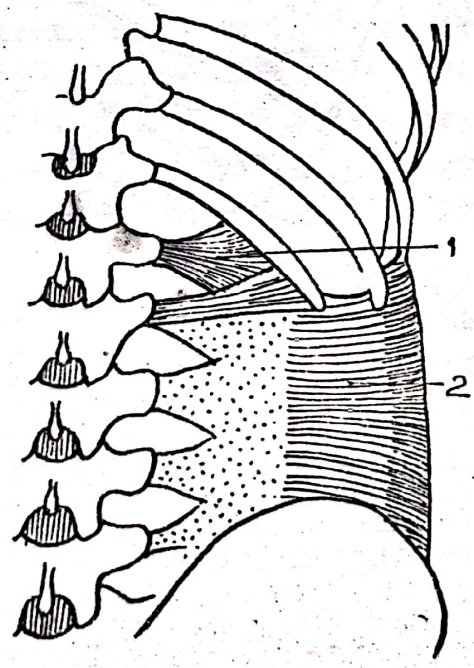

Fig.24
1. Lig.lumbocostale
2. M.transversus abdominis

II. Articulationes costochondrales (articulaţiile costo-condrale) reprezintă legătura dintre coaste şi cartilajele costale; ele sînt simcondroze (fig.25). Extremitatea anterioară a unei coaste prezintă o depresiune eliptică în care pătrunde extremitatea laterală a cartilajului costal respectiv. Această unire este completată de continuarea periostului cu pericondrul.

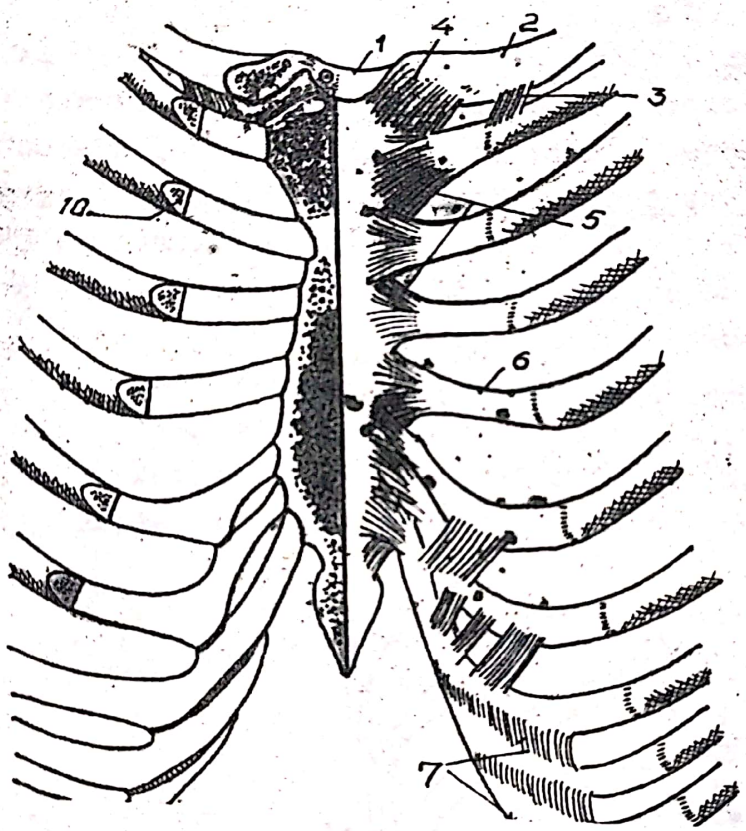

Fig. 25

1. Lig. interclaviculare
2. Clavicula
3. Lig.costoclaviculare
4. Lig.sternoclaviculare anterius
5. Lig.sternocostale radiatum
6. Cartilagocostalis
7. Articulationes interchondrales

III. Articulationes condrosternalis (articulaţiile condrosternale) se realizează între cartilajele coastelor şi marginile laterale ale sternului.

Sternul prezintă incisurae costales, sub forma unor unghiuri diedre, iar cartilajele prezintă n. te eelţuri care pătrund în aceste unghiuri.

Mijloacele de unire sînt reprezentate printr-un ligament intraarticular şi o capsulă fibroasă, întărită de două ligamente radiate : unul anterior şi altul posterior.

- Lig. sternocostale intraarticulare (ligamentul sternocostal intraarticular) are aspectul unei benzi de fibrocartilaj care face legătura dintre cartilaj şi suprafaţa articulară sternală.

- Lig. sternocostale radiatum (ligamentul sternocostal radiat) pleacă de pe cartilaj şi iradiază în evantai pe faţa anterioară a sternului, alcătuind - cu fibrele de partea opusă şi cu fibrele de inserţie ale muşchilor pectorali mari - membrana sternei (membrana anterioară a sternului).

- Lig. radiat posterior prezintă acelaşi aspect şi dispoziţie ca cel anterior, găsindu-se pe faţa posterioară a articulaţiilor respective. Si la acest nivel există o membrană sternală posterioară, la formarea căreia participă periostul şi tendoanele muşchilor gîtului care se inseră pe stern.

Toate articulaţiile condrosternale posedă cîte două sinoviale rudimentare, excepţie prima articulaţie condrosternală.

IV. Articulationes interchondrales (articulaţiile interchondrale) se realizează între cartilajele 8, 9, şi 10. Ele sînt unite prin extremităţile lor anterioare, alcătuind marginea toracelui. In plus, cartilajele 6, 7, 8 şi 9 sînt unite între ele şi prin partea lor mijlocie. Ca suprafeţe articulare există cîte o suprafaţă ovalară, iar mijloacele de unire sînt reprezentate de pericondru care trece de pe un cartilaj pe altul şi de cîteva fascicole fibroase care unesc feţele anterioare a două cartilaje vecine.

Scanned with OKEN Scanner

V. Synchondroses sternales (articulaţiile sternului)

Cele trei părţi componente ale sternului : manubrium, corpul şi procesul xifoid sînt unite între ele prin două articulaţii : sternală superioară şi inferioară (fig.26).

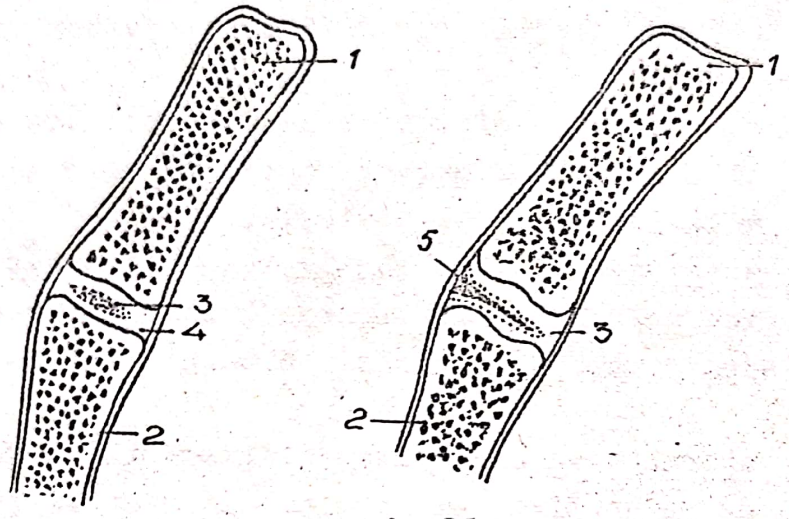

Fig.26

1. Manubrium sterni
2. Corpus sterni
3. Synchondrosis manubriosternalis
4. Cartilago articularis
5. Cavum articulare

- Synchondrosis manubriosternalis (articulaţia sternală superioară) leagă manubrium cu corpul sternului , realizînd o artroamfiartrozã.

Manubrium sternal, cît şi corpul sternului prezintă cîte o suprafaţă ovalară transversală, acoperită de cartilajul hialin. Intre aceste feţe se află un fibrocartilaj care uneori poate prezenta o cavitate centrală. Acesta se continuă - prin extremităţile sale - cu ligamentul intraarticular al celei de a doua articulaţie sternocondrale.

Mijloacele de unire sînt reprezentate de capsula articulară întărită de periost şi de membranele sternale anterioară şi posterioară.

- Synchondrosis xiphosternalis (articulaţia sternală inferioară) uneşte corpul sternului cu apendicele xifoid. Legătura dintre ele este realizată de un ligament şi de periost.

III. MYOLOGIA

A. Anatomie generală

Generalităţi. Muşchii toracelui se împart în două categorii după poziţia lor :

- muşchi dorsali = episomatici ;
- muşchi anterolaterali = hiposomatici.

Date filo- şi ontogenetice. Pentru a înţelege mai bine dispoziţia, inervaţia şi acţiunea muşchilor toracelui, este necesară o privire embriologică a dezvoltării miotomului, originea acestei mase musculare.

Miotoamele se situiază de o parte şi de alta a coardei dorsale, în jurul căreia se va organiza coloana vertebrală. Miotomul se împarte repede în două segmente :

- segmentul posterior va da naştere muşchilor episomatici, axiali, posteriori cu funcţie de extensie a rahisului, cu dispoziţie metamerică ; aceştia sînt inervaţi de ramurile dorsale ale nervilor spinali ;

- segmentul ventrolateral se dezvoltă în somatopleură. Acest segment va da naştere la muşchii ce delimitează cavitatea celomică. Muşchii respectivi şi-au pierdut metameria iniţială, au devenit polimeri, inervaţi fiind de ramurile ventrale ale nervilor spinali (nervii intercostali).

Această împărţire a miotomului explică dispoziţia finală a muşchilor toracelui.

B. Anatomie descriptivă

MUSCULI DORSI

Muşchii dorsali (episomatici) se împart în două cabegorii după origine, situaţie şi formă :

1. muşchi care au migrat de la membre şi fac legătura cu trunchiul ;

2. muşchi care au provenit din partea dorsală a miotoame-

lor ; sînt mușchi proprii ai coloanei vertebrale.

Din prima categorie fac parte mușchii vertebro-scapulari (care unesc scapula de coloana vertebrală ; ei se află în partea superioară din regiunea toracospinală - trapez, ms.romboizi și ridicătorul scapulei) și mușchii vertebrohumerali cu localizare lombară (m.latissimus dorsi).

Stratigrafic, mușchii dorsali se dispun pe patru planuri după cum urmează :

Mușchii planului I

Din acest plan fac parte mușchii : trapezius și latissimus dorsi.

1. M.trapezius (m.trapez). Considerat bilateral are forma unui trapez, iar monolateral formă triunghiulară.(fig.27).

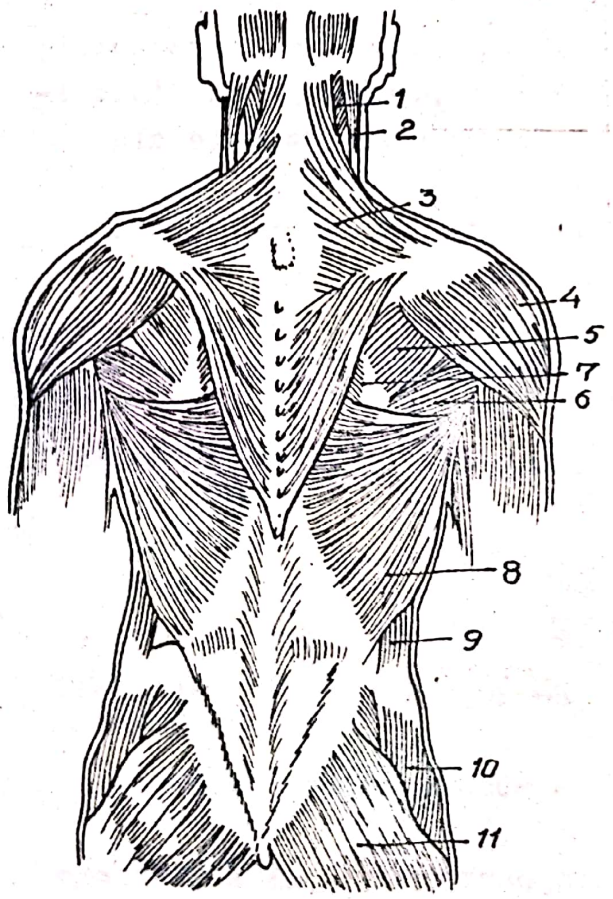

Fig. 27

1. M.splenius
2. M.sternocleidomasteideus
3. M.trapezius
4. M.deltoideus
5. M.infraspinatus
6. M.teres major
7. M.rhomboideus
8. M.latissimus
9. M.obliquus externus abdominis
10. M.gluteus medius
11. M.gluteus maximus

Se întinde între coloana vertebrală şi oasele centurii scapulare.

- Origine : pe protuberanţa occipitală externă, pe 1/2 medială a liniei nuchale superioare, pe ligamentul nuchal şi pe procesele spinoase ale vertebrelor C_7-T_{12}, precum şi pe ligamentul supraspinos toracal.

- Inserţie : de la această largă origine fibrele musculare formează fascicole care se inseră astfel :

a) fascicolele superioare, descendente oblice în jos şi în afară - se inseră pe 1/3 laterală a marginei posterioare a claviculei ;

b) fascicolele mijlocii, transversale se prind pe marginea posterioară a acromionului şi a spinei scapulei ;

c) fascicolele inferioare, ascendente se inseră pe marginea posterioară a spinei scapulei în partea medială. La omul viu, fascicolele descendente contribuie la formarea conturului cefei, mai ales în partea inferioară. (fig.28).

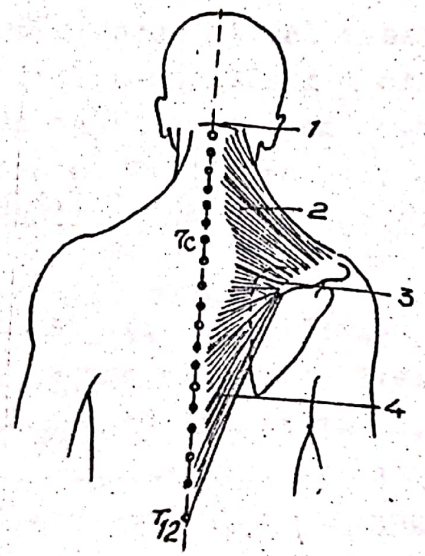

Fig. 28

M.trapezius

1. Linea nuchae suprema
2. Fascicolele superioare
3. Fascicolele mijlocii
4. Fascicolele inferioare

- Raporturi : faţa posterioară a muşchiului vine în raport cu pielea, faţa anterioară cu muşchii planului următor.

- Inervaţie : este inervat de ramul spinal al nervului accesorius (a XI-a pereche de nervi cranieni), de nervul trapezului din plexul cervical, precum şi de marele nerv occipital.

Acţiune :

a) cînd ia punct fix pe coloană trage scapula în sus şi medial. Dacă fasciculele acţionează separat : fasciculele superioare trag umărul în sus, cele mijlocii înăuntru, iar cele inferioare produc coborîrea spinei scapulei şi ridicarea umărului;

b) cînd iau punctul fix pe scapulă :

- fasciculele superioare înclină capul de partea respectivă şi în acelaşi timp îi imprimă o mişcare de rotaţie ce duce faţa de partea opusă;

- fasciculele mijlocii înclină coloana de partea lor ;

- fasciculele inferioare contribuie la ridicarea corpului în întregime (acţiunea de căţărare).

Prin tonicitatea sa muşchiul menţine umărul la înălţimea normală; în paralizia muşchiului umărul cade în jos şi înainte.

In grosimea trapezului în special la nou născut există mici ganglioni limfatici.

Fascia nuchae (fascia nucală) este fascia muşchiului trapez - dependinţă de fascia cervicalis - lamina superficialis. Este foarte aderentă de piele şi se inseră medial pe ligamentul nuchal şi pe procesele spinoase ; superior se inseră pe occipital, deasupra liniei nuchale superioare, inferior se continuă cu fascia latissimului.

2. M. latissimus dorsi (marele dorsal) este cel mai lat muşchi al corpului, de formă triunghiulară situat în partea posteroinferioară a trunchiului ; în partea superioară formează marginea posteroinferioara a axilei şi ajunge la braţ.

- Origine : pe faţa externa şi marginea superioara a ultimilor 3-4 coaste ; pe 1/3 posterioară a buzei externe a crestei iliace ; pe fascia thoracolumbalis (fascia toracolombară) prin intermediul căreia se prinde pe procesele spinoase şi ligamentele spinoase ale ultimelor 6-7 vertebre dorsale, pe procesele spinoase lombare şi pe creasta sacrată. Unele fibre se încrucişează şi trec de partea opusă.

- Inserţie : fibrele musculare converg către axilă :

- fasciculele superioare se îndreaptă aproape trans-

versal.

- fasciculele mijlocii oblic ascendent ;
- fasciculele inferioare aproape vertical (fig.29).

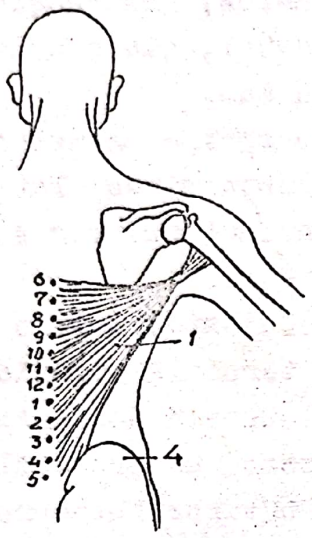

Fig. 29

M. latissimus dorsi

Fasciculele musculare se răsucesc în spirală în jurul muşchiului rotund mare (ca o adaptare biomecanică) şi se continuă cu un tendon lăţit care se inseră în fundul şanţului intertubercular al humerusului.

- Raporturi : în regiunea spatelui faţa posterioară vine în raport cu pielea, superior cu muşchiul trapez ; faţa anterioară acoperă muşchii planului următor. Marginea laterală vine în raport cu oblicul extern de care este separat în porţiunea inferioară prin trigonum lumbale (trigonul lombar), delimitat de muşchiul latissim şi oblicul extern împreună cu creasta iliacă.

- In axilă : vine în raport cu rotundul mare şi ia parte la formarea peretelui posterior al axilei.

- Inervaţie : este dată de nervul toracodorsal, din plexul brahial.

- Acţiune : cînd punctul fix este pe coloana vertebrală, trage braţul în jos, îndărăt şi înăuntru, ducînd palma către linia

mediană posterioară. Cînd braţul este în sus, contracţia muşchiului îl coboară, îl apropie de trunchi şi îl aduce îndărăt ; prin fasciculele inferioare şi mijlocii coboară umărul şi capul humeral.

- Cînd punctul fix este pe humerus, contracţia muşchiului poate ridica coastele fiind inspirator, sau cînd membrele superioare sînt agăţate, trage corpul în sus.

Latissimus dispune de două burse seroase : - anterioară, situată între tendonul lui şi biceps (bursa subtendinea latissimidorsi) şi - posterioară, cuprinsă între tendonul propriu şi cel al rotundului mare.

Fascia thoracolumbalis (fascia toracolombară) este o lamă aponevrotică, situată în regiunea lombară şi toracală inferioară de forma unui triunghi trunchiat ; marginea laterală dă inserţie muşchiului latissim ; marginea medială se fixează pe procesele spinoase ale ultimelor vertebre toracale ale tuturor vertebrelor lombare şi pe creasta sacrată mediană; marginea inferioară se prinde pe creasta iliacă şi pe marginea posterioară a osului coxal ; vîrful trunchiat este acoperit de trapez.

Fascia toracolombară rezultă din fuziunea mai multor aponevroze de inserţie : a muşchiului latissim, dinţat postero-inferior, oblic intern şi transvers al abdomenului, pe marginea inferioară se inseră fibre musculare din gluteul mare.

Muşchii planului II

Din acest plan fac parte doi muşchi vertebroscapulari, care aparţin membrului superior : m.rhomboideus şi m.levator scapulae.

1. M.rhomboideus (m.romboid) este un muşchi lat de formă rhomboidală, subţire, situat pe peretele posterior al toracelui.

- Origine : pe ligamentul nuchal, pe procesul spinos al ultimei vertebre cervicale şi a primelor 4-5 vertebre toracale. De la această origine muşchiul se îndreaptă în jos şi în afară; el este împărţit printr-un interstiţiu celular ce se găseşte în partea superioară, în două porţiuni :

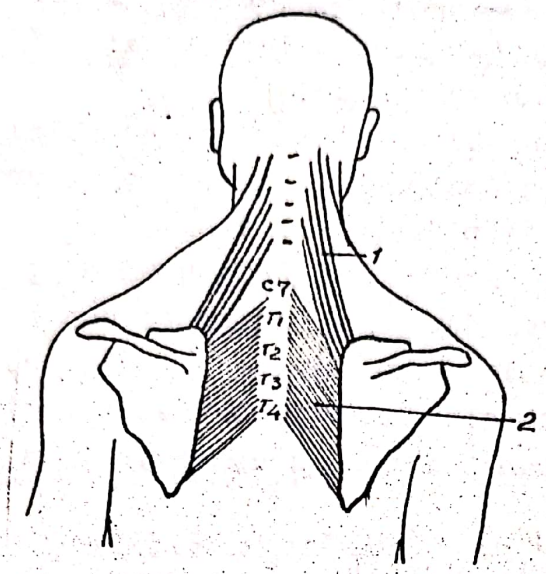

Fig. 30

1. M.Levator scapulae
2. M.Rhomboideus

- rhomboideus minor (m.romboid cervical) cu origine pe procesul spinos al ultimei vertebre cervicale ;
- rhomboideus major (m.romboid toracal) cu origine pe procesele spinoase ale primelor 4-5 vertebre toracale, (fig.3o).

- Inserţia : pe marginea medială a scapulei.

- Raporturi : este acoperit de m.trapez şi acoperă m.dinţat posterosuperior, spleniusul şi muşchii şanţurilor vertebrale.

- Inervaţie : se face din plexul cervical, prin nervul m.rhomboid şi prin nervul dorsal al scapulei, ramură colaterală dorsală a plexului brachial.

- Acţiune : este adductor şi ridicător al umărului ; el roteşte scapula în jurul unghiului lateral. Ajută la aplicarea scapulei pe thorace şi este antagonist m.serratus anterior.

2. <u>M. levator scapulae</u> (muşchiul angularul-omoplatului) este un muşchi alungit situat pe părţile laterale ale cefei (fig. 3o).

- Origine : pe tuberculii posteriori ai proceselor transverse cervicale prin 4-5 fascicole ; de aici fibrele merg în jos şi se unesc într-un tendon comun.

- Inserţie : pe unghiul superior al scapulei.

- Raporturi: este acoperit de trapez şi sternocleidomastoidian şi acoperă muşchii planului următor.

- Inervaţie : din nervul ridicătorului scapulei din plexul cervical şi din nervul dorsal al scapulei din plexul brachial.

- Acţiune : cînd ia punct fix pe coloană, este sinergic cu fascicolele superioare ale muşchiului trapez : ridică scapula în totalitate. Cînd ia punct fix pe scapulă înclină coloana vertebrală de partea lui.

Muşchii planului III

Sînt reprezentaţi de m.serratus posterior superior şi m.serratus posterior inferior - uniţi între ei prin fascia intermediară a dinţaţilor. Cei doi muşchi sînt vertebrocostali, avînd acţiuni diferite (fig.31).

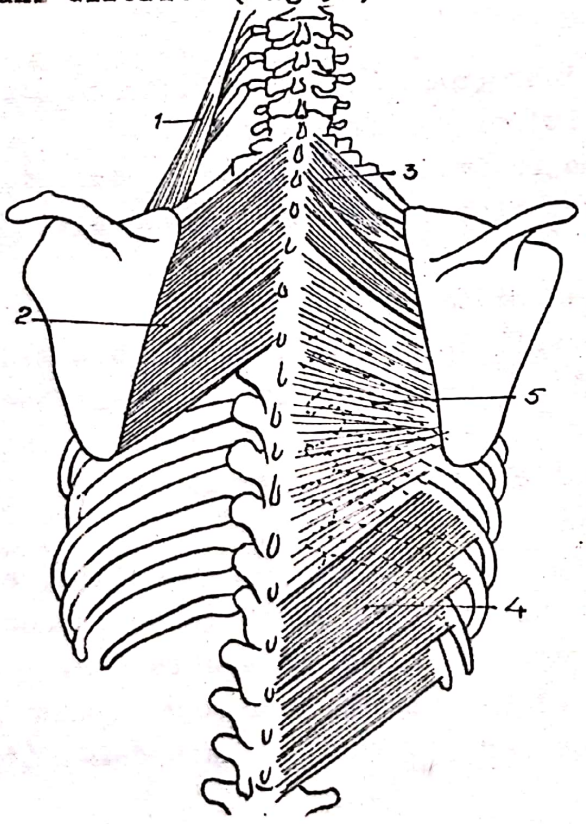

Fig. 31

1. M.levator scapulae
2. M.rhomboideus
3. M.serratus posterior superior
4. M.serratus posterios inferior
5. Aponevrosa intermediară a muşchilor dinţaţi.

1. M. serratus posterior superior (m.dinţat posterior şi superior) este un muşchi lat, patrulater, situat în partea superioară a spatelui, înaintea romboidului.

- Origine : pe procesele spinoase ale vertebrei C_7 şi a primelor 3 vetebre toracale, de unde se continuă cu 4 fascicole.

- Inserţie : pe feţele laterale şi marginea superioară a coastelor 2, 3, 4, 5.

- Raporturi : este acoperit de muşchiul romboid şi acoperă stratul muscular următor şi muşchii intercostali.

- Inervaţie : este dată de primii 4 nervi spinali toracali.

- Acţiune : ridică coastele, este deci inspirator.

2. M.serratus posterior inferior (m.dinţat posterior şi inferior) este un muşchi lat subţire, patrulater situat în partea inferioară a spatelui.

- Origine : pe procesele spinoase ale ultimelor 3 vertebre toracale şi a primelor două vertebre lombare ; de aici se îndreaptă oblic în sus şi în arară, unde se continuă cu 4 fascicole.

- Inserţie : pe feţele laterale ale ultimilor 4 coaste.

- Raporturi: este acoperit de muşchiul latissim şi acoperă muşchii stratului următor, coastele şi muşchii intercostali.

- Inervaţie : este dată de nervii spinali toracali 9-12.

- Acţiune : coboară coastele, este deci un muşchi expirator.

Cînd cei doi muşchi dinţaţi se contractă în acelaşi timp devin inspiratori. Cînd acţionează izolat sînt antagonişti.

Aponevroza intermediară a dinţaţilor este o lamă subţire sidefie care ocupă spaţiul dintre cei doi dinţaţi posteriori,pe care îi uneşte. Se inseră medial pe procesele spinoase, lateral pe coaste. Ea reprezintă restul unui muşchi vertebrocostal (parte din muşchiul dinţat posterior). Această aponevroză împreună cu muşchii dinţaţi formează peretele posterior al lojei osteofibromusculare care cuprinde muşchii şanţurilor vertebrale.

M.splenius (m.splenius) este un muşchi întins din porţiu-

nea superioară a spatelui în regiunea cefei ; prin fasciculele sale este un mușchi spinotransversar.

Originea : pe 1/3 inferioară a ligamentului nucal, pe procesele spinoase ale ultimei vertebre cervicale și ale primelor 4-5 vertebre toracale, precum și pe ligamentele interspinoase. Mușchiul se îndreaptă în sus și lateral și se împarte în două fascicole :

- Inserție : a) m.splenius cervicis : pe vîrful proceselor transverse ale vertebrelor cervicale 1-2 ;

b) m.splenius capitis pe 2/3 laterale ale liniei nucale superioare și pe fața laterală a mastoidei.

- Raporturi : sînt acoperiți de mușchii trapez, romboid și sternocleidomastoidian ; acoperă mușchii din planul următor. Între cei doi mușchi datorită traiectului lor divergent se formează un triunghi cu baza la occipital - triunghiul intersplenic - în aria căruia apar mușchii semispinalii capului, perforați de nervii mușchiului splenius. (fig.32).

- Inervație : provine din nervii occipitalul mare și din ramurile posterioare ale nervilor spinali cervicali 3-4.

- Acțiune : cînd se contractă bilateral produc extensia capului ; în contracție unilaterală face extensia și înclinarea laterală a capului și rotează fața de aceeași parte. M.splenius este sinergic cu sternocleidomastoidianul și semispinalul capului de partea opusă și antagonist cu aceeași mușchi homolaterali.

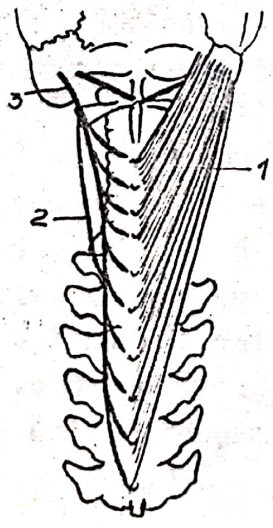

Fig.32

1. M. splenius
2. M. splenius colli
3. M. splenius capitis

Mușchii planului IV

M.erector spinal (extensorul coloanei vertebrale).

Planul al IV-lea este reprezentat printr-un complex muscular ce ocupă șanțurile costovertebrale, care reprezintă musculatura autohtonă a coloanei vertebrale, cu rol de extensie a coloanei vertebrale. Acest complex muscular se organizează în axa craniocaudală a trunchiului dela osul occipital pînă la osul sacrum.

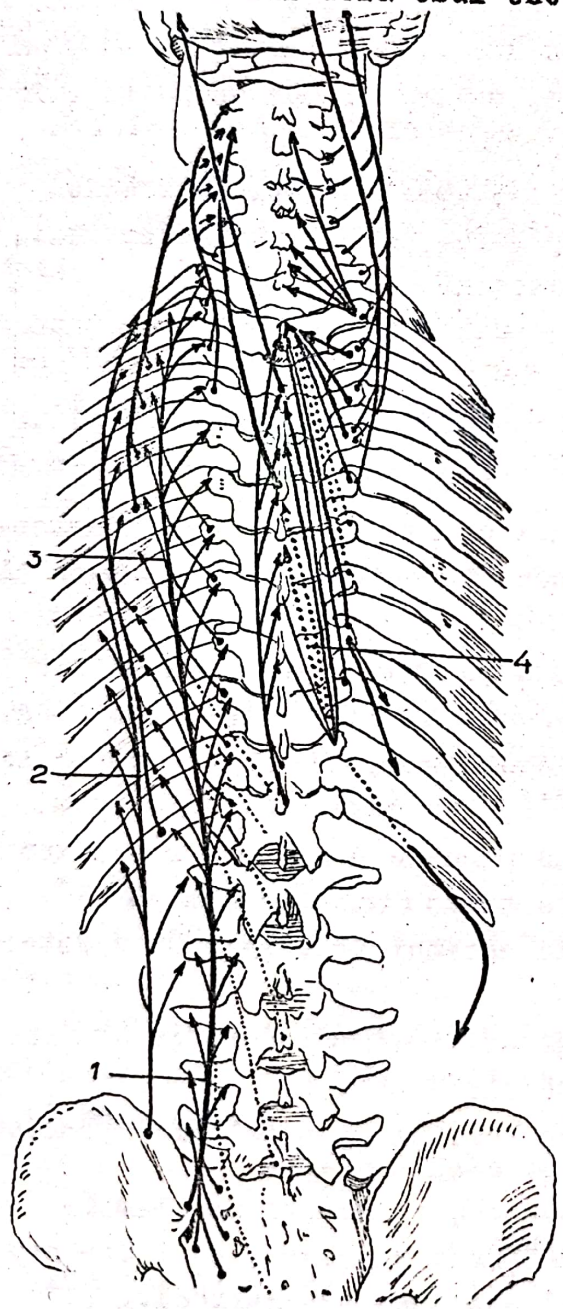

Fig.33
1. Masa sacrolombară
2. M.iliocostalis
3. M.longissimus dorsi
4. M.transversospinalis

Fasciculele lui leagă bazinul de torace şi de coloana vertebrală, segmentele coloanei între ele şi coloana de craniu.

Lanţurile musculare ale masei extensoare prezintă o serie de caractere fundamentale comune :

- pornesc din partea inferioară dintr-o masă comună (sacrospinală) unde sînt contopiţi ;
- sînt aşezaţi pe straturi musculare :
  - cei de la suprafaţă sînt lungi, cu o dispoziţie pseudometamerică (m.iliocostalis, m.longissimus dorsi şi m.spinalis) ;
  - cei din profunzime sînt scurţi metamerici (m.transversospinalis, m.interspinales, m.intertransversarii, m.rotator ai capului şi m.sacrococcigieni) ;
- acţiunea comună este de extensia capului şi a trunchiului (m.erector spinae) ;
- în sinergie cu m.glutei, cvadricepsul femural şi tricepsul sural, asigură menţinerea staţiunii verticale al corpului.

Masa musculară comună este cuprinsă într-o lojă osteofibroasă formată de scheletul osos al regiunii sacrolombare şi fascia toracolombară. (fig.33).

Originea masei comune este pe procesele spinoase ale ultimelor vertebre lombare pe creasta sacrată mediană, pe creasta iliacă, pe faţa posterioară a sacrumului şi pe fascia toracolombară.

De la această masă comună pornesc 3 coloane musculare ce urcă de-a lungul coloanei spre torace şi spre craniu :

a) coloana laterală leagă bazinul de coaste şi coastele între ele = m.iliocostalis ;

b) coloana mijlocie leagă bazinul de coaste şi de procesele transverse= m.longissimus dorsi;

c) coloana medială uneşte bazinul cu procesele spinoase între ele = m.spinalis.

1. M.iliocostalis (m.iliocostal)

Origine : în partea superficială şi laterală a masei

musculare comune, mai ales pe creasta şi tuberozitatea iliacă şi pe fascia toracolombară. Se îndreaptă în sus, încrucişează toate coastele, pînă ce ajunge în regiunea cervicală.

- Inserţie : în drumul lui emite prin partea sa laterală fascicule de inserţie care se termină pe cele 12 unghiuri posterioare ale coastelor şi pe cei 5 tuberculi posteriori ai ultimelor vertebre cervicale. De pe faţa laterală a celor 12 coaste se îndreaptă fascicole de întărire spre faţa medială a coloanei musculare, inserţii acoperite în parte de m.longissimus dorsi.

M.iliocostalis se împarte 3 componente :

a) m.iliocostalis lumborum (porţiunea lombară) care pleacă din masa comună şi se inseră pe unghiurile costale ale ultimilor 6 coaste;

b) m.iliocostalis thoracis (porţiunea toracală) care leagă ultimile 6 coaste cu primele ;

c) m.iliocostalis cervicis (porţiunea cervicală) are inserţia pe coastele 3-6 şi pe tuberculii posteriori ai ultimilor 4 procese transverse cervicale.

2. M.longissimus (lungul dorsal)

Este situat de-a lungul şanţurilor vertebrale medial de m.iliocostalis. Se întinde de la masa comună pînă la procesul mastoidian. El uneşte bazinul cu coastele prin fascicole laterale şi cu procesele transverse ale vertebrelor prin fascicule mediale.

M.longissimus dorsi după localizare se împarte în trei componente :

a) M.longissimus thoracis (porţiunea toracală)

Originea : pleacă din masa comună şi trimite două feluri de fascicole.

Inserţia : - fascicolele costale, desprinse din partea laterală, se inseră pe procesele costiforme ale vertebrelor lombare, şi pe coaste ;

- fascicolele transversare, desprinse din partea sa medială, se inseră pe procesele accesorii în regiunea lombară, respectiv pe procesele transverse în regiunea toracală.

b) M.longissimus cervicis (porţiunea cervicală) mai poartă

numele şi de muşchiul transversar al gîtului, din cauza dispoziţiei sale. Are originea prin fascicole tendinoase, pe procesele transverse ale primelor 5 vertebre toracale ; acestea se reunesc într-un corp muscular care se împarte apoi în 5 fascicole ce se inseră pe tuberculii posteriori ai ultimilor 5 vertebre cervicale.

c) M.longissimus capitis (porţiunea cefalică) se mai numeşte şi micul complex. Originea se află pe procesele transverse ale primelor 3-4 vertebre toracale şi ale ultimilor 6 vertebre cervicale prin fascicole tendinoase. Acestea se unesc într-un corp muscular care merge în sus şi lateral pentru a se insera pe vîrful mastoidei.

3. M. spinalis (muşchiul spinal) se găseşte superficial dar cel mai medial. Este greu de izolat şi de identificat,deoarece fasciculele lui se amestecă cu cele ale muşchiului longissimus thoracis. M.spinalis are şi el 3 porţiuni :

a) M.spinalis thoracis (porţiunea toracală) are originea unică prin fascicole tendinoase pe procesele spinoase ale primelor două vertebre lombare şi ale ultimilor două vertebre toracale de unde converg spre un singur corp muscular , care se împarte în fascicule cu inserţii multiple, pe procesele spinoase ale primelor 7-8 vertebre cervicale;

b) M.spinalis cervicis (porţiunea cervicală) este slab dezvoltată. Are originea pe procesul spinos al vertebrei C_7, merge în sus şi se inseră pe procesul spinos al axisului sărind peste procesul spinos al vertebrei C_5.

c) M.spinalis capitis (porţiunea cefalică) este inconstantă, fuzionată cu muşchiul semispinalul capului.

4. M.transversospinalis (m.transversospinal) este aşezat pe un plan mai profund şi mai medial, dedesubtul m.iliocostalis şi m.longissimus. Este alcătuit din fascicole musculare, de lungimi diferite, oblic îndreptatesuperior şi medial. După felul cum fasciculele musculare se întind pînă la un proces spinos suprajacent mai îndepărtat sau mai apropiat, acest m.transversospinalis este împărţit în trei componente cunoscute sub numele de : m.semispinalis, m.multifidi şi m.rotatores (fig.34).

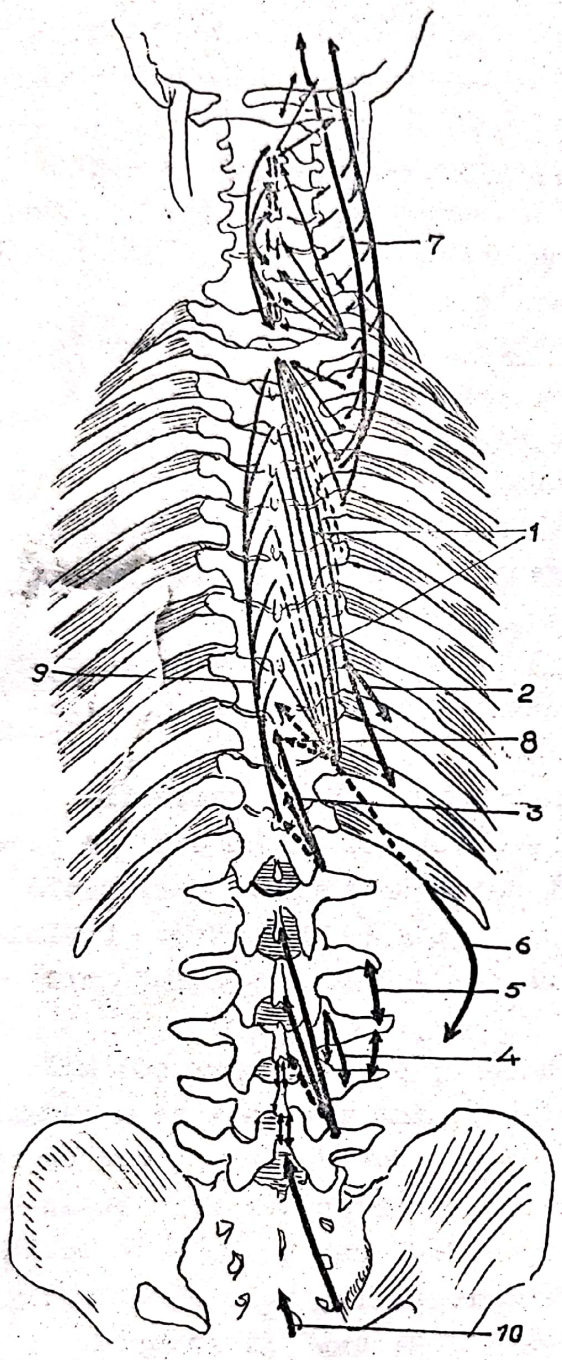

Fig. 34

1. Mm.semispinales thoracales
2. Mm.levatores costarum
3. Mm.multifidi
4. M.intertransversarius dorsalis
5. M.intercostarius
6. M.obliquus abdominis ext.
7. M.semispinalis capitis
8. Mm.rotatores longus et brevis
9. M. spinalis thoracis
10. M. sacrococcygeus posterior

a) <u>M.semispinalis</u> ocupă planul cel mai superficial ; fasciculele lui sar peste 4 vertebre între punctul de origine şi cel de inserţie. La rîndul lui este împărţit în 3 porţiuni :

- M.semispinalis thoracis (m.semispinalul toracic) are originea pe procesele transverse ale ultimilor 6 vertebre toracale, iar inserţia pe procesele spinoase ale ultimilor două vertebre cervicale şi ale primelor 4 vertebre toracale.

- M.semispinalis cervicis (m.semispinalul cervical) îşi are originea pe procesele transverse ale primelor 5 sau 6 vertebre toracale şi se termină pe procesele spinoase ale primelor vertebre cervicale (de la a 2-a la a 5-a).

- M.semispinalis capitis (m.semispinalul capului) mai este denumit şi marele complex ; este un muşchi voluminos şi puternic, aşezat pe o parte şi de cealaltă a liniei mediane.

Originea : pe procesele transverse ale primelor 5-6 vertebre toracale şi a ultimilor 5 vertebre cervicale. Toate aceste fascicole se unesc într-un corp muscular, care se inseră pe osul occipital între cele două linii nucale.

b) M.multifidi (m.multifizi) formează o coloană musculară cu aceeaşi direcţie ca şi a precedentului,care umple şanţurile vertebrale de la sacrum pînă la axis.

Originea fasciculelor musculare se află în şanţurile sacrale pe procesele accesorii ale vertebrelor lombare şi pe procesele transverse ale vertebrelor toraco-cervicale. Fasciculele sar cîte 3 vertebre (multifizii lungi) şi cîte 2 vertebre (multifizii scurţi) pentru ca să se insere pe procesele spinoase ale vertebrelor respective.

c) M.rotatores (muşchii rotatori) ocupă planul cel mai profund al muşchiului tramsversospinal. Sînt prezenţi de-a lungul coloanei vertebrale şi leagă rădăcina proceselor transverse cu rădăcina proceselor spinoase, sau cu lamele arcurilor vertebrale imediat suprajacente (rotatori scurţi), sau sar peste o vertebră la a doua vertebră superioară (rotatori lungi). Coloana musculară este mai bine reprezentată în regiunea cervicală şi lombară.

In regiunea cefalocervicală muşchii acoperă rotatorii capului. Acţiunea globală a acestor muşchi contribuie în deosebi la echilibrarea corpului în ortostatism.

5. M. interspinales (m.interspinoşi) (fig.34) sînt perechi

de fascicole musculare dispuse pe părţile laterale ale ligamentelor interspinoase ce unesc 2 procese spinoase vecine.

Prezenţi în zonele de maximă mobilitate ale coloanei vertebrale, ei se împart în :

-Mm.interspinales cervicis ;
-Mm.interspinales thoracis ;
-Mm.interspinales lumborum;

6.Mm.intertransversarii (m.intertransversari) sînt muşchi mici care leagă procesele transverse între ele. Sînt dezvoltaţi în regiunile coloanei vertebrale cu cea mai mare mobilitate de lateralitate,adică în regiunea cervicală (mm.intertransversarii cervicis) şi regiunea lombară (mm.intertransversarii lumbarum)(fig.35).

Spre deosebire de toţi ceilalţi muşchi ai şanţurilor vertebrale inervaţi de ramurile dorsale ale nervilor spinali, muşchii intertransversari sînt inervaţi de ramurile ventrale ale acestora.

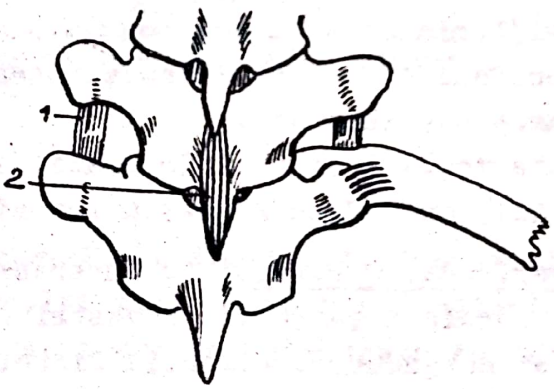

Fig.35

1. Mm. intertransversarii
2. Mm. interspinales

Scanned with OKEN Scanner

MUSCULI THORACIS

(mușchii toracelui)

Mușchii peretelui anterolateral al toracelui sînt reprezentați prin două categorii de mușchi : - m. extrinseci și m.intrinseci.

A. Mușchii extrinseci sînt cei care leagă membrul superior de torace, fiind reprezentați de : - mușchii vertebrohumerali (m.latissim), - mușchii costoscapulari (m.serratus anterior și pectoralis minor) și mușchii toracohumerali (m.pectoralis major). O parte din acești mușchi au fost descrise în capitolele precedente, cealaltă parte sînt studiați la m.membrului superior.

B. Mușchii intrinseci sînt alcătuiți din materialul muscular propriu peretelui toracic și sînt situați pe același plan cu scheletul costal al toracelui pe care se inseră.

Acești mușchi sînt așezați pe 3 planuri :

- planul superficial = mm. intercostales externi
- planul mijlociu = mm.intercostales interni
- planul profund = mm. intercostales intimi, mm.subcostales și m.transversus thoracis.

Mușchii intercostali se află în spațiile cu același nume, în număr de doi, care după situația lor sînt :

1. Mm. intercostales externi (m.intercostali externi) se prind pe buza laterală a șanțului subcostal și pe marginea superioară a coastei subjacente. Direcția fibrelor musculare este de sus în jos și dinapoi înainte, ca și mușchiul oblic extern al abdomenului. Mușchii intercostali externi se întind de la coloana vertebrală - posterior - pînă la nivelul articulațiilor costo-chondrale de unde se continuă cu membrana intercostalis externa pînă la stern. (fig.36).

2. Mm. intercostales interni (m.intercostali interni) sînt constituiți din fascicule cu direcție inversă intercostalilor externi, de jos în sus și dindărăt înainte, ca și oblicul intern al abdomenului. Originea fibrelor se află pe marginea supe-

ricară a coastei subjacente, iar inserţia este dublă : o parte din fibre se inseră pe buza laterală a şanţului subcostal, al coastei suprajacente, iar altă parte din fibre se inseră pe buza medială a şanţului subcostal ; ultimile fascicole sînt considerate ca mm. intercostales intimi (m.intercostali intimi)(fig.37).

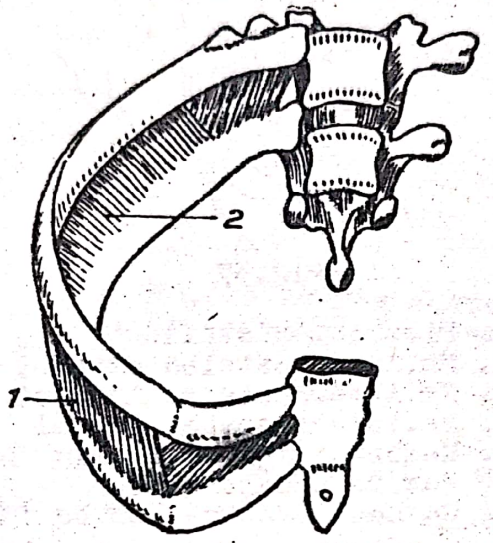

Fig.36
1. - Mm.intercostalis externi
2. - Mm intercostales intimi

Muşchii intercostali intimi ocupă spaţiul intercostal de la marginea sternului pînă la unghiul posterior al coastei, de unde se continuă cu membrana intercostalis interna.(membrana intercostală internă).

Raporturi : muşchii intercostali iau parte la constituirea peretelui toracic fiind acoperit de diferiţi muşchi care se inseră pe coaste (m.pectoralis major, minor, m.serratus anterior, m.serratus posterior - superior şi inferior). Faţa lor profundă vine în raport cu pleura parietală. Muşchii intercostali cuprinşi într-un spaţiu sînt separaţi între ei de ţesut celular.Între intercostalii interni şi cei intimi trece pachetul vasculonervos în următoarea ordine : superior - vena, la mijloc - artera, inferior

nervul.

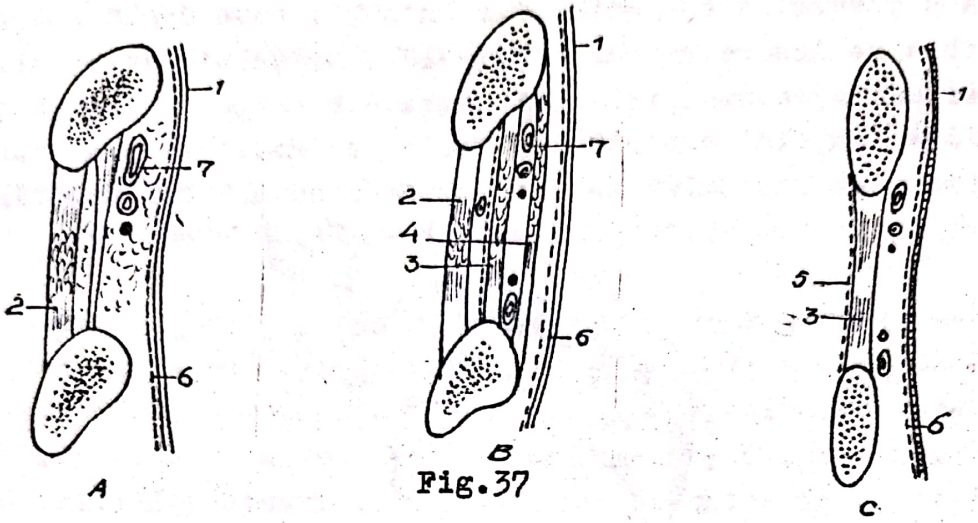

Fig.37

1. Pleura parietalis
2. Mm.intercostales externi
3. Mm.intercostales interni
4. Mm.intercostales intimi
5. Membrana intercostalis
6. Fascia endotoracica
7. Pachetul vasculonervos intercostal

Secţiune verticală printr-un spaţiu intercostal : A.în partea posterioară;B.mijlocie, C.anterioară

Muşchii intercostali sînt inervaţi de Nn.intercostales (nervii intercostali) = ramurile anterioare ale nervilor spinali toracali.

- Acţiune : intercostalii externi sînt muşchi inspiratori (ridicători ai coastelor); intercostalii interni sînt muşchi expiratori (coborîtori ai coastelor). Ei prezintă un rol important în constituirea pereţilor toracici ; datorită elasticităţii lor, toracele se poate mări şi micşora.

3. Mm.levatores costarum (m. ridicători ai coastelor sau supracostali) sînt în număr de 12 muşchi mici de fiecare parte, situaţi îndărătul intercostalilor externi întinşi de la procesele transverse la coaste.

Originea este pe vîrful proceselor transverse de la C_7-T_{11};

Inserţia se face pe spaţiul cuprins între tuberculul şi unghiul coastei, constituind muşchii ridicători scurţi ai coastelor (mm.levatores costarum breves) (fig.38).

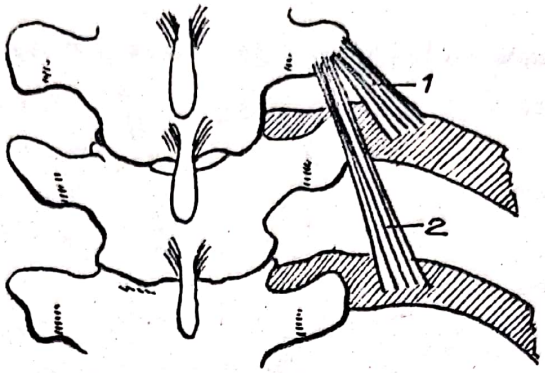

Fig. 38

1. Mm. levatores costarum breves
2. Mm. levatores costarum longi

In partea inferioară a toracelui există 4 muşchi : analogi care sar peste coasta subjacentă inserîndu-se pe coasta următoare : sînt mm. levatores costarum longi (m.ridicători lungi ai coastelor).

Muşchii ridicători ai coastelor sînt inervaţi de ramurile anterioare ale nervilor spinali toracali, fiind inspiratori.

4. Mm.subcostales (m.subcostali) sînt muşchi subţiri situaţi în interiorul toracelui între pleură şi intercostalii interni în vecinătatea unghiului costal, unind feţele interne ale coastelor.

Au originea pe faţa medială a unei coaste aproape de unghiul costal şi inserţia pe faţa medială a celei de 2-a sau a 3-a coastă subjacentă, sărind una sau două coaste. Oblicitatea fibrelor este asemănătoare cu cea a intercostalilor interni.

Sînt consideraţi muşchi rudimentari cu acţiune neprecizată, fiind inervaţi de nervii intercostali corespunzători.

5. M. transversus thoracis (m.transvers al toracelui sau triunghiularul sternului) ocupă faţa profundă a plastronului sternocostal, despărţind nervii şi vasele intercostale de pleură. Este omolog cu muşchiul transvers abdominal prin proveniența lor comună

din pătura musculară primitivă internă a trunchiului.(fig.39).

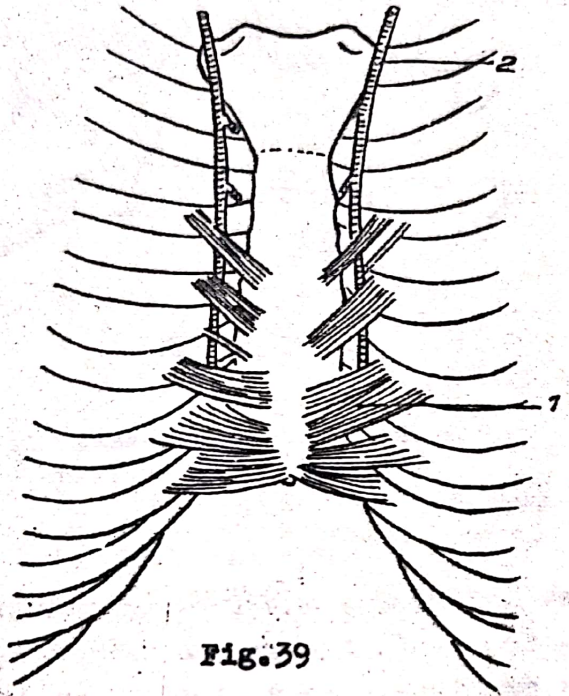

Fig.39

1. M. transversus thoracicus
2. Arteria thoracica interna

Este format din 5 fascicole musculare unite la originea lor pe faţa posterioară a procesului xifoid şi a corpului sternului; de aici fasciculele diverg şi se inseră separat pe marginile inferioare ale cartilajelor costale 3-7. Fiecare fascicul are o direcţie oblică, tinzînd să devină transversale în porţiunea inferioară, unde se continuă cu fibrele muşchiului transvers abdominal.

Transversul toracic este inervat de ramuri ale intercostalilor II-VI - şi are o funcţie respiratorie redusă.

Q. Anatomie funcţională

BIOMECANICA COLOANEI VERTEBRALE

Structura osoasă , dispoziţia articulaţiilor şi a aparatului fibros sînt, astfel organizate ca să asigure, cu ajutorul muşchilor, elementul motor, instrumentul perfect pentru menţinerea

în rectitudine cît şi pentru inflexiunile acomodatoare în mers, dans sau alergat, cu corpul liber, fie la aparate, sau purtînd greutăţi.

Pentru a asigura staţiunea verticală, trunchiul uman a suferit mai multe transformări.

Coloana vertebrală prezintă 4 curburi sagitale şi 3 laterale ; s-a înfundat în torace şi abdomen formînd - în partea posterioară - şanţurile vertebrale.

Coloana vertebrală a fătului şi sugarului nu este rectilinie, aşa cum se admite clasic, ci prezintă o cifoză toracică - începînd din luna a III-a intrauterină, ce se accentuează treptat, amintind de cifoza truncală ancestrală. Ea se menţine şi după naştere, poziţia de flexie a membrelor sugarului reproducînd inflexiunea totală a corpului fetal.

De asemenea, începînd din luna a VII-a de viaţă intrauterină, fătul schiţează lordoza cervicală. Aceasta se accentuează în viaţa extrauterină, cînd copilul trece de la decubitus dorsal la cel ventral, odată cu ridicarea capului în sus, în măsura mielinizării căilor nervoase.

După naştere, odată cu ridicarea treptată pe două picioare, apare lordoza lombară. La început copiii merg cu corpul plecat înainte şi cu genunchii uşor flectaţi. Această atitudine este condiţionată de volumul toracelui şi abdomenului care depăşeşte - ventral - bazinul încă nedezvoltat.

Pe măsură ce se desvoltă staţiunea verticală, se accentuează lărgirea şi înclinarea bazinului, determinînd conturarea lordozei lombare concomitent cu a promontoriului, abia schiţat la noul născut.

Lordozele cervicală şi lombară sînt neomogene, de apariţie secundară, condiţionate de ortostatism.

Curburile laterale se numesc scolioze. Acestea nu există la patrupede ; sînt cele mai recente curburi apărute la om, din cauza asimetriei funcţionale a corpului, determinată de monodextria la majoritatea oamenilor, lungimea mai mare a membrului inferior stîng cît şi nesimetria viscerală. Această asimetrie este

condiţionată, în ultima instanţă, de apariţia emisferului dominant - stîng -, de dezvoltarea celui de al doilea sistem de semnalizare şi perfecţionarea funcţiilor praxice, prin care omul domină natura înconjurătoare, în folosul său.

Din punct de vedere constructiv, cifozele sînt osteogene, determinate de piesele osoase vertebrale ; lordozele sînt sindesmogene (condiţionate de ligamentele galbene), pe cînd scoliozele sînt miogene (produse de acţiunea musculaturii paravertebrale.

Mişcarea de flexie produce înclinarea înainte a coloanei vertebrale; concomitent are loc :-turtirea anterioară a discurilor intervertebrale şi relaxarea lor în partea posterioară ; -relaxarea ligamentului vertebral longitudinal anterior şi întinderea ligamentului vertebral posterior, a ligamentelor galbene şi a ligamentului supraspinos.

In cursul diferitelor poziţii şi mişcări, discurile intervertebrale sînt supuse unor eforturi considerabile, care pot fi calculate.

Simpla trecere de la poziţia culcat la verticală provoacă o suprapresiune de 45,5 kg la nivelul nucleului pulpos al discurilor lombare. In timpul mişcării de redresare după o flexie înaintea corpului, suprapresiunea suportată de nucleul pulpos se măreşte de la 90-135 kg. In cazul cînd sînt ridicate greutăţi, mişcarea de redresarea corpului produce presiuni pînă la 1200 kg asupra corpilor vertebrali şi a nucelului pulpos. La o asemenea presiune, corpii vertebrali ar trebui să se fractureze, deoarece ei nu suportă greutăţi mai mari de 1000 kg.

Presiunea crescută este însă amortizată de discul vertebral şi presa musculară toracoabdominală.

In momentul încărcării discului, 2/3 sau chiar 3/4 din forţa exercitată este absorbită de eforturile tangenţiale care dilată discul. La fiecare nivel rămîne deci ca numai 1/3 sau 1/4 din încărcătură să se transmită discurilor subjacente. In plus, în timpul mişcărilor de ridicare a unei greutăţi contracţia simultană a muşchilor abdominali, toracici şi diafragmei formează

o veritabilă presă musculară cu conţinut hidroaeric, deci practic un cilindru semirigid, care luînd punct de sprijin pe bazin descarcă coloana de cel puţin 1/3 din încărcătura sa.

Mişcarea de flexie este produsul contracturii muşchilor prevertebrali şi laterovertebrali, muşchi ce pot fi grupaţi în lanţuri kinematice : (fig.4o).

- Primul lanţ este alcătuit din : m.rectus capitis anterior (m.dreptul anterior al capului) şi longus colli (lungul gîtului), care sînt mai dezvoltaţi acolo unde elementele fibroase sînt mai slabe şi mişcările mai accentuate.

In regiunea toracală, masa musculară este mai slabă,însă elementul fibros este mai puternic.In regiunea toracală inferioară şi lombară, apar - în părţile laterale, - m.psoas major şi stîlpii diafragmului, ceea ce face ca mobilitaea coloanei să fie mai mare, pe cînd elementul fibros este mai slab reprezentat.

- Al doilea lanţ muscular, lateral, ar putea fi socotit trecînd prin mm.scaleni (m.scaleni)şi mm.intercostales interni, care, încrucişîndu-se la nivelul coloanei dorsolombare, - s-ar continua cu direcţia fibrelor m.psoas major (muşchiul psoas mare) de partea opusă.

- Al treilea lanţ muscular este alcătuit din mm.colli, m.anterolaterali ai toracelui şi abdomenului care, continuîndu-se în jos pînă la pubis, pot apropia basinul pe torace şi produc flexia coloanei vertebrale.

<u>Mişcarea de extensie</u> are drept urmare aplecarea înapoi a coloanei vertebrale ; amplitudinea extensiei este mai redusă decît flexia - raportul este de 1/3.

Discurile intervertebrale sînt turtite în partea posterioară şi se înalţă anterior ; ligamentul vertebral longitudinal anterior este întins, iar celelalte sînt relaxate.

Mişcarea de extensie este realizată de musculi dorsi, în special de m.erector spinae. Această masă musculară este considerată ca fiind formată din anumite lanţuri kinematice, în raport cu complexitatea mişcărilor, dupa cum urmează (fig.41) :

1. Lanţul toraco-lombo-gluteal este superficial şi alcă-

tuit din m.latissimus, din fascia toracolombară de partea opusă şi se continuă cu fasciculele superficiale ale m.gluteus maximus.

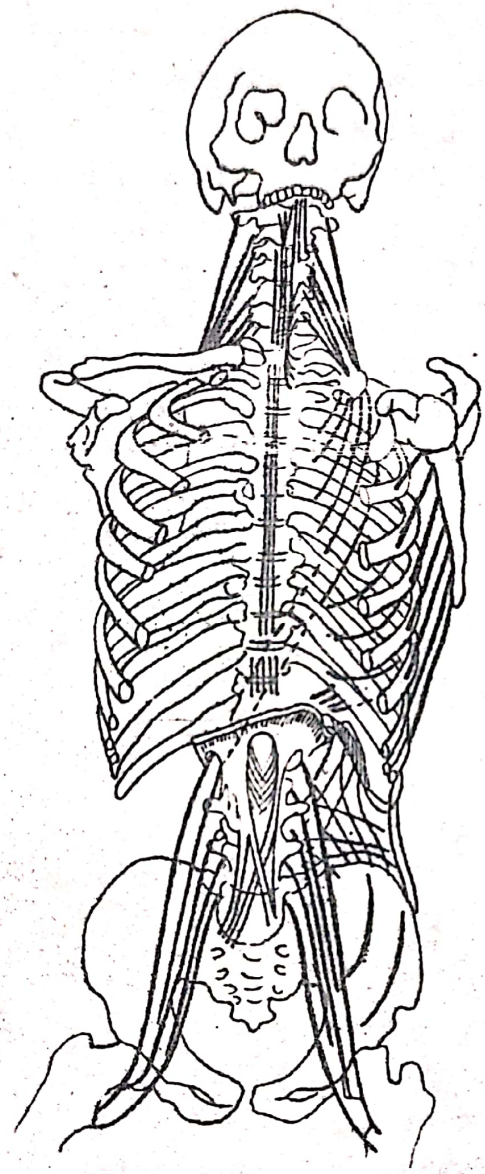

Fig. 40

Lanţuri kinematice anterioare

2. Lanţul toraco-lateral este mai profund, descris de Braus, alcătuit din m.splenius, continuat la inserţiile vertebrale (3-4 procese spinoase) cu m.semispinalis de partea opusă, cu mm.supracostale şi cu m.obliqus externus.

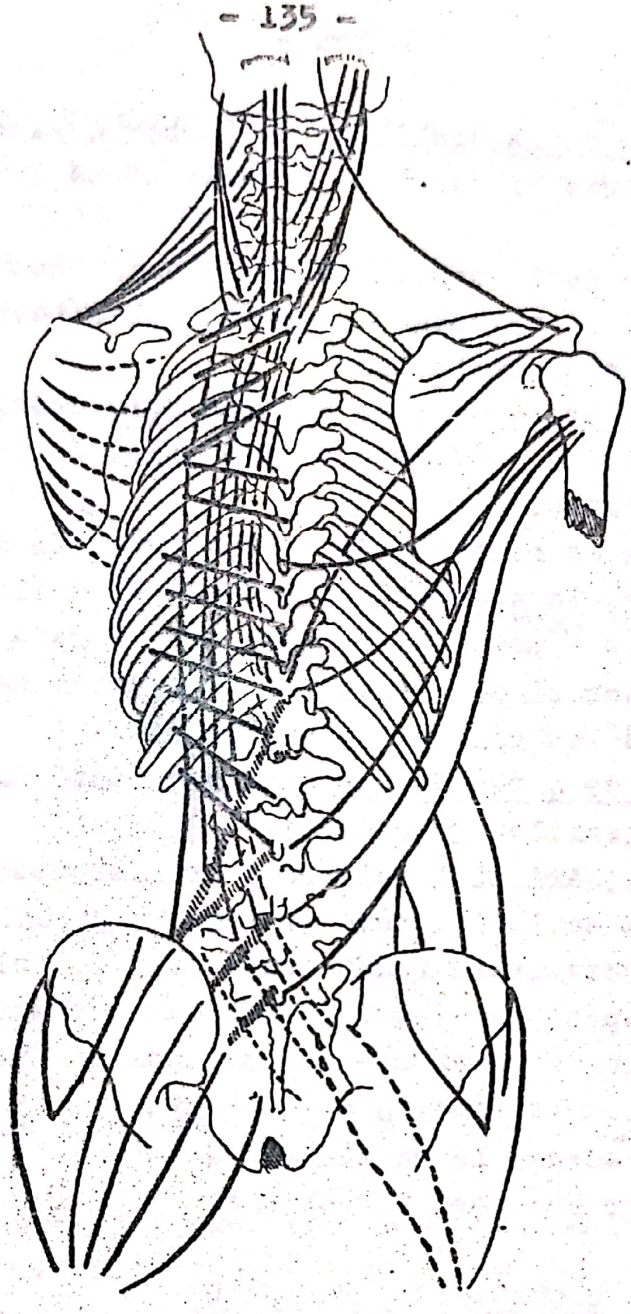

Fig. 41
Lanţuri kinematice posterioare

3. Lanţul profund alcătuit din m.splenius, m.serratus posterior şi superior şi mm. intercostales externi.

4. Lanţul profund format din m. serratus posterior inferior şi cu mm.intercostales interni.

Scanned with OKEN Scanner

Mişcările de lateralitate în partea dreaptă sau stîngă se fac prin turtirea discului de aceeaşi parte şi înălţarea sa în partea opusă.

Mişcările de lateralitate se datoresc tot jocului de contracţie tonică şi voluntară a muşchilor situaţi pe părţile laterale ale coloanei vertebrale.

Mişcările de rotaţie se execută spre dreapta sau spre stînga, în jurul unui ax vertical care trece prin centrul discurilor intervertebrale.

Mişcările de rotaţie sînt caracteristice speciei umane şi sînt asigurate, în special, de contracţia unilaterală a m. transversospinalis - prin fasciculele sale : rotatori, multifizi, semispinali, precum şi din lanţurile kinematice care pot duce faţa să privească lateral sau chiar îndărăt.

Mişcarea de circumducţie este rezultată din executarea alternativă a mişcărilor precedente.

Aceste mişcări sînt asigurate de m.erector spinae, în special de masa musculară comună şi muşchii glutei. Toţi aceşti muşchi capătă o dezvoltare foarte mare atît în volum cît şi în complexitatea dispoziţiei fasciculelor (ex.m.transversospinalis).

Cu ajutorul acestor muşchi, coloana în întregime, poate executa mişcări foarte fine, în toate planurile şi mişcările mici se sumează şi se adaugă la realizarea fineţei cît şi a amplitudinei deplasărilor coloanei vertebrale.

BIOMECANICA TORACELUI

Pentru ca toracele să-şi poată îndeplini, pe lîngă rolul de protecţie a organelor din interiorul său şi pe acela de mişcare, care face posibil actul respirator, el este alcătuit din elemente osoase, unite prin articulaţii şi elemente musculare care se prind pe stern şi pe coaste, reprezentînd elementul dinamic.

Mişcările coastelor, fie de ridicare, fie de coborîre, se însoţesc de mărirea sau micşorarea diametrelor toracelui şi deci de mărirea şi micşorarea cavităţii toracice. In timpul ridi-

cării şi coborîrii coastelor, acestea sînt însoţite şi de alte schimbări, graţie mecanismului de articulare. Astfel, mişcarea de ridicare este însoţită de :

- o proiecţie înainte a sternului care măreşte diametrul anteroposterior (fig.42);

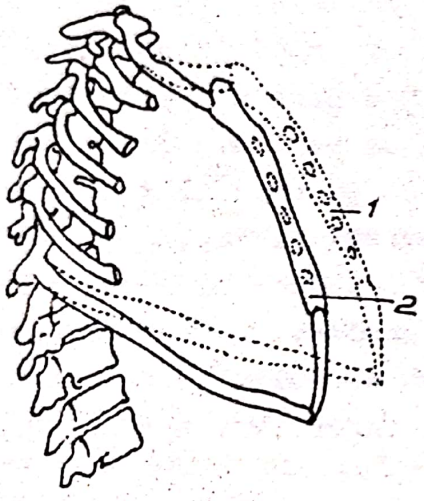

Fig. 42

1. Toracele în inspir
2. Toracele în expir

- o deplasare în afară a corpului coastei, mărind diametrul transversal ;

- o rotaţie în jurul unui ax, trecînd prin extremitatea anterioară şi posterioară a coastei, care face ca faţa medială să privească oarecum în jos, deplasare în toartă de găleată.

Dacă am vrea să demonstrăm mai pe înţeles mişcarea coastelor în timpul inspirului, împreunăm (după cum spune Braus) membrele superioare înaintea toracelui şi depărtăm în afară coatele, în aşa fel ca ele să formeze un cerc cu toracele. Astfel, toracele reprezintă coloana vertebrală, braţele şi antebraţele sînt coastele, iar mîinile reprezintă plastronul sternocondral.

Dacă socotim starea de repaus atunci cînd mîinile împreună sînt lăsate înaintea abdomenului, atunci vom observa că prin adu-

cerea lor la orizontal, ele se depărtează de torace, deci creşte diametrul anteroposterior.

Dacă ţinem mîinile împreunate la orizontal şi căutăm să ridicăm cotul în sus, constatăm că ele se îndepărtează în acelaşi timp lateral, demonstrînd creşterea diametrului transversal.

In timpul executării mişcărilor, extremităţile anterioare ale coastelor execută deplasarea cea mai mare. Aceasta explică de ce, atunci cînd privim o persoană respirînd, vom vedea că amplitudinea mişcărilor respiratorii este mică la spate, mai evidentă pe laturile toracelui şi foarte pronunţată înainte.

Muşchii care realizează acţiunea complexă de ridicare şi coborîre a coastelor, dat fiind efectul pe care îl au asupra respiraţiei - se împart în muşchi inspiratori şi expiratori :

- Muşchii inspiratori, deci cei care ridică coastele, sînt : diafragma, scalenul anterior, scalenul posterior, supracostalii, marele pectoral, micul pectoral, micul dinţat posterosuperior şi fasciculele superioare şi inferioare ale muşchiului dinţatul anterior.

- Muşchii expiratori, care coboară coastele sînt : marele drept abdominal, oblic extern, oblic intern, transversul abdomenului, micul dinţat posteroinferior şi fasciculele mijlocii ale muşchiului dinţat anterior.

Muşchii intercostali, în afară de rolul lor respirator, mai au şi un rol important în menţinerea tonicităţii peretelui toracic.

Prin starea de tensiune elastică alternativă a muşchilor intercostali interni şi externi, în inspir şi expir, ei îşi alternează rolul de a opune rezistenţă presiunii atmosferice în afară, cît şi aspiraţie pulmonare din interiorul toracelui. Deci, ei menţin tensiunea peretelui toracic în dreptul spaţiilor intercostale care, fără această acţiune, s-ar umfla sau deprima alternativ.

Intervenţia lor este înlesnită şi de faptul că fibrele lor se încrucişează în aşa fel încît realizează asocierea alternativă a unui strat muscular în contracţie activă cu celălalt strat în tensiune elastică pasivă, dispozitiv foarte propice per-

tru a îndepărta influenţa dăunătoare a presiunii atmosferice, a aspiraţiei pulmonare şi chiar a gravitaţiei, liberînd astfel mecanismul de respiraţie.

Trebuie să semnalăm rolul pe care îl au muşchii scaleni la imobilizarea toracelui în sens craniocaudal, situaţie care permite musculaturii inspiratorii să lărgească toracele în cele 3 dimensiuni.

DIAPHRAGMA

A.Anatomie generală

Generalităţi. Diafragma este un perete musculotendinos care desparte cavitatea toracică de cea abdominală.

Faţa superioară - convexă - formează baza cavităţii toracice, iar faţa sa inferioară, concavă, constituie plafonul cavităţii abdominale. (fig.43).

Forma sa boltită explică telescoparea abdomenului în cavitatea toracică la nivelul hipocondriilor, motiv pentru care, organele din etajul superior al abdomenului (ficat, stomac şi splină) pot să fie proiectate pe peretele toracic (regiunea toracoabdominală).

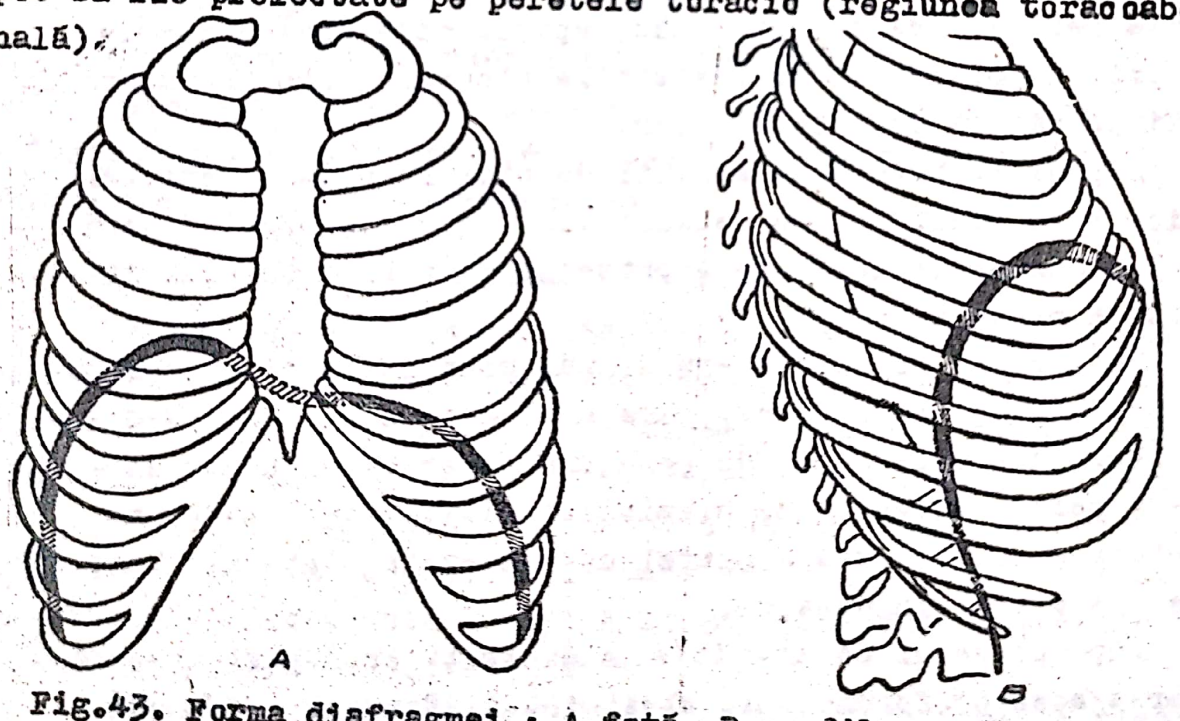

Fig.43. Forma diafragmei : A-faţă, B-profil

Date filo- şi ontogenetice. Diafragmul împarte cavitatea trunchiului (derivată din celomul embrionar) în 2 compartimente a căror separare este rezultatul unei evoluţii lungi şi complicate de la vertebratele inferioare pînă la mamifere.

In evoluţia filogenetică a diafragmului se constată apariţia sa tardivă la vertebrate şi incompletă la clasele inferioare ; diafragma nu este completă decît la păsări şi mamifere, specii la care ea este invadată de fibre musculare, devenind astfel muşchiul principal al respiraţiei.

In evoluţia ontogenetică a diafragmei se constată două procese principale : proveniența din mai mulţi muguri şi fuzionarea ulterioară a acestora, în diferite etape ale vieţii embrionare.

La embrion, între inimă şi ficat apare o masă conjunctivă embrionară care se orientează în sens transversal, numită septum transversum. Acesta tinde să izoleze etajul toracic aflat deasupra de viitoarea cavitate abdominală plasată dedesubt.

Mugurele transvers prezintă îndărăt o margine posterioară liberă , care tinde să facă separarea între torace şi abdomen.

In torace, cordul evoluează, alcătuind pe linia mediană cavitatea pericardică în jurul său, spaţiu care devine complet închis prin separarea sa de cavităţile pleurale care înconjură plămînii pe măsura dezvoltării lor.

Septul transvers nu se întinde pînă la planul parietal posterior ; în acest fel se delimitează, în partea posterioară, un canal pleuroperitoneal, de o parte şi de alta a tubului digestiv şi a mezoului său.

Pe părţile posterolaterale apar membranele pleuroperitoneale sau pilierii lui Uskow, care evoluează spre linia mediană.

Esofagul este legat de peretele anterior şi posterior printr-un mezou; dezvoltarea plămînilor ridică acest mezou pe faţa laterală şi realizează astfel un mezoesofag lateral, care este mai dezvoltat în dreapta.

După procesul de apariţie a diferiţilor muguri urmează fuzionarea acestor formaţiuni, alcătuind diafragmul. (fig.44).

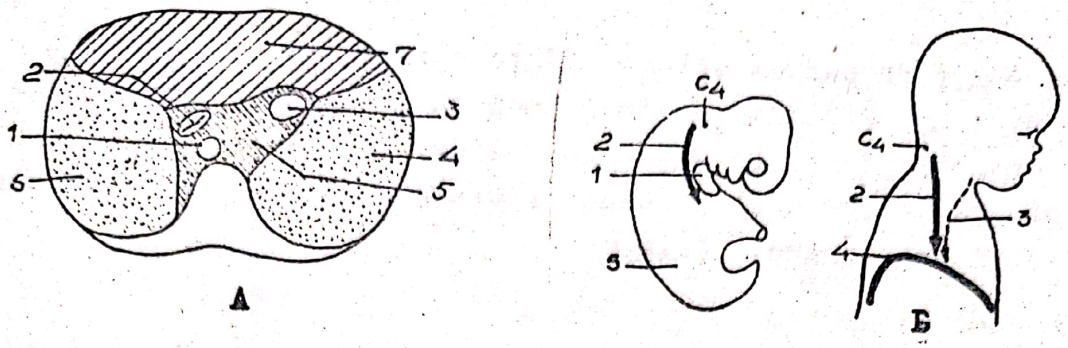

Fig. 44
Dezvoltarea embriologică şi coborîrea diafragmului

1. A. aorta
2. Esophagus
3. V.cava inferior
4. Pilier Uskow drept
5. Mesoesofag
6. Pilier Uskow stîng
7. Septum transversum

1. Cor
2. N.phrenicus
3. A.pericardiaco-phrenica
4. M.diaphragma

Pe linia mediană posterioară fuzionarea se face între membranele pleuroperitoneale - dreaptă şi stîngă cu mezoesofagul şi mezoul lateral drept.

In partea anterioară şi laterală fuzionarea se face între septul transvers şi membranele pleuroperitoneale.

Absenţa totală sau parţială a unui mugure sau lipsa lor de fuzionare lasă să persiste o comunicare pleuroperitoneală prin care se fac herniile diafragmatice.

B.Anatomie descriptivă

Planul de orientare a diafragmei este oblic de sus în jos şi dinainte înapoi. Cupola diafragmei nu este uniformă ; ea prezintă o depresiune centrală corespunzătoare inimii, care o împarte în două bolţi secundare, dreaptă(mai înaltă) şi stîngă.

Poziţia diafragmei diferă pe cadavru (apare mai ridicată) şi la omul viu, la care situaţia este variabilă în funcţie de sex, vîrstă, conformaţie toracică şi mai ales după mişcările respiratorii şi poziţia individului.

In dreapta, diafragma se ridică anterior pînă la nivelul

coastei a 4-a ; în partea stîngă atinge coasta 5-a. La cadavru limitele sînt mai ridicate cu înălţimea unei coaste, deci coasta a 3-a în dreapta şi coasta a 4-a în stînga.

Diafragma are două porţiuni : centrală (centrum tendineum) şi periferică (musculară); (fig.45)

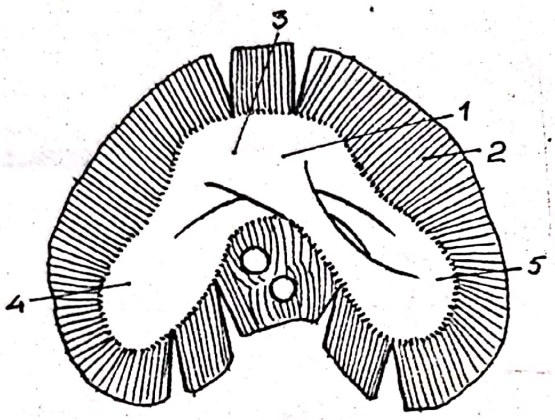

Fig. 45

1. Centrum tendineum
2. Pars muscularis
3. Foliola anterioară
4. Foliola dreaptă
5. Foliola stîngă

a) Centrum tendineum (centrul tendinos) este o puternică lamă fibroasă, comparată cu un trifoi, prezentînd 3 foliole:

- foliola anterioară, mijlocie ca situaţie, este mai largă transversal, însă redusă anteroposterior ; este cea mai mică în suprafaţă ;
- foliola dreaptă, cu axa mare dirijată oblic îndărăt şi spre dreapta, este cea mai mare şi prezintă orificiul de trecere pentru vena cavă inferioară şi nervul frenic drept ;
- foliola stîngă are marea axă dirijată oblic îndărăt şi spre stînga.

Structura centrului tendinos: se află o porţiune centrală densă situată între orificiul esofagian şi orificiul venei cave inferioare ; spre aceasta converg toate fibrele conjunctive constitutive , care alcătuiesc două fascicole cu o orientare mai netă:

- pe faţa toracică se află bandeleta semicirculară

superioară sau oblică, care porneşte de la partea posterioară a foliolei drepte, trece pe partea posterointernă a orificiului venei cave inferioare şi se termină pe foliola anterioară;

- pe faţa abdominală se găseşte bandeleta semicirculară inferioară sau arciformă; aceasta ia naştere la partea posterioară a feţii inferioare a foliolei drepte, se îndreaptă înainte, trece anteroextern faţă de orificiul venei cave inferioare, se arcuieşte îndărăt şi la stînga şi ajunge pe marginea internă şi faţa inferioară a foliolei stîngi. Cele două bandelete semicirculare - superioară şi inferioară - prind ca într-o chingă vena cavă inferioară (fig.45).

b) Componenta musculară formează partea periferică a diafragmei, avînd originea pe circumferinţa inferioară a toracelui de unde fibrele musculare converg spre centrul tendinos. Aceste fibre musculare pot fi grupate în trei porţiuni : lombară, costală şi sternală.

1. Pars lumbalis (porţiunea lombară) porneşte de pe vertebrele lombare prin stîlpii diafragmei cît şi de pe 2 perechi de arcade tendinoase, denumite ligamentele arcuate medial şi respectiv - lateral.

Stîlpii diafragmei sînt în număr de 2 (fig.46) :

- crus dextrum (stîlpul drept) este mai puternic, mai lung decît cel stîng şi porneşte de pe corpurile primelor 3 vertebre lombare şi de pe discurile intervertebrale corespunzătoare;

- crus sinistrum (stîlpul stîng) are originea numai pe primele două vertebre lombare şi discurile învecinate.

Marginile mediale, tendinoase, ale celor doi stîlpise întîlnesc înaintea coloanei vertebrale şi delimitează cu aceasta un orificiu osteofibros, denumit lig.arcuatum medianum (ligamentul arcuat median) pe unde trece aorta şi ductul toracic . La nivelul acestui ligament cei doi stîlpi schimbă fasciculele anastomotice.

Lig.arcuatum mediale (ligamamentul arcuat medial) mai este numit şi arcada muşchiului psoas; este un arc aponevrotic care trece ca o punte peste muşchiul respectiv. Se întinde de la corpul

celei de a doua vertebre lombare pînă la processus costarius al primei vertebre lombare.

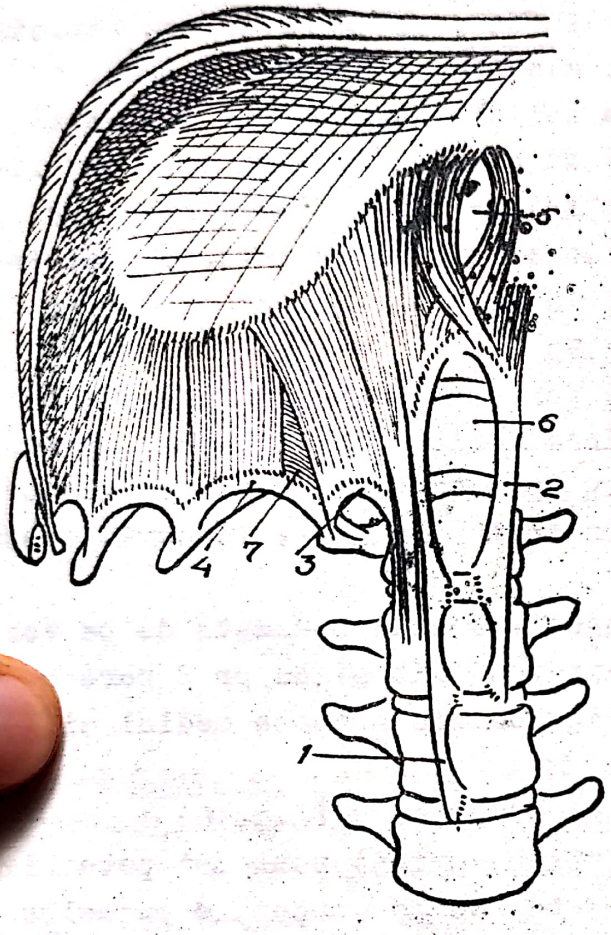

Fig. 46

1. Crus dextrum
2. Crus sinistrum
3. Lig.arcuatum mediale
4. Lig.arcuatum laterale
5. Hiatus esophageus
6. Hiatus aorticus
7. Trigon lombocostal

Lig.arcuatum laterale (ligamentul arcuat lateral) sau arcada mușchiului pătrat al lombelor este un arc aponevrotic care trece ca o punte peste acest mușchi; se întinde de la primul cessus costarius a primei vertebre lombare la marginea inferioară a ultimei coaste.

2. Pars costalis (porțiunea costală) își are originea pe fața medială și marginile superioare a ultimelor 6 coaste, de fiecare parte, prin digitații care se încrucișează cu cele ale mușchiului transvers al abdomenului (fig.47). Pe coastele 7, 8, 9 inserțiile sînt condrocostale; pe coastele 10, 11, 12 inserțiile sînt costale și pe arcadele intercostale, întinse între vîrfurile

coastelor.

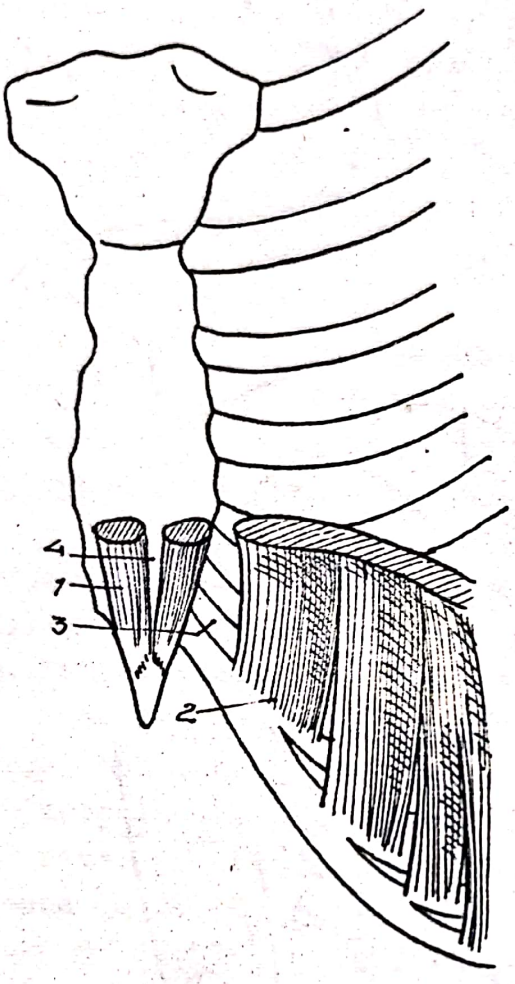

Fig. 47

1. Pars sternalis
2. Pars costalis
3. Trigonul sternocostal
4. Hiatusul retrosternal

3. Pars sternalis (porţiunea sternală) are originea prin două fascicule pe faţa posterioară a procesului xifoidian.

Hiatusurile şi orificiile diafragmei (fig.48)

Intre diferitele porţiuni musculare pot exista o serie de hiatusuri, reprezentînd puncte slabe ale diafragmei, prin care se pot face hernii ale organelor din abdomen spre torace.

Prin aceste spaţii se face comunicarea dintre ţesutul celular mediastinal cu cel extraperitoneal, creind posibilitatea propagării unor infecţii dinspre torace spre abdomen sau în sens

invers.

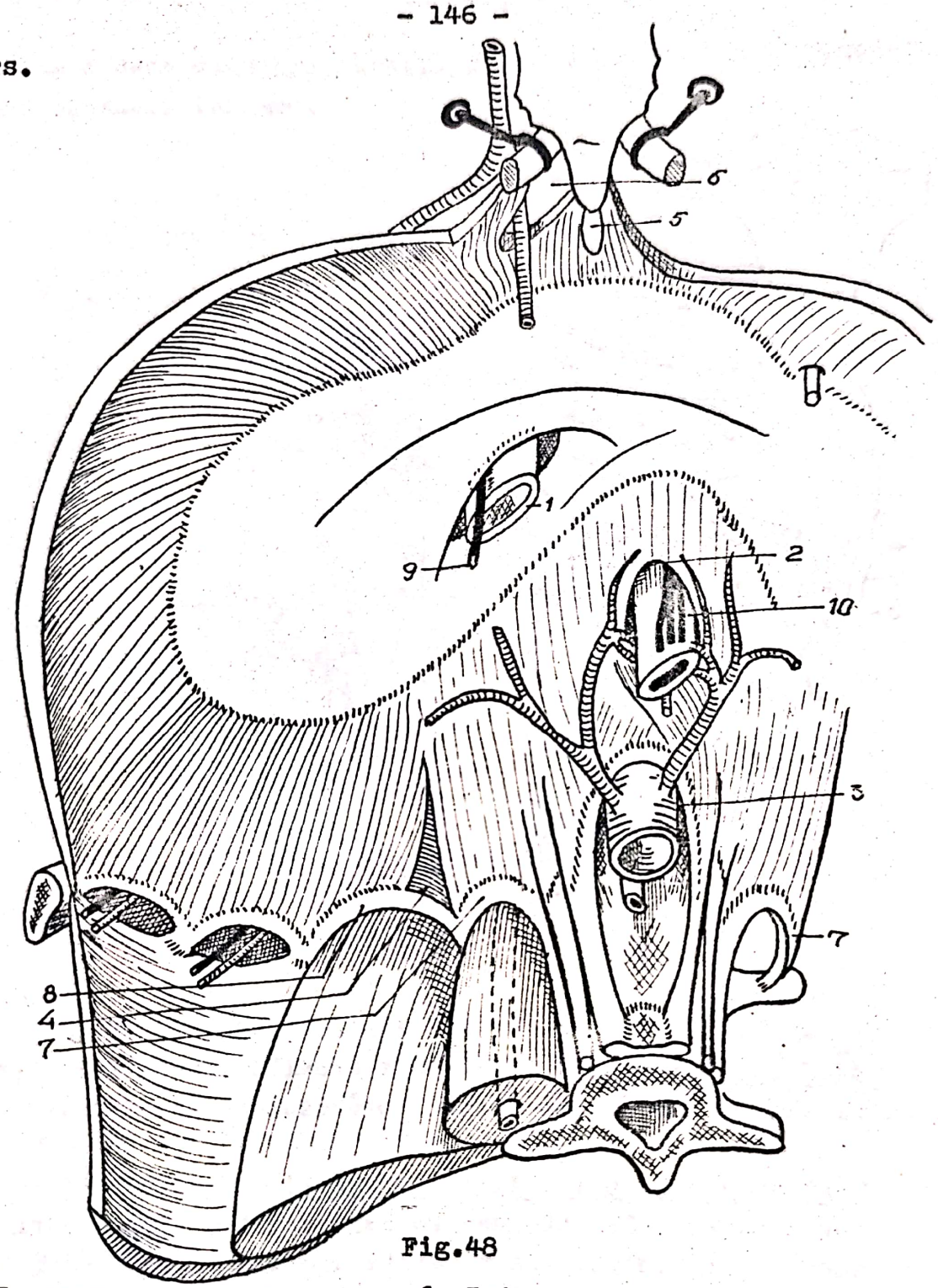

Fig.48

1. Foramen venae cavae
2. Hiatus esophageus
3. Hiatus aorticus
4. Trigon lombocostal
5. Hiatus retrosternal
6. Trigon costosternal
7. Lig.arcuatum mediale
8. Lig.arcuatum laterale
9. N.phrenicus dextrum
10. N.vagus sinistrum

Scanned with OKEN Scanner

Aceste hiatusuri sînt următoarele :

1. Trigonul lombocostal se formează, la nivelul celei de a 12-a coastă, între porţiunea lombară şi cea costală a diafragmei.

2. Trigonul costosternal este delimitat de porţiunea costală şi cea sternală ; acest spaţiu mai este numit şi fanta lui Larrey, prin care trece artera epigastrica superior, ram din artera thoracica interna.

3. Hiatusul retrosternal sau fanta mediană retrosternală este delimitat de cele două fascicule ale porţiunii sternale. Acest hiat este locul de comunicare între ţesutul celular mediastinal anterior cu cel extraperitoneal.

4. Hiatus aorticus (hiatul aortic) este aşezat postero-inferior faţă de precedentul, delimitat între coloana vertebrală şi cei doi stîlpi ai porţiunii lombare şi ligamentul arcuat median. Prin acest hiatus fibros trece aorta şi ductul toracic.

5. Hiatus esophageus (hiatusul esofagian) este situat mai sus, mai înainte şi puţin mai la stînga de hiatul aortei. Fibrele musculare ale stîlpului diafragmului se încrucişează la acest nivel şi delimitează acest hiatus, pe unde trece esofagul împreună cu cei doi nervi vagi.

6. Foramen venae cavae (orificiul venei cave inferioare) este aşezat în centrul tendinos, la unirea foliolei anterioare cu cea dreaptă. Prin el trece vena cavă inferioară, a cărei pereţi aderă la marginile orificiului ; prin acest orificiu mai trece şi nervul frenic drept.

In afară de aceste spaţii mari, printre fibrele diafragmei mai trec o serie de elemente vasculonervoase :

- nervii splanhnici mare şi mic trec prin grosimea stîlpilor diarragmei ;

- venele lombare ascendente trec spre torace pentru a deveni vena azigos şi respectiv hemiazigos, uneori cu trunchiul simpaticului, alteori cu nervii splanhnici.

Raporturi. Faţa superioară, convexă, răspunde următoarelor organe toracice : central, pericardul care aderă de foliola

anterioară; de o parte şi de cealaltă, pleurei şi bazei plămînilor. Pleura coboară adînc în şanţurile dintre peretele toracic şi diafragmă, formînd recesurile costodiafragmatice pleurale, în timp ce baza plămînului rămîne la o oarecare distanţă.

Faţa inferioară, concavă, este acoperită de peritoneu şi răspunde unor organe abdominale. Astfel, vine în raport cu faţa convexă a ficatului, fundul stomacului şi faţa laterală a splinei ; în partea posterioară este în raport cu rinichii şi glandele suprarenale.

Stîlpii diafragmei vin în raport înainte cu bursa omentală a peritoneului care îi separă de faţa posterioară a stomacului. Mai vin în raport cu duodenul, pancreasul şi cu importante vase şi nervi din abdomen.

Inervaţia este dată de nervii frenici şi ultimii 6-7 nervi intercostali. Atît nervul frenic drept cît şi cel stîng se împart în ramuri anterioare, laterale şi posterioare. Cunoaşterea dispoziţiei ramurilor, orientează traiectul incizilor (frenotomiilor) care se pot face pentru evitarea secţionării nervilor.

Acţiune. Diafragma, principalul muşchi inspirator, prin contracţia sa măreşte cele trei diametre ale toracelui : vertical, transversal şi anteroposterior. In timpul contracţiei, fibrele muşchiului iau în acelaşi timp punct fix pe coaste, coborînd centrul tendinos, şi punct fix pe centrul tendinos ridicînd coastele şi sternul.

Totodată, muşchiul contractat împinge viscerele abdominale în jos şi înainte, astfel că pereţii abdomenului se destind la fiecare inspiraţie.

In expiraţie, diafragma se relaxează şi urcă spre cavitatea toracică, iar viscerele îşi reiau poziţia iniţială. Prin această contracţie diafragma intervine în importante acte fiziologice ca : rîs, sughiţ, căscat şi creşte presa abdominală favorizînd micţiunea, defecaţia, voma şi expulzarea fătului din uter.

Diafragma reprezintă şi o barieră care împiedică organele abdominale să pătrundă în torace sub influenţa presiunii abdominale. Influenţează şi dinamica esofagiană,împiedecînd conţinutul gastric să se întoarcă în esofag în timpul inspiraţiei.

IV. ANGIOLOGIA

APARATUL CIRCULATOR

A. Anatomie generală

Generalităţi: Aparatul circulator este alcătuit din cor (inimă) şi dintr-un sistem de vase, de două categorii : - vase sanguine (artere, capilare şi vene) şi - vase limfatice şi organe limfatice.

Date filogenetice. Aparatul cardiovascular apare şi se complică treptat morfofuncţional, în seria vertebratelor, concomitent cu perfecţionarea metabolismului. El suferă cele mai mari transformări odată cu trecerea de la viaţa acvatică (cu respiraţie branhială) la cea aeriană (cu respiraţie pulmonară).

- Peştii au un cord tubular cu sînge venos, compartimentat - în lung - în 4 cavităţi succesive : sinusul venos, atrium, ventriculul şi bulbul arterial.

In sinusul venos se varsă venele care adună sîngele ce a servit nutriţiei din corp. Din bulbul arterial pornesc vasele branhiale care se capilarizează la nivelul branhiilor, unde se arterializează prin încărcare de oxigen. Acest sînge trece în aortă dorsală şi se distribuie în corp unde se capilarizează din nou.

Reese deci, că la peşti, circulaţia sanguină venoasă este separată de cea arterială, cordul dezvoltîndu-se prin muscularizarea mezenchimului unui vas ventral, care corespunde venei subintestinala de la nevertebrate.

- La amfibii şi reptile cordul conţine sînge amestecat ar-

teriovenos, întrucît primele au un ventricul unic, iar celelalte un ventricul incomplet septat, compartimentele sale, comunicînd prin foramen interventricular (Panizza).

- La păsări şi mamifere cordul cuprinde, de fiecare parte a sa, cîte un atriu şi un ventricul complet separate, în care , fiecare jumătate — atrioventriculară - conţine ult sînge : cordul drept venos şi cel stîng arterial.

Astfel, la vertebratele homeoterme se izolează şi se separă din nou circulaţia venoasă de cea arterială.

Date ontogenetice.

I. Dezvoltarea reţelei vasculosanguine extraembrionare

Are loc în materialul mezoblastic care înconjoară vezicula ombilicală. Celulele mezoblastice din jurul splanhnopleurei se diferenţiază sub formă de îngrămădiri celulare, numite insulele lui Wolff şi Pander (fig.49).

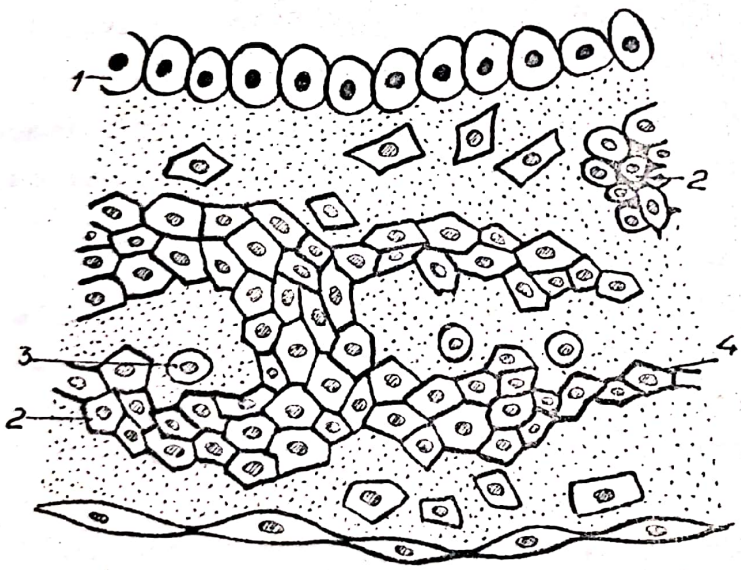

Fig. 49

1. Entoblast
2. Insulă Wolff-Pander
3. Hemogonie
4. Endoteliu vascular

Celulele care ocupă periferia acestor insule se turtesc şi devin endoteliforme ; ele constituie pereţii vaselor sanguine.

Celulele care se găsesc în centrul insulelor dau naştere la hemogonii; ele reprezintă originea primelor elemente sanguine embrionare. Aceste celule suşe = hemocitoblaste sînt la originea

celor trei linii sanguine, însă vor da naştere, în acest stadiu, numai la seria roşie, - la celulele nucleate, denumite megaloblaste.

II. Dezvoltarea dispozitivului circulator intraembrionar

Generalităţi. Aparatul circulator suferă numeroase remanieri în cursul dezvoltării sale ontogenetice. Se pot distinge trei stadii ereditare, în funcţie de circulaţia sîngelui :

1. Stadiul vitelin cînd embrionul trăieşte din rezervele sale ; acest stadiu durează de la a treia săptămînă pînă la începutul lunii a doua. In această perioadă apar capilarele veziculei ombilicale care constituie o reţea plexiformă ce este drenată în venele vitelino.

2. Stadiul placentar este perioada cînd se dezvoltă un organ intermediar între organismul matern şi cel fetal. Acest stadiu durează de la finele lunii a I-a pînă la naştere, circulaţia fiind asigurată de vasele ombilicale. Ea îndeplineşte în acelaşi timp oxigenarea,nutriţia şi epuraţia.

Circulaţia embrionară este caracterizată - în această perioadă - printr-o răspîndire privilegiată la nivelul ficatului, creerului şi mezonefrosului.

3. Stadiul neonatal cînd organismul asigură supravieţuirea într-un mod autonom.

Formarea tuburilor endocardice. Se caracterizează prin dezvoltarea lor în regiunea cervicală a embrionului.

Tuburile endocardice apar la sfîrşitul celei de a treia săptămîni de viaţă uterină la nivelul regiunii cervicale, sub forma unor aglomerări de elemente numite celulele cardiace.Acestea se vor dispune ca două îngrămădiri alungite, numite plăcile cardiace (fig.5o).

Materialul plăcilor cardiace proliferează dînd naştere unor cordoane celulare pline dispuse craniocaudal, numite cordoanele cardiace.

Celulele cordoanelor cardiace se transformă în elemente endoteliforme alcătuind tuburile endocardice.

Scanned with OKEN Scanner

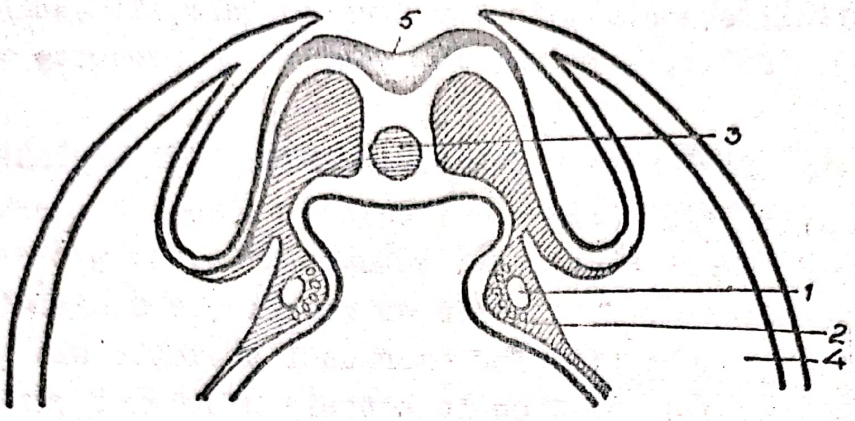

Fig. 50

1. Tub endocardic
2. Celule miocardo-endocardice
3. Coarda dorsală
4. Celomul
5. Şanţul neural

In masa mezenchimală din jurul tuburilor cardiace se formează o cavitate de clivaj, numită cavitatea parietală, ce este o simplă dependenţă a celomului; ulterior va deveni cavitate pericardică.

Formarea tubului cardiac unic. (fig.51). In acest stadiu inima are formă tubulară, polarizată, cu două extremităţi funcţionale ; circulaţia este vitelina şi placentară.

Apariţia tubului cardiac unic este urmarea mişcării de îndoire a embrionului în sens transversal, cînd devine cilindric. Această transformare deplasează tuburile endocardice spre linia mediană, pînă cînd ajung în contact intim. Pereţii lor mediani se sudează ; alipirea tuburilor endocardice se face craniocaudal, rezultînd un singur organ median = tubul cardiac unic. Acesta va da naştere la endocard, în jurul căruia mezoblastul din splanhnopleură edifică miocardul şi epicardul. In acest mod se poate înţelege de ce tubul cardiac,impar şi median, începe să bată din a 23-a zi (52).

Concomitent cu formarea tubului cardiac unic, cele două cavităţi parietale se apropie una de alta ; între ele se formează un perete mediosagital, numit mezenterul ventral, în care se dez-

voltă tubul cardiac unic. Mezenterul ventral este astfel împărţit într-un mezocard dorsal, care leagă tubul cardiac unic de intestinul primitiv şi un mezocard ventral, care dispare repede cu formarea cavităţii pericardice unice (fig.52).

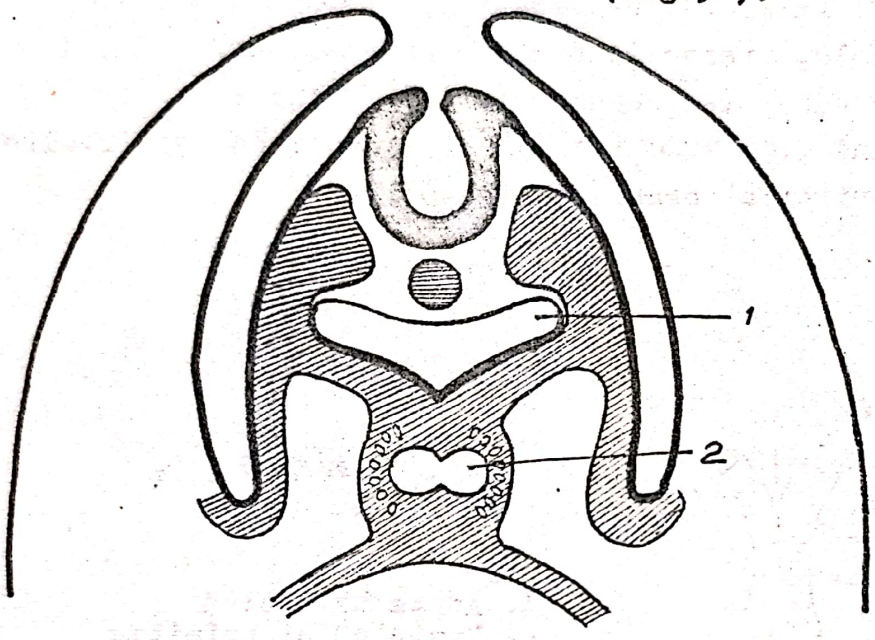

Fig.51

1. Intestinul primitiv.
2. Tuburile endocardice în curs de fuzionare.

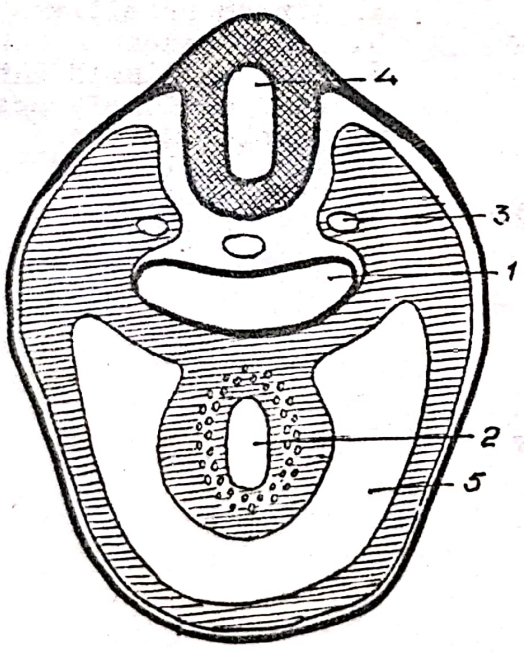

Fig.52

1. Intestinul primitiv
2. Tubul cardiac unic
3. Schiţa aortei dorsale
4. Tubul neural
5. Cavitatea pericardică

Scanned with OKEN Scanner

La început, tubul cardiac unic este rectiliniu și prezintă două capete :

- unul caudal, numit sinusul venos este sprijinit pe septul transvers. El primește, de fiecare parte a sa, venele viteline și ombilicale, precum și venele cardinale craniale și caudale, unite în conductele venoase ale lui Cuvier ;

- altul cranial, care devine bulbul arterial ce își trimite ramurile sale în teritoriul branhial (fig.53).

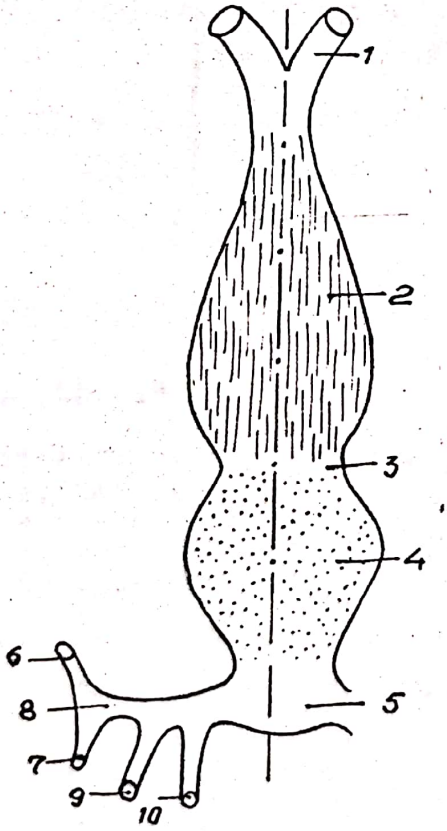

Fig.53

1. Aorta primitivă
2. Ventriculul primitiv
3. Canalul atrioventricular
4. Atrium primitiv
5. Sinus venos
6. Vena cardinală anterioară
7. Vena cardinală posterioară
8. Canalul Cuvier
9. Vena ombilicală
10. Vena vitelină

Scanned with OKEN Scanner

Tubul cardiac unic îşi schimbă aspectul ; calibrul său devine neregulat, datorită a trei gîtuituri incomplete, care îl împart în patru compartimente comunicante, plasate, în direcţia circulaţiei sîngelui, în următoarea succesiune : sinusul venos, strîmtoarea sinoatrială, atriul comun, strîmtoarea atrioventriculară (canalul atrial), ventriculul comun, strîmtoarea ventriculo-bulbară a lui Haller şi bulbul arterial (fig.54).

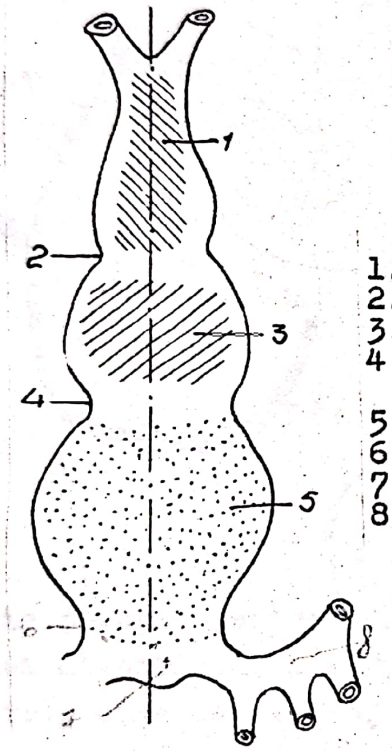

Fig.54

1. Bulbul arterial
2. Strîmtoarea ventriculo-bulbară
3. Ventriculul comun
4. Strîmtoare atrioventriculară (canal atrial)
5. Atriul comun
6. Strîmtoarea sinoatrială
7. Sinus venos
8. Canal reuniens - Cuvier

Dezvoltarea definitivă a cordului se caracterizează prin apariţia proceselor de plicaturare şi de torsionare ale tubului cardiac unic.

Modificările exterioare

Tubul cardiac unic, cu cele patru compartimente ale sale, creşte foarte repede însă inegal, datorită aportului sanguin mărit,

adus de circulaţia placentară. El are cele două extremităţi fixate la nivelul pericardului, astfel că procesul de creştere produce o plicaturare şi o torsionare, în aşa fel încît extremitatea sa caudală (poarta venoasă) se apropie de extremitatea sa cefalică (poarta arterială)(fig.55).

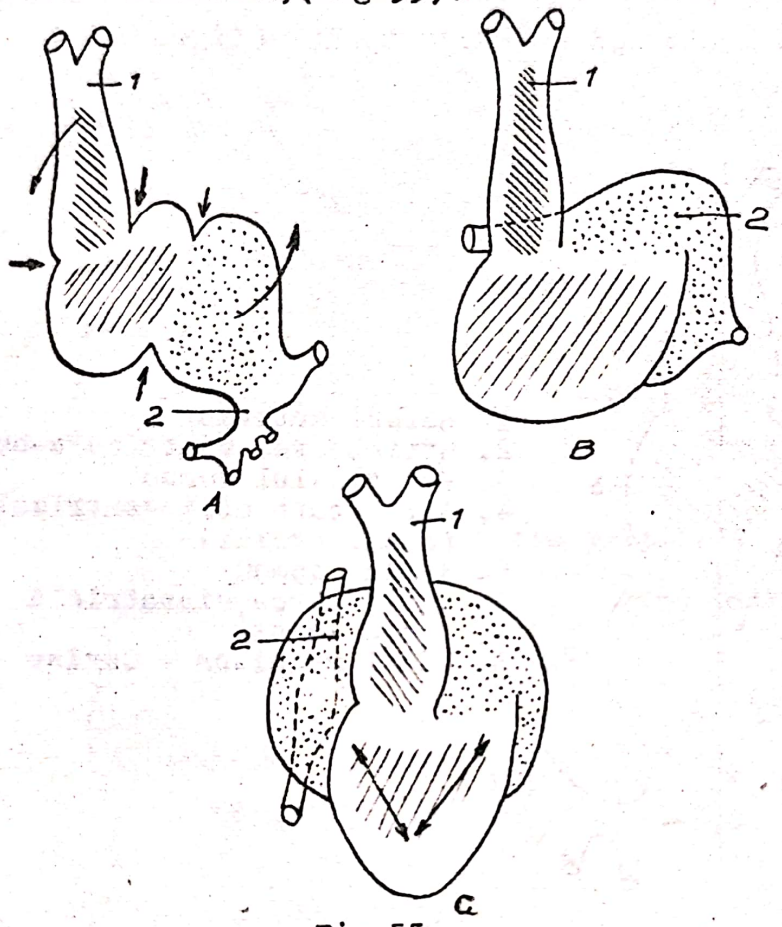

Fig.55
Torsiunea tubului cardiac
1. Poarta arterială
2. Poarta venoasă

Totodată polul venos se deplasează craniodorsal ; mai întîi spre dreapta şi apoi la stînga. Polul arterial, situat iniţial cranioventral şi la dreapta se deplasează spre stînga.

Sub efectul tracţiunii pe care o suferă,mezocardul dorsal se destramă şi apare în spatele inimii, un loc de trecere, numit

sinus transversus (Theile), pe unde se poate pătrunde din partea dreaptă în partea stîngă a cavităţii pericardice.

Atriul comun este silit să se dezvolte în spaţiul îngust aflat între bulbul arterial, situat ventral şi esofagul primitiv, plasat dorsal. El se strangulează şi formează două pungi - viitoarele atrii (fig.56).

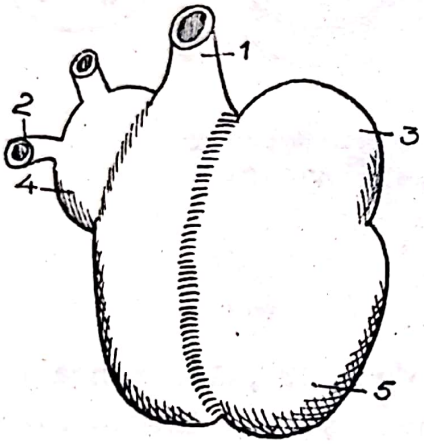

Fig. 56

1. Poarta arterială
2. Poarta venoasă
3. Atrium sinistrum
4. Atrium dextrum
5. Ventriculus

Din pereţii ventrali ai celor două pungi atriale, iau naştere doi diverticuli = auricula dextra et sinistra (urechiuşele atriilor), care vor înconjura feţele laterale ale bulbului arterial.

Sinusul venos, care s-a deplasat odată cu atriul primitiv va deveni o anexă a pungii drepte a atriului primitiv, antrenînd odată cu el şi marile trunchiuri venoase.

Modificările interioare

Se caracterizează prin compartimentarea cavităţilor tubului cardiac.

1. Impărţirea atriului primitiv. La nivelul canalului atrial, apare cîte un mugure al endocardului pe partea anterioară şi posterioară. Aceştia se apropie unul de altul, se fuzionează şi

alcătuiesc septum intermedium. Acesta împarte canalul atrial în două orificii secundare, orificiile atrioventriculare (drept = tricuspid, stîng = bicuspid sau mitral) (fig.57).

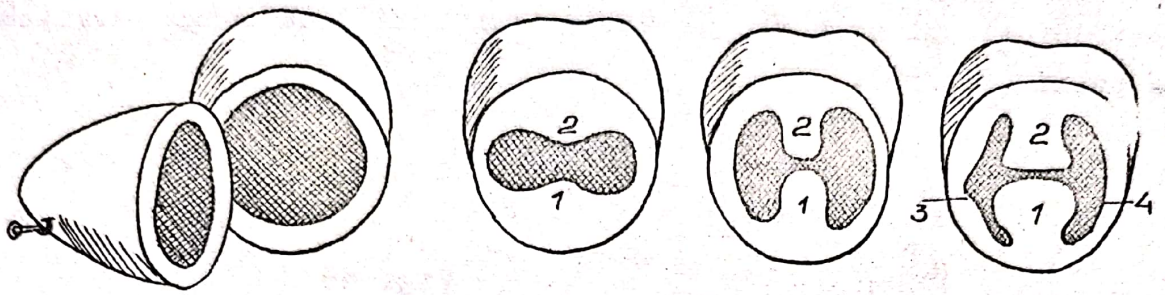

Fig.57

1. Septum intermedium - mugurele posterior
2. Septum intermedium - mugurele anterior
3. Orificiul tricuspid
4. Orificiul bicuspid

Pe faţa exterioară a atriului primitiv, la stînga locului de vărsare a sinusului venos, se formează şanţul interatrial. Pe faţa interioară a atriului, corespunzător şanţului interatrial, apare o creastă în formă de semilună, denumită septum primum (Born) (fig.58). Acesta ia naştere din partea superioară şi posterioară a atriului primitiv şi creşte progresiv înainte şi în jos, avînd tendinţa de a se uni cu septum intermedium.

Inainte de a avea loc această fuzionare, între atriul drept şi cel stîng există o comunicare, utilă circulaţiei fetale, denumită ostium primum. Această comunicare se va închide treptat dar, înainte de aceasta, apare un alt orificiu în partea posterosuperioară a septului prim, orificiul denumit ostium secundum (gaura lui Botal). In acest fel se menţine comunicarea între cele două atrii (fig.58).

In această perioadă îşi face apariţia un alt sept, tot sagital, la dreapta septului precedent, numit septum secundum . Acesta se dezvoltă paralel cu septum prim, la dreapta acestuia. (fig.58). Treptat septum secundum va acoperi ostium secundum, însă acolarea celor două septuri (primul şi secundul) este completă la

baza septurilor însă marginilor libere sînt divergente, limitînd astfel un spaţiu, numit canalul lui Botal. Acesta va menţine comunicarea între cele două atrii pînă la naştere, din cauza presiunii crescute a sîngelui din atriul drept faţă de cel stîng.

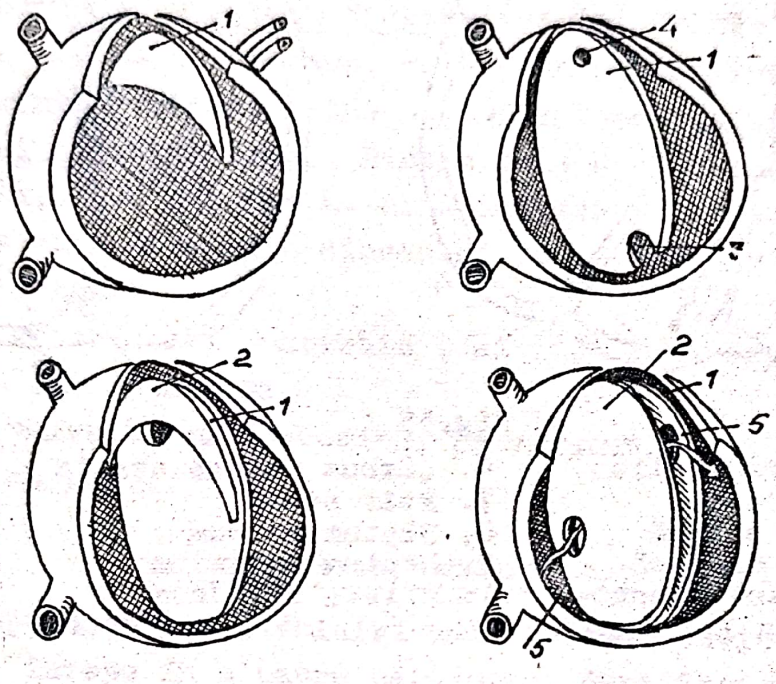

Fig. 58
1. Septum primum
2. Septum secundum
3. Ostium primum
4. Ostium secundum
5. Canalul Botal

După naştere, acest canal se va închide prin apropierea şi sudarea completă a celor două septuri. Marginile lor rămîn independente : marginea liberă a septului prim determină falx septi sau pliul semilunar (arcuat) a lui Parchappe ; marginea liberă a septului secund va forma, în atriul drept, un relief concav în jos şi îndărăt = limbus fossae ovalis (inelul lui Vieussens). El limitează o zonă rotunjită = fossa ovalis, a cărei parte escavată este formată de septum prim.

Formarea definitivă a atriului drept se face prin absorb-

ţia sinusului venos, încorporat la acest nivel. (fig.59).

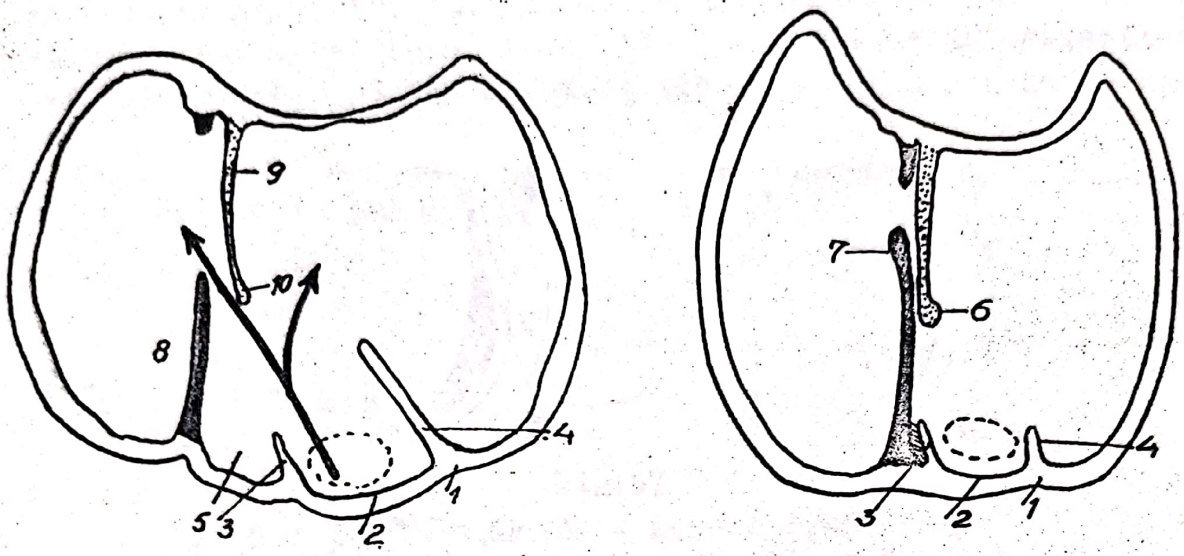

Fig.59

1. Sulcus terminalis
2. Sinusul venos
3. Valva sa stîngă
4. Valva sa dreaptă
5. Spaţiul interseptovalvular a lui Rose
6. Limbus fossae ovalis
7. Falx septi
8. Septum primum
9. Septum secundum
10. Crista dividens

La exterior, limita între atriul primitiv şi sinusul venos este dată de un şanţ vertical, arciform, cu concavitatea la stînga, situată la dreapta venelor cave = sulcus terminalis (His) care va persista şi la adult.

La interior, sinusul venos este prevăzut la vărsarea lui cu un sistem bivalvular. Din cauza absorbţiei porţiunii mediane a sinusului venos, aceste valvule se îndepărtează.

Valvula stîngă este aproape de septum primum, paralelă cu acesta, delimitează cu el un spaţiu îngust = spaţiul interseptovalvular a lui Rose. Valvula internă este mai puţin dezvoltată, ea se atrofiază rapid şi se sudează la septum primum.

Valvula dreaptă este mai dezvoltată, falciformă şi are locul de implantare la nivelul sulcului terminal. Ea are rolul de a orienta fluxul sanguin care vine din sinusul venos în atriul drept şi stîng. Acest flux sanguin este împărţit în două curente de o ridicătură a septului secund = crista dividens ; curentul stîng

ajunge în atriul stîng prin gaura lui Botal, iar curehtul drept al fluxului sanguin umple atriul drept.

Cele două valve sînt unite una de alta deasupra sinusului venos la nivelul unei ridicături de pe peretele posterior al atriului drept = septum spurium (septul fals).

În partea inferioară, cele două valve sînt de asemeni reunite printr-o creastă, care se implantează pe peretele postero-inferior al atriului drept. Dintre cele două creste, numai prima va persista, însă atrofiată, dînd naştere la crista terminalis.

Valvula dreaptă a sinusului venos coronar se împarte în două componente :

- valvula lui Eustachio , situată la dreapta orificiului venei cave inferioare şi
- valvula lui Thebesius, pe versantul antero-extern al sinusului coronar.

Împărţirea ventriculului primitiv (fig.60)

Separarea ventriculului unic în două cavităţi dreaptă şi stîngă, începe în a patra săptămînă, după împărţirea atriului primitiv. Septarea ventriculului primitiv se face prin apariţia unui sept sagital = septum inferius, care creşte de jos în sus şi înainte spre septum intermedium. El se sudează :

- dindărăt înainte pe peretele anterior al ventriculului;
- de jos în sus, pe partea stîngă a septumului intermedium pe pars membranacea.

Septul interventricular trebuie să fie completat în sus şi îndărăt, acolo unde lipseşte. Completarea este efectuată de elemente cu origini diferite : pe de o parte din septum bulbi şi din septum intermedium, prin pars membranacea, care trimite o prelungire anterioară. Toate aceste formaţiuni se apropie şi închid comunicarea interventriculara.

Împărţirea bulbului arterial (fig.61)

Se face odată cu împărţirea ventriculului primitiv - în săptămîna a patra.

Bulbul arterial, la început unic, este împărţit în două

compartimente distincte, viitoarele artere pulmonară şi aortă, de către septum bulbi (aortico-pulmonar).

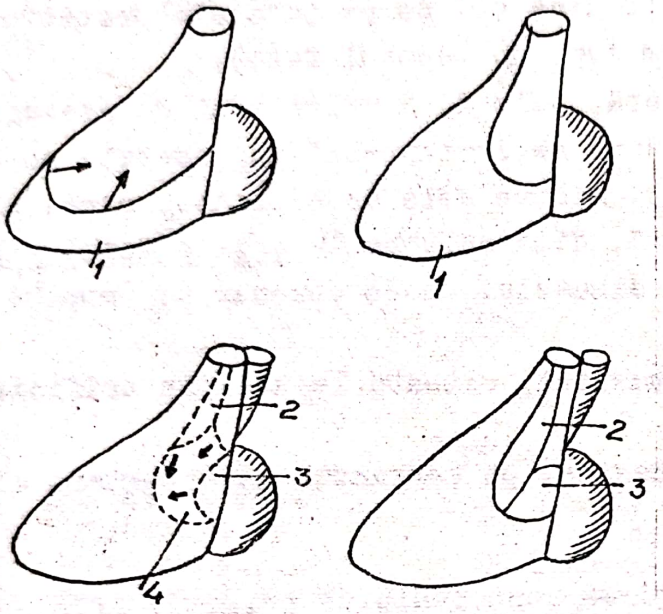

Fig.60

1. Septum inferius
2. Septum bulbi
3. Septum intermedium
4. Comunicare interventriculară

Acest sept se dezvoltă din două burelete drept şi stîng, care pornesc de pe pereţii bulbului arterial în axul său longitudinal, însă are un traiect elicoidal. In partea inferioară septum bulbi priveşte cu o faţă - ventral şi alta - dorsal ; în partea superioară o faţă este dreaptă şi alta este stîngă.

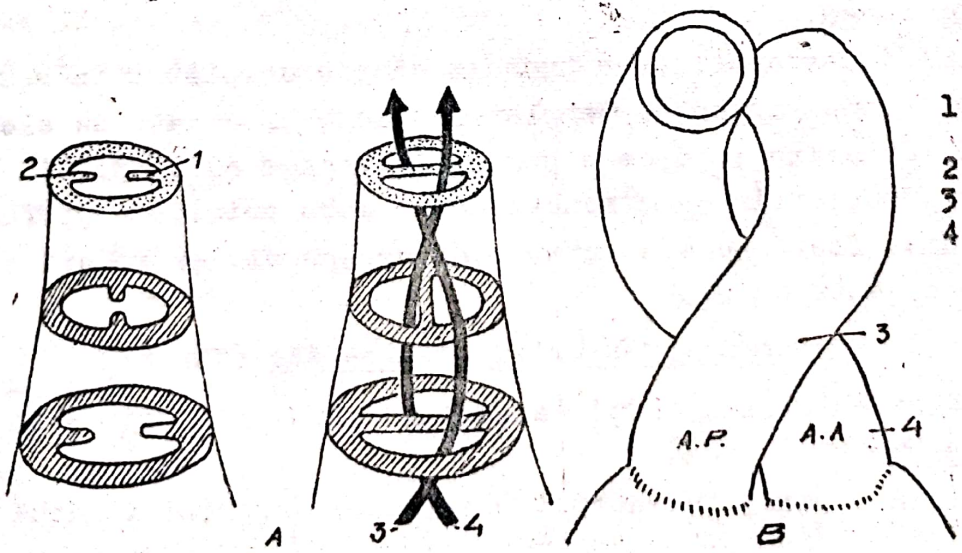

Fig.61

1.Septum bulbi-bureletul stg.
2.Bureletul dr.
3.A.pulmonalis
4.A.aorta

Răsucirea septului aorticopulmonar are drept urmare împărţirea bulbului arterial în artera pulmonară (situată inferior - ventral, iar superior - la stînga) şi în artera aortă (plasată inferior - dorsal, iar superior - la dreapta arterei pulmonare).

Împărţirea valvelor bulbului arterial (fig.62

Valvulele bulbului arterial sînt orientate : una - ventral alta - dorsal şi două - laterale.

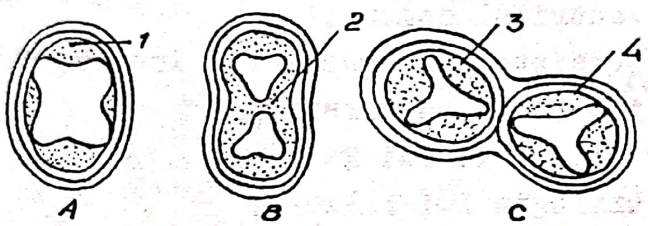

Fig.62
1 - Bulb arterial
2 - Septum bulbi
3 - Ostium aortae
4 - ostium trunci pulmonales

Septum bulbi le împarte trecînd prin mijlocul valvulelor laterale, în aşa fel că valvulele arterei pulmonare vor fi orientate - una anterioară şi două posterolaterale, iar valvulele aortei sînt - una posterioară şi două anterolaterale.

Toate aceste modificări, descrise mai sus, au drept urmare compartimentarea completă a tuturor componentelor tubului cardiac (atriul, ventriculul şi bulbul arterial) într-o jumătate dreaptă venoasă şi o jumătate stîngă arterializată.

Malformaţiile cardiace reprezintă accidente în dezvoltarea embriologică a tubului cardiac. După locul şi momentul cînd acestea

apar, ele pot să fie clasificate :

- Anomaliile canalului atrioventricular :
  - persistenţa unui canal atrioventricular comun;
  - atrezia tricuspidiană şi
  - absenţa de închidere a ostiumului prim.
- Anomaliile de septare atrială :
  - persistenţa ostiumului secundum;
  - atrium comun şi
  - închiderea prematură a ostiumului secund.
- Anomaliile septului interventricular :
  - ventricul comun şi
  - persistenţa comunicării interventriculare.
- Anomaliile bulbului arterial :
  - tetralogia lui Fallot ;
  - trilogia lui Fallot ;
  - persistenţa unui trunchi arterial comun şi
  - transpoziţia marilor vase.
- Anomaliile valvulelor semilunare pulmonare şi aortice.
- Anomaliile de poziţie ale cordului:
  - ectopia cardiacă şi
  - dextrocardia.

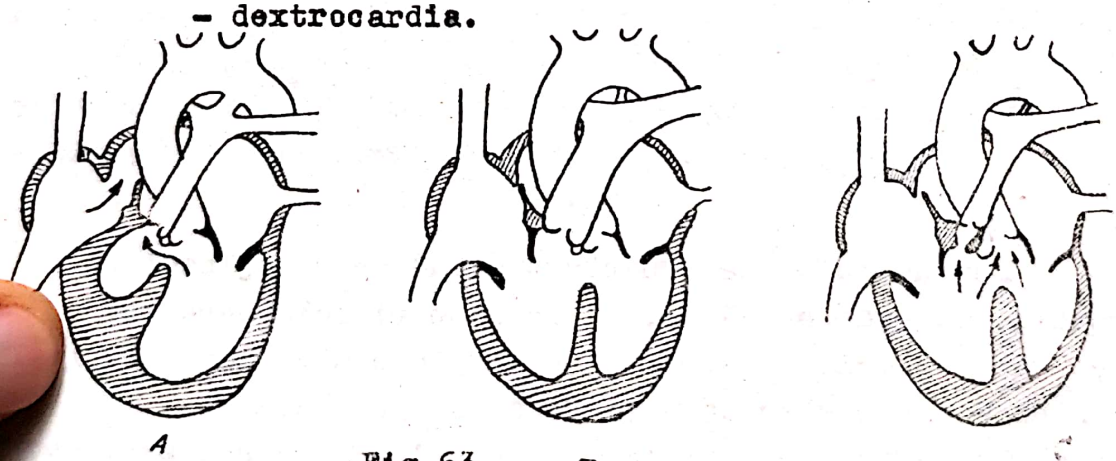

Fig.63

A - Agenezia tricuspidiană
B - Comunicarea interventriculară înaltă prin pars membranacea
C - Tetrada Fallot
-stenoza pulmonară
-aorta calare pe sept
-comunicare interventriculară înaltă
-hipertrofia ventriculului drept

Dezvoltarea sistemului vascular sanguin

Sistemul vascular sanguin, se dezvoltă concomitent cu cordul ; se descriu trei reţele vasculare (fig.64) : intraembrionară, vitelină şi placentară.

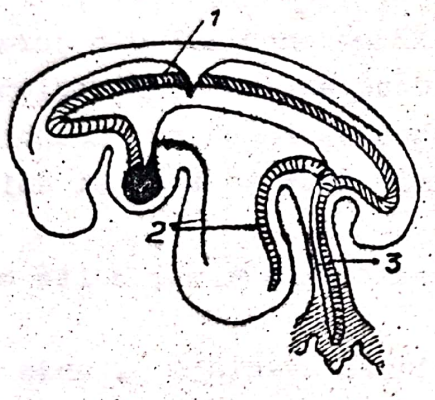

Fig. 64

1. Circulaţia intraembrionară
2. Circulaţia vitelină
3. Circulaţia placentară

Dispoziţia iniţială a arborelui vascular

1. Reţeaua intraembrionară. Arborele arterial iniţial, se caracterizează prin :

- Apariţia aortelor ascendente şi descendente, unite -în regiunea cefalică a embrionului - prin arcurile aortice.

- Aortele dorsale, se întind din regiunea cranială la regiunea caudală. Ele dau naştere la arterele segmentare, perechi, care corespund somitelor. Aceste artere segmentare sînt, la rîndul lor, de două feluri : - dorsale care vascularizează iniţial tubul neural şi - ventrale care înconjură intestinul primitiv. Anumite artere ventrale fac legătura cu reţeaua extraembrionară (arterele omfalomezenterice se continuă cu arterele viteline, pe cînd arterele alantoidiene sau ombilicale alimentează reţeaua placentară).

Scanned with OKEN Scanner

- Venele reţelei intraembrionare alcătuiesc trei sisteme: venele cardinale (anterioare şi posterioare), venele subcardinale şi venele supracardinale.

2. Reţeaua vitelină se dezvoltă la suprafaţa veziculei ombilicale, mai ales în 1/2 caudală. Este reprezentată de 4 vase: două artere viteline care fac joncţiunea cu arterele omfalomezenterice din reţeaua intraembrionară şi două vene viteline care pătrund în embrion, prin partea sa ventrală, şi merg să se verse în sinusul venos.

3. Reţeaua placentară apare în mezenchimul din jurul alantoidei şi cuprinde tot patru vase : două artere alantoidiene sau ombilicale şi două vene ombilicale care se varsă în sinusul venos. Aceste două vene confluiază de timpuriu într-un trunchi unic la nivelul cordonului ombilical.

Sistemul vascular, astfel format suferă mai multe modificări :

- Complexe şi etajate în regiunea cranială , unde evoluiază arcurile aortice ;

- Fundamentale în partea mijlocie, unde apare sudura celor două aorte dorsale într-una singură.

- Minime în regiunea caudală.

Evoluţia sistemului arterial în regiunea cranială

Sistemul arterial, în această regiune, se caracterizează prin apariţia aortelor ascendente, aortelor descendente, unirea lor prin arcurile aortice şi evoluţia acestora.

Teoretic, se formează 6 perechi de arcuri aortice, care fac legătura dintre aortele ventrale şi cele dorsale (fig.65).

In fapt, a cincea pereche de arcuri aortice nu constituie decît o dedublare tranzitorie a celei de a IV-a pereche.

Arcurile aortice apar şi evoluează succesiv, după cum urmează :

- Primul arc este constituit de încurbarea aortei ventrale în aortă dorsală primitivă. El este cuprins în arcul branhial mandibular (primul arc) şi va participa la constituţia arterei maxilare interne.

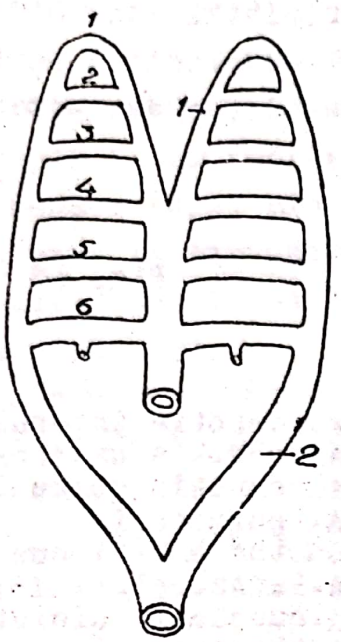

Fig. 65
Arcurile aortice

1. Aorta ventrală
2. Aorta dorsală primitivă

-Al doilea arc aortic apare în a patra săptămînă. Traversează ţesuturile celui de al doilea arc branhial şi va da naştere arterei casei timpanului şi arterei hioidiene.

- Al treilea arc aortic apare la sfîrşitul celei de a 4-a săptămînă. El va forma partea proximală a arterei carotide interne (fig.66). Arterele carotide interne, scurte prelungiri cefalice, ale aortelor dorsale primitive, sînt strîns asociate de la început cu dezvoltarea creerului. Ele se ataşează secundar unui segment al aortei ventrale primitive care va fi carotida externă.

- Al 4-lea arc aortic apare de asemenea la sfîrşitul celei de a 4-a săptămînă, aproape de arcul trei.

- la stînga al 4-lea arc aortic persistă ca crosă aortică definitivă ; artera subclaviculară sau a 7-a arteră segmentară, ia naştere direct din aortă pe această parte;

- la dreapta al 4-lea arc aortic formează partea proximală a subclaviculare drepte şi se continuă cu a 7-a segmentară, artera subclaviculară dreaptă propriu zisă. Aorta dorsală primitivă dreaptă dispare în partea caudală, în aval de al

4-lea arc aortic.

Porţiunea scurtă din aorta primitivă ventrală dreaptă care persistă între al patrulea şi al şaselea arc aortic, constituie trunchiul arterial brahiocefalic şi partea iniţială a crosei aortei.

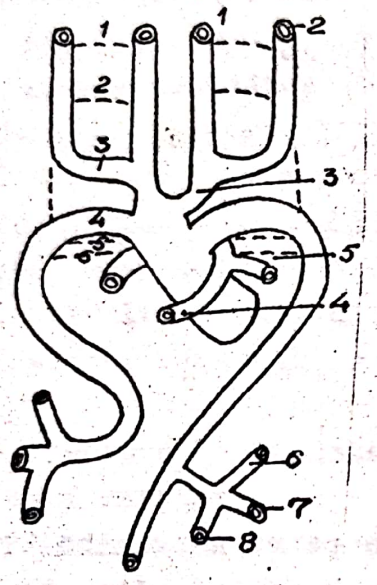

Fig. 66

1. A carotis interna
2. A carotis externa
3. A carotis communis
4. A. pulmonalis
5. Ductus arteriosus
6. A.vertebralis
7. A.subclavio sinistra
8. A.thoracica interna

- Al 5-lea arc aortic, dispare de timpuriu fără a da naştere vreunui element arterial.

- Al 6-lea arc aortic apare la mijlocul săptămînii a 5-a şi formează arterele pulmonare dreaptă şi stîngă. Cînd vascularizaţia arterei pulmonare este stabilită, comunicarea cu aorta dorsală primitivă corespondentă regresează :

- la dreapta, dispariţia este totală ;

- la stînga, comunicarea persistă pînă la naştere sub forma canalului arterial, care dirijează sîngele arterial pulmonar în aortă. Obliterarea canalului arterial, mai întîi funcţională şi apoi anatomică are loc în zilele care urmează actului naşterii,

Evoluţia sistemului arterial în regiunea mijlocie

Arborele arterial, în această regiune, are o evoluţie, caracterizată prin diferenţierea arterelor segmentare.

Către mijlocul celei de a 4-a săptămîni, cele două aorte dorsale se apropie şi se fuzionează, mai întîi la partea mijlocie şi de aici în sens cranial pînă la a 8-a artera segmentară, iar în sens caudal pînă la extremitatea posterioară; aorta dorsală unică este astfel constituită la mijlocul celei de a 5-a săptămînă de viaţă intrauterină.

a) Arterele segmentare ventrale sînt pereche ; ele se apropie, două cîte două, pe linia mediană, în mezenter şi, anumite perechi se fuzionează între ele, într-un vas median. In acest fel, apar cele trei sisteme arteriale viscerale : trunchiul celiac, artera mezenterică superioară şi artera mezenterică inferioară (fig.67).

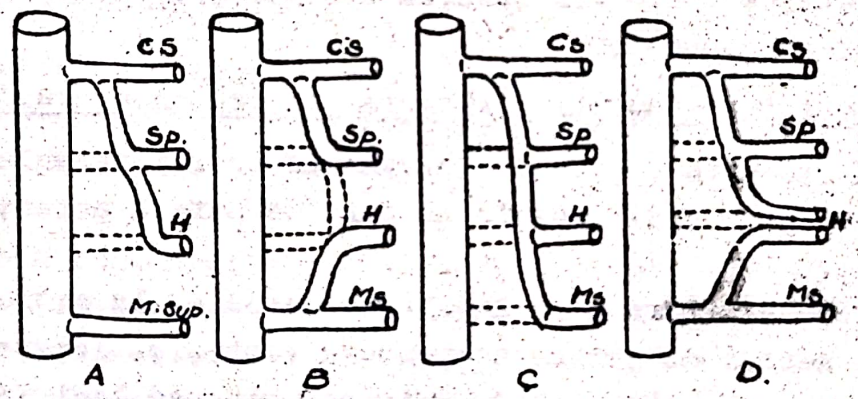

Fig.67

A. Arterele segmentare viscerale
B.C.D. Originea diferită a trunchiurilor principale arteriale digestive prin anastomozele arterelor segmentare.

Artera mezenterică superioară derivă dintr-o arteră segmentară specială (artera omfalo mezenterică dreaptă), după regresia porţiunii sale viteline. Artera omfalo mezenterică stîngă dispare complet.

Intre cele trei trunchiuri arteriale viscerale, se produc anastomoze - tranzitorii - longitudinale, care produc o importantă migrare caudală a originii acestor artere, a căror nivel definitiv de emergenţă din aorta abdominală este atins la sfîrşitul celei de a doua lună.

b) Arterele segmentare dorsale rămîn pereche, cu o destinaţie iniţială pentru tubul neural. Ele cresc considerabil, la nivelul ramurilor lor somatice, care vor predomina : anumite dintre ele persistă sub formă de arterele intercostale.

c) Arterele segmentare laterale sînt situate în două serii simetrice ; ele vor furniza o bogată vascularizaţie mezonefrosului şi gonadelor.

Evoluţia sistemului arterial în regiunea caudală

In această regiune, evoluţia arborelui arterial este caracterizată prin modificările pe care le suferă arterele ombilicale.

Aceste artere nasc din aorta dorsală, la extremitatea caudală a seriei de artere segmentare ventrale. Aceste artere rămîn pereche, punctul lor de origine, alunecă lent în direcţia caudală, în timpul creşterii embrionului.

Ele trimit o mică ramură laterală către membrele pelvine.

La naştere, circulaţia placentară se întrerupe; arterele ombilicale devin fibroase în cea mai mare parte din traiectul lor. Porţiunea proximală va da arterele iliace primitive, hipogastrică şi vezicala superioară. Ramura destinată membrului pelvin, va deveni arteră iliacă externă.

Evoluţia sistemului vascular venos (fig.67)

Reţeaua venoasă primitivă, în a 4-a săptămînă, este reprezentată de o reţea sistemică şi o dublă reţea nutriţională.

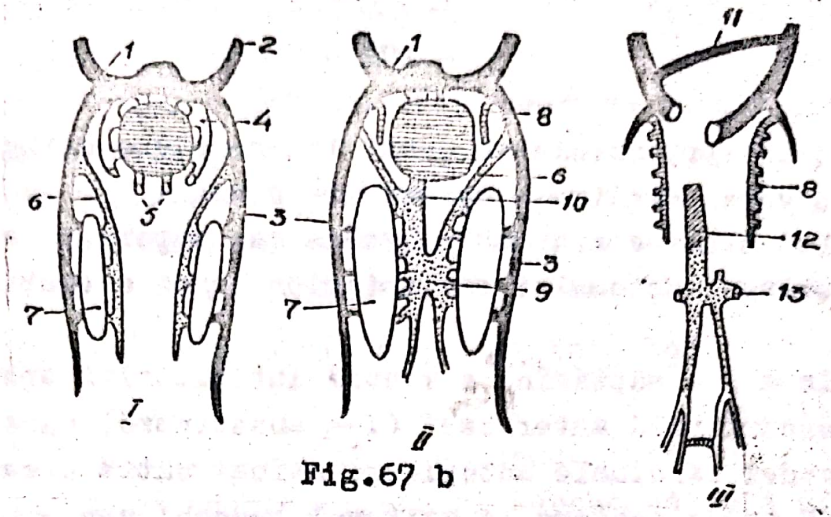

Fig.67 b

1. Canal Cuvier
2. Vena cardinală anterioară
3. Vena cardinală posterioară
4. Vena ombilicală
5. Vena vitelină
6. Vena subcardinală
7. Mezonerros
8. Vena supracardinală
9. Anastomoza v.subcardinale
10. Anastomoza între v.subcardinală şi v.vitelină.
11. Anastomoze între v.cardinale anterioare.
12. Segment hepatic al venei cave inferioară.
13. Vena renală stîngă.

a) Reţeaua sistemică dorsală adună tot sîngele intraembrionar ; ea este formată de venele cardinale anterioare şi posterioare care, prin intermediul canalelor lui Cuvier, cîştigă sinusul venos.

b) Dubla reţea nutriţională adună sîngele extraembrionar:

1. Sistemul omfalomezenteric este destinat pentru sîngele venit dela vezicula vitelină.

2. Sistemul ombilicoalantoidian pentru sîngele venit de la placentă.

Cele două sisteme venoase - sistemic şi nutriţional - sînt la început pereche şi simetrice, însă ele vor da naştere la trunchiuri nepereche, din cauza apariţiei unui sistem de anastomoze. Rezultatul acestor modificări este scurgerea sîngelui venos pe căile cele mai scurte către inimă şi decalarea sistemului venos către jumătatea dreaptă a embrionului.

Dezvoltarea sistemului venos cav superior

Se caracterizează prin persistenţa canalului drept reuni-

ens a lui Cuvier, involuţia canalului reuniens stîng a [illegible] Cuvier şi a venei cardinale anterioare stîngi.

Dezvoltarea sistemului venos cav superior are loc mai tîrziu decît a sistemului cav inferior, însă evoluţia sa este mai simplă.

In a 8-a săptămînă a vieţii intrauterine apare o anastomoză intercardinală anterioară (I-a anastomoză) care drenează sîng le venei cardinale anterioare stîngi către dreapta; această anastomoză va da naştere la viitorul trunchi ven. brahiocefalic stîng.

Deasupra acestei anastomoze, venele cardinale anterioare devin venele jugulare interne.

Venele anterioare ale regiunii mandibulare vor da naştere la venele jugulare externe.

Plexurile venoase ale membrelor superioare vor fuziona şi dau naştere la venele subclaviculare. Acestea se varsă iniţial în venele cardinale posterioare, însă, odată cu caudalizarea cordului, ele sînt captate de venele cardinale anterioare.

Vena cardinală anterioară stîngă nu va persista decît pe un scurt traiect, alcătuind vena intercostală superioară stîngă.

Canalul lui Cuvier de partea dreaptă, îşi schimbă direcţia din perpendicular devine oblic, apoi vertical. El va da naştere la vena cavă superioară.

Canalul lui Cuvier din stînga nu va persista decît pe un scurt segment, formînd sinusul venos coronar.(fig.68).

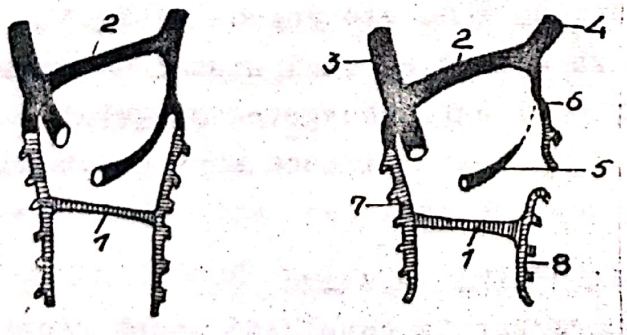

Fig.68

1.Anastomoză supracardinală
2.Anastomoză între v.cardinale anterioare.
3.V.brachiocephalia dextra
4.V.brachiocephalica sinistra
5.Sinus coronarius
6.V.intercostalis superios sinistra.
7.V.azygos
8.V.hemiazygos

Vena cavă superioară dreaptă, constituită din canalul Cuvier drept şi partea proximală a venei cardinale anterioare drepte prezintă puţine malformaţii : - venă cavă superioară stîngă, vena cavă superioară dublă şi reîntoarcerea venoasă pulmonară captată de vena cavă superioară în profitul atriului drept.

Dezvoltarea sistemului venos cav inferior

Este caracterizată prin originea sa din multiple segmente ale unor reţele venoase, care s-au succedat în timp : venele cardinale posterioare, subcardinale şi supracardinale (fig.69).

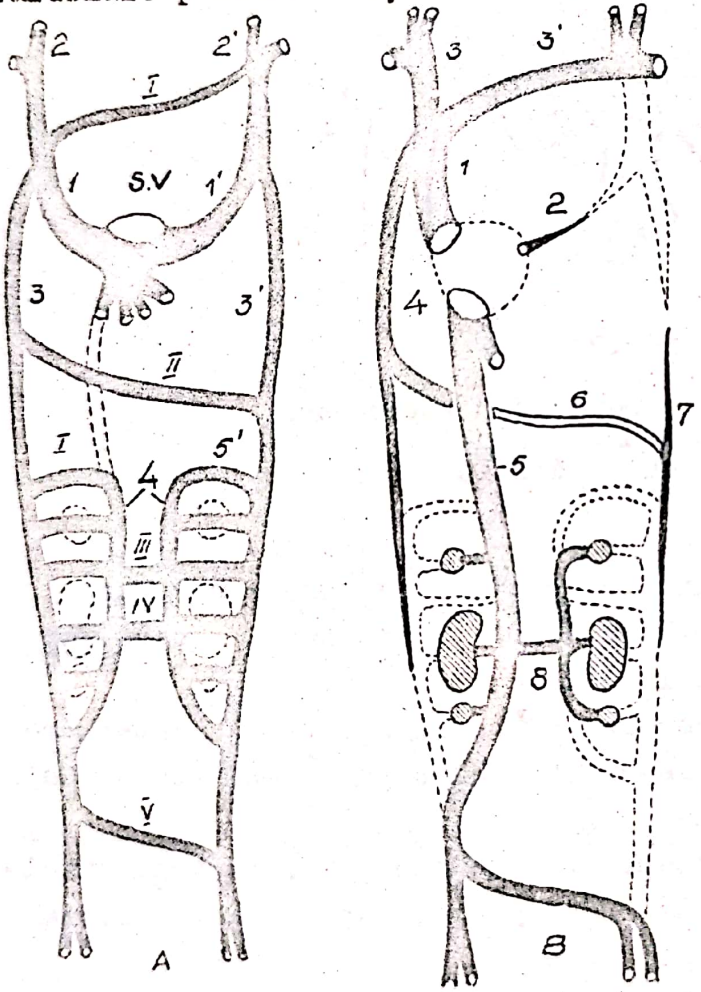

Fig.69

A. I,II,III,IV - nevele anastomotice.
1. şi 1'.Canalele lui Cuvier
2 şi 2'. Venele cardinale anterioare.
3 şi 3'. Venele cardinale posterioare.
4. Venele subcardinale
5 şi 5'. Venele mezonefrotice.

B. 1. Vena cava superior
2. Sinus coronarius
3 şi 3'.Trunchiurile venoase brachiocefalice.
4. Vena azygos
5. Vena cava inferior
6. Vena interazigos
7. Vena hemiazygos
8. Vena renală stîngă.

- Venele cardinale posterioare apar la embrionul de 4-6 mm; sînt situate pe părţile laterale şi dorsale ale mezonefrosului. Ele sînt în legătură cu venele mezonefrosului şi cu venele intersegmentare, ale căror anastomoze longitudinale vor forma vena

lombară ascendentă (fig.67).

In partea caudală, venele postcardinale stabilesc legătura cu venele sacro-cardinale care colectează sîngele basinului şi ale membrelor pelvine.

- Venele subcardinale apar pe marginea internă a mezonefrosului (fig.70).

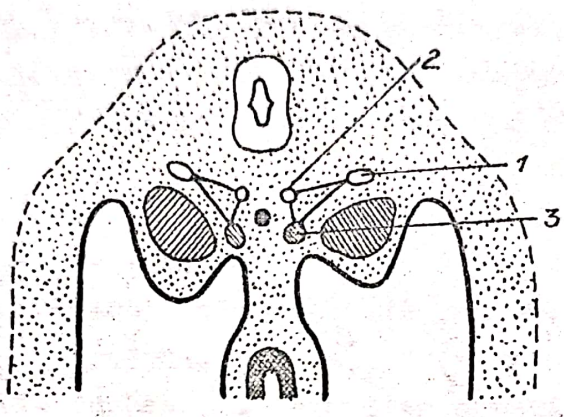

Fig.70

1. Vena cardinală posterioară
2. Vena supracardinală
3. Vena subcardinală

Capetele craniale sînt în legătură cu venele cardinale posterioare, cu care se stabilesc şi multe anastomoze, care vor evolua diferit la dreapta şi la stînga.

Intre cele două subcardinale, apare anastomoza intercardinală (a 4-a anastomoză), preaortică, care va deveni vena renală stîngă.

Vena subcardinală dreaptă pierde contactul cu vena cardinală posterioară, însă trimite în a 35-a zi o prelungire cranială care se uneşte cu vena hepatică comună eferentă.

- Venele supracardinale (fig.71) apar pe lăturile trunchiurilor simpatice; mai sînt denumite venele toracolombare, deoarece drenează venele segmentare.

Ele comunică la ambele capete cu venele cardinale posterioare. Intre venele supra şi subcardinale apar o serie de anasto-

moze, precum şi a 3-a anastomoză transversală care va constitui vena interazigos.(fig.69).

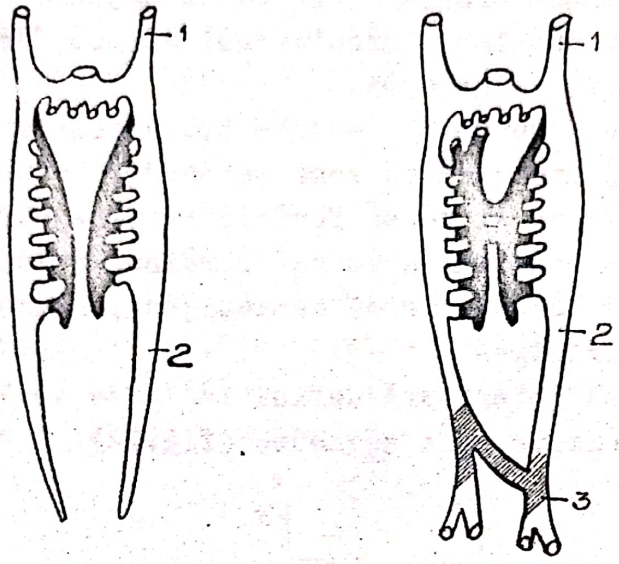

Fig.71
1. V.cardinale anterioare
2. V.cardinale posterioare
3. Segment sacro-cardinal

Evoluţia acestor trei sisteme venoase este următoarea :

- Din venele cardinale posterioare rămîne numai capătul cranial al venei drepte care va deveni arcul venei azigos.

- Din vena subcardinală dreaptă rămîne o parte care va alcătui segmentul renal al venei cave inferioare şi unele anastomoze ce vor da naştere la vena suprarenală dreaptă şi vena gonadică dreaptă, care se vor vărsa direct în vena cavă inferioară.

Vena subcardinală stîngă involuează, dar persistă numai anastomoza a 4-a care va da naştere la vena renală stîngă în care se varsă venele supranenala şi gonadica stîngă ramuri din anastomozele celor două sisteme cardinal posterior şi subcardinal stîng.

- Vena supracardinală dreaptă are o evoluţie parţială, după intrarea în funcţie a anastomozei II.

De partea dreaptă, vena supracardinală involuează, rămîne numai segmentul cranial care va da naştere la vena azigos mare. Aceasta se uneşte cu arcul venei azigos, provenit din vena cardinală posterioară dreaptă.

Segmentul caudal al venei supracardinale drepte persistă începînd de la joncţiunea cu vena subcardinală dreaptă, alcătuind segmentul infrarenal al venei cave inferioare definitive.

- Vena subcardinală stîngă persistă numai în segmentul cranial, unde dă naştere venei hemiazigos ; anastomoza a II-a devine venă interazigos.

Vena cavă inferioară definitivă este deci formată, de jos în sus, de următoarele segmente (fig.72).

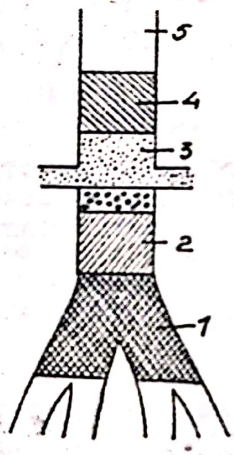

Fig. 72

1. Segment iniţial
2. Segmentul infrarenal
3. Segmentul renal
4. Segmentul suprarenal
5. Segmentul hepatic şi suprahepatic

1. Segmentul iniţial, de confluenţă a venelor iliace provine din porţiunea terminală a venei supracardinale drepte şi din anastomoza a V-a, care se transformă în vena iliacă comună stîngă.

2. Segmentul infrarenal, provine din persistenţa segmentului caudal al venei supracardinale drepte şi din anastomoza ei cu

vena subcardinală dreaptă.

3. Segmentul renal derivă din vena subcardinală dreaptă, la nivelul vărsării celor două vene renale.

4. Segmentul suprarenal ia naştere din segmentul cranial al venei subcardinale drepte.

5. Segmentul hepatic şi suprahepatic îşi are originea în plexul venos care stabileşte legătura dintre venele subcardinală dreaptă şi vena hepatică comună eferentă, ultima constituind ulterior, segmentul suprahepatic al venei cave inferioare.

Un sistem venos, cu origine aşa de complicată, nu poate să fie lipsit de anomalii multiple, dintre care cea mai marcată este agenezia venei cave inferioare (fig.73).

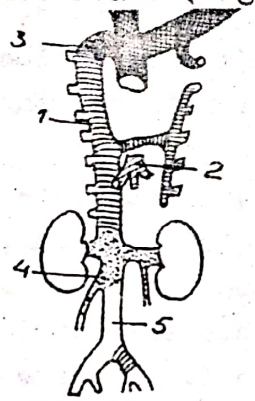

Fig.73

Agenezia venei cave inferioare
1 - V.azygos
2 - Segmentul hepatic al venei cave inferioare
3 - V.cava superior
4 - Segment pararenal
5. Segment sacrocardinal

De menţionat faptul că, chiar în malformaţiile cele mai pronunţate, se găseşte întotdeauna o suplleere a circulaţiei venoase, realizată printr-o reţea de tip embrionar. In clinică nu se găseşte un sindrom de malformaţie a venei cave inferioare.

C O R
(inima)

A. Anatomie generală

Generalităţi. Cordul este organul central al aparatului circulator, cu funcţie de pompă respingătoare.

Datele filogenetice şi ontogenetice au fost expuse la pagina 149.

B. Anatomie descriptivă

Morfologie generală

Inima este situată în torace, în etajul inferior al mediastinului anterior. Nu este mediană, 1/3 a inimii se află situată la dreapta liniei mediane, iar 2/3 sînt situate la stînga acestei linii.

Are forma unui con turtit, sau de piramidă triunghiulară, culcat pe diafragm, avînd baza în sus, îndărăt şi la dreapta,iar vîrful dirijat în jos, înainte şi la stînga.

Poziţia inimii este însă variabilă după conformaţia toracelui, tipul constituţional, diferite stări fiziologice.

Dimensiunile cordului sînt aproximativ cît ale pumnului drept al persoanei respective; la bază are 10,5 mm, o înălţime de 98 mm , o circumferinţă de 20,5 mm (la bază) şi o greutate de 275 g (fără sînge).

Conformaţie exterioară

Inima prezintă 3 feţe, o bază şi un vîrf. Raporturile sale se fac prin intermediul pericardului.

Pe faţa exterioară a inimii se văd o serie de şanţuri care corespund împărţirii inimii în 4 cavităţi (fig.74).

- Sulcus coronarius (şanţul atrioventricular) separă atriile de ventricule; este perpendicular pe axa inimii şi împarte cele trei feţe în cîte două segmente : atrial şi ventricular.

- Sulcus interventricularis (şanţul interventricular) se-

pară cele două ventricule ; este situat în plan vertical, trecînd prin marele ax al inimii. Prezintă două segmente : sulcus interventricularis anterior şi posterior.

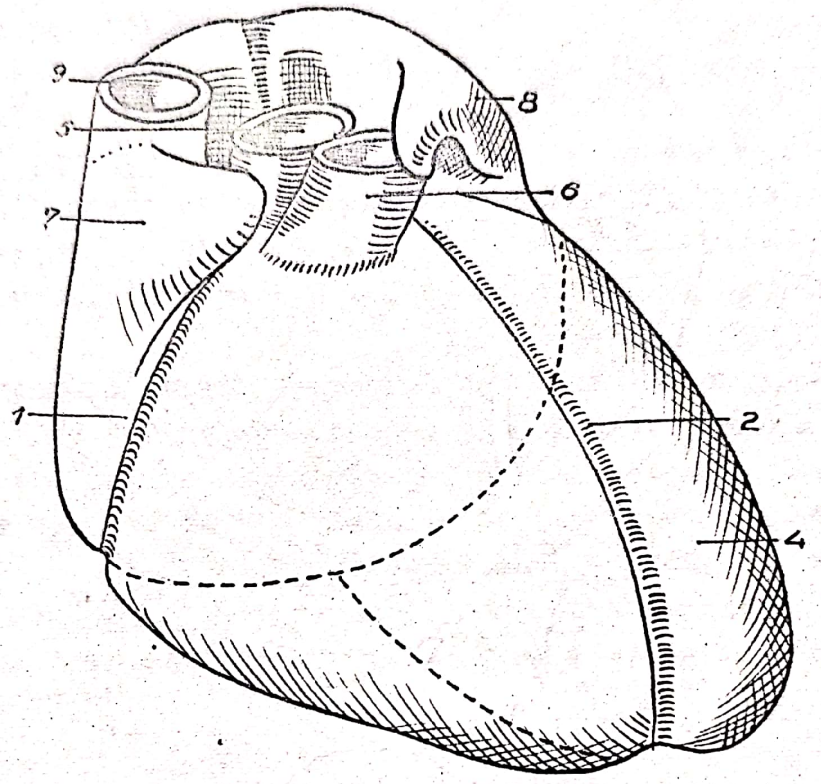

Fig.74

1. Sulcus coronarius
2. Sulcus interventricularis anterior
3. Ventriculus dexter
4. Ventriculus sinister
5. Aorta
6. A.pulmonalis
7. Auricula atrii dextrum
8. Auricula atrii sinistra
9. Vena cava superior

- Sulcus interatriale este în acelaşi plan ca şi cel ventricular ; el nu este vizibil decît îndărăt, la baza inimii.

Toate aceste şanţuri sînt pline cu grăsime în care se află vasele cordului.

1. Facies sternocostalis

Priveşte înainte, la dreapta şi puţin în sus. Prin intermediul pericardului are raporte cu : (fig.75).

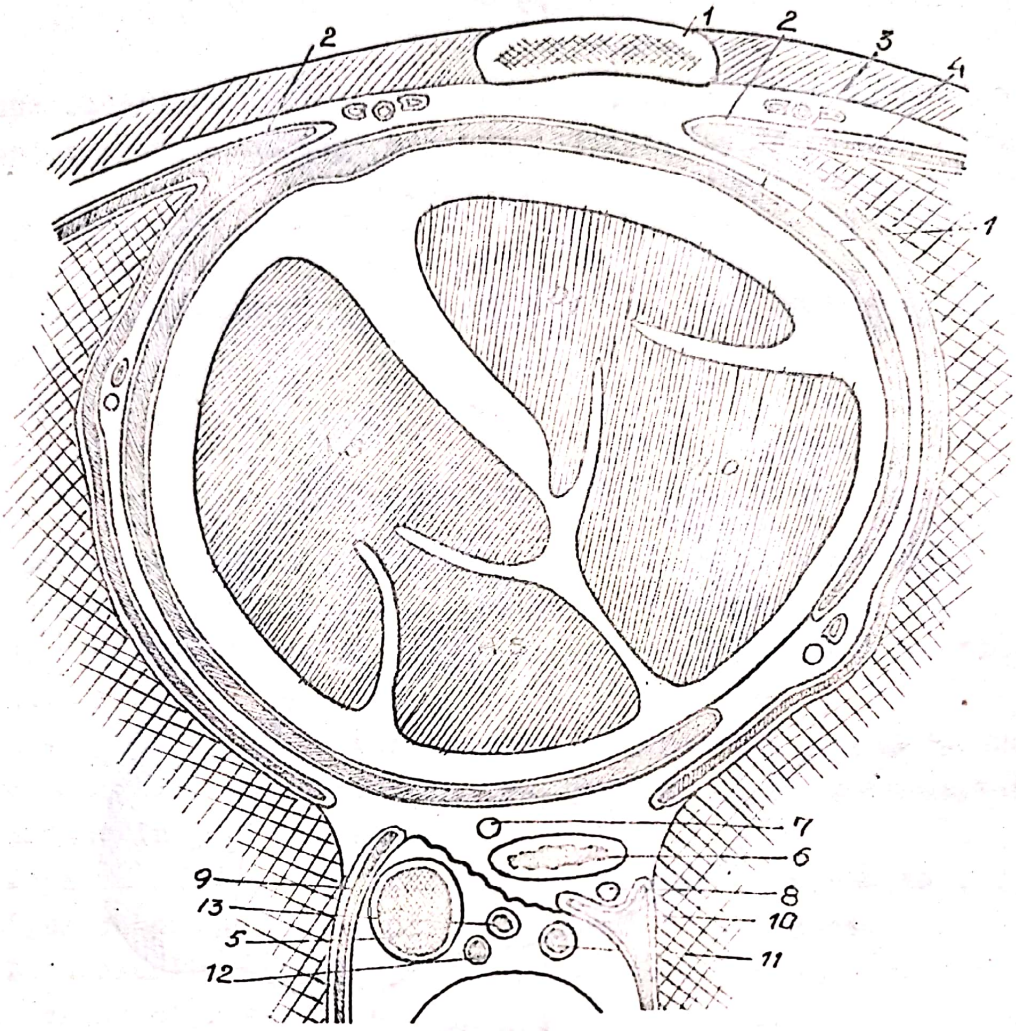

Fig.75

1.Sternum, 2.Recessus costomediastinalis anterior, 3.Pericardium fibrosum, 4.Pericardium serosum: lamina parietalis, 5' Pericardium serosum: lamina visceralis, 5. A.aorta, 6. Esophagus, 7.N. vagus sinister, 8. N.vagus dexter, 9. Sinus pleural interaorticoesofagian, 10.Sinus pleural interazigo-esofagian, 11.mare venă azygos (vena azygos), 12. Mica venă azygos (v.hemiazygos), 13. Ductus thoracicus, 14. Lig.interpleurale.

- plastronul sternocostal (de la al doilea la al cincilea spaţiu) pe care se inseră - înainte - m.pectoralis major, iar îndărăt, - m.transversus throracicus ;

- vasele toracice interne ce coboară îndărătul acestui plan la 1o-2o mm de marginea laterală a sternului ;

- sinusurile pleurale costomediastinale anterioare, care se interpun - parţial - între faţa sternocostală a inimii şi plastron.

Pe faţa sternocostală se găseşte sulcus coronarius anterior; acesta este transversal la cele două extremităţi ale sale, însă partea sa mijlocie descrie o curbă concavă în sus şi înainte.

Sulcus coronarius anterior împarte faţa sternocostală în două segmente : atrial şi ventricular.

a) Segmentul atrial este mascat de cele două trunchiuri arteriale. La acest nivel formează un şanţ larg, concav înainte unde se adăpostesc cele două artere. Fundul acestui segment corespunde septului interatrial, fără ca să existe un şanţ la acest nivel.

Segmentul atrial se prelungeşte lateral prin auricula dextra et sinistra,(urechiuşa dreaptă şi stînga). Acestea sînt prelungiri diverticulare ale atriilor, tubtite transversal, cu contur dinţat. Ele constituie, împreună cu atriile corona cordis.

- Auricula dextra (urechiuşa dreaptă) are forma de piramidă triunghiulara, a cărei bază se deschide în atriul drept. Ea se înrulează în jurul feţei anterolaterale drepte a aortei (fig.76).

- Auricula sinistra (urechiuşa stîngă) este mai lungă şi mai puţin largă decît cea dreaptă ; este răsucită, în formă de S culcat şi înconjură flancul stîng al arterei pulmonare. Aparţine în cea mai mare parte feţii stîngi a inimii şi numai vîrful său se găseşte pe faţa sternocostală.

b) Segmentul ventricular este împărţit în două zone :

- Zona ventriculară propriu zisă este cea mai întinsă, triunghiulară, convexă. Ea este străbătută de sulcus interventricular anterior, puţin profund, mai apropiat de faţa stîngă a inimii, decît de marginea dreaptă. Acest şanţ nu ajunge la vîrful corului, ci se termină puţin la dreapta de acesta (incisura apicis cordis). Şanţul interventricular anterior face separarea între două cîmpuri : - cîmpul stîng, foarte mic corespunzător ventriculului stîng şi cîmpul drept, mai mare, corespun-

de ventriculului drept care formează cea mai mare parte din zona ventriculară.

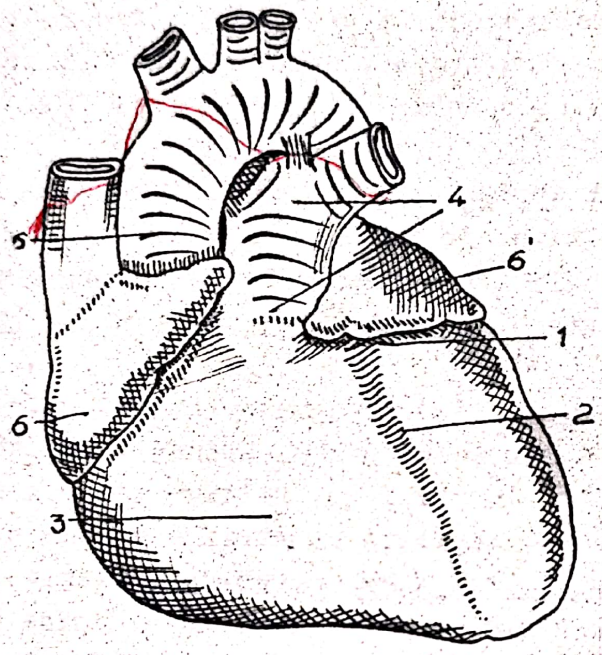

Fig. 76

1. Sulcus atrioventricularis anterior
2. Sulcus interventricularis anterior
3. Ventriculus dexter
4. Sinus trunci pulmonalis
5. A.aorta
6. Auricula dextra
6!. Auricula sinistra

- Zona arterială reprezintă partea superioară a segmentului ventricular ; această zonă priveşte în sus şi îndărăt, fiind ocupată de porţiunea celor două mari artere, corespunzătoare orificiilor lor (artera pulmonară se află înainte, aorta se găseşte îndărăt şi puţin la stînga (fig.77).

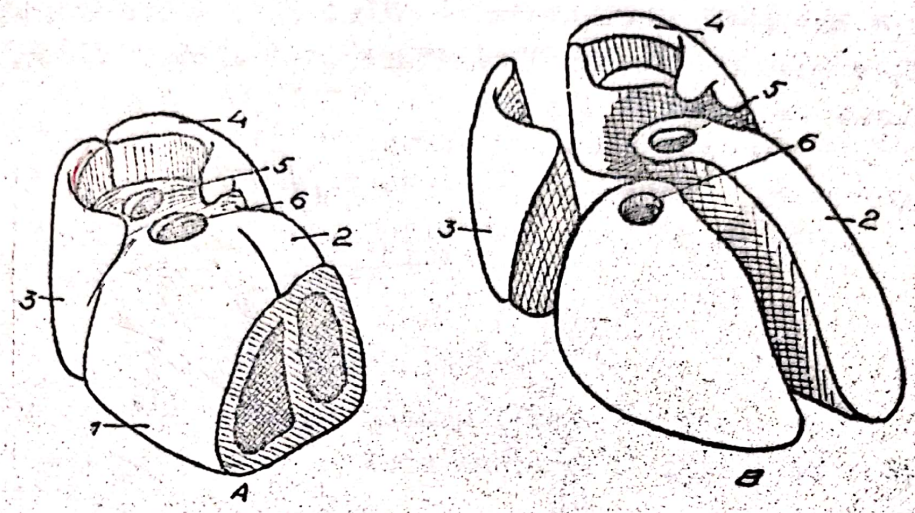

Fig. 77

1. Ventriculus dexter
2. Ventriculus sinister
3. Atrium dextrum
4. Atrium sinistrum
5. Ostium aortae
6. Ostium trunci pulmonalis

2. Facies diaphragmatica

Este aproape orizontală, puţin oblică în jos şi înainte; prin intermediul pericardului are raport cu muşchiul diafragm (foliola dreaptă a centrului tendinos) şi corespunde lobului stîng al ficatului.

Inspecţia ne arată că sulcus coronarius posterior este foarte aproape de baza inimii şi împarte faţa diafragmatică în două segmente inegale (fig.78) :

a) Segmentul atrial este foarte strîmt, împărţit în două de sulcus interatrial. In partea dreaptă acest segment prezintă orificiul venei cave inferioare.

b) Segmentul ventricular este mai întins, parcurs de sulcus interventricularis posterior. In dreptul vîrfului acesta se reuneşte cu cel anterior, la dreapta vîrfului inimii, determinînd incisura apicis cordis.

Sanţul interventricular posterior separă două cîmpuri:

Baza cordului este străbătută de şanţul interatrial, care o împarte în două cîmpuri :

- Cîmpul stîng corespunde feţei posterioare a atriului stîng ; priveşte direct înapoi şi prezintă cele 4 orificii ale venelor pulmonare. Are raporturi cu organele mediastinului posterior prin intermediul sinus obliquus pericardii (fundul de sac pericardic oblic a lui Haller) cu : esofagul toracic, împreună cu cei doi nervi vagi pe părţile sale laterale, cu ganglionii limfatici din grupul intertraheobronhic, cu aorta descendentă toracică şi cu faţa anterioară a corpilor vertebrali T_{VI}- T_{VIII} (vertebrele cardiace ale lui Giacommini).

- Cîmpul drept corespunde feţei posterioare a atriului drept. El prezintă : - în sus - orificiul venei cave superioare, - în jos - orificiul venei cave inferioare; - la dreapta celor două orificii se află sulcus terminalis.

Acest cîmp are raporte - prin intermediul pericardului - cu pleura mediastinală şi faţa corespunzătoare a lobului inferior al plămînului drept, unde inima lasă o amprentă; tot la acest nivel, se află şi nervul frenic drept, împreună cu vasele diafragmatice superioare corespunzătoare. (fig. 75).

Apex cordis

Vîrfului inimii corespunde vîrfului ventriculului stîng, fiind mărginit la dreapta de incisura apicis cordis, care corespunde şanţului interventricular.

Vîrful cordului se găseşte în al cincilea spaţiu intercostal stîng, pe linia mediocla viculară, loc unde, pe viu, se palpează şocul apexian.

La noul născut, şocul apexian se găseşte la nivelul spaţiului al patrulea intercostal stîng. Aceste raporturi se explică prin poziţia orizontală a corpului noului născut.

In nici un caz, la noul născut şi la sugar, aria cardiacă nu depăşeşte caudal baza apendicelui xifoid, astfel că nu are raport cu regiunea epigastrică,ca la adult.

Conformaţia interioară a inimii

Inima este împărţită în 4 cavităţi (fig. 8o): - 2 atrii şi 2 ventricule ; fiecare atriu comunică cu ventriculul corespunzător prin orificiul atrioventricular respectiv. Există astfel o inimă dreaptă şi o inimă stîngă, diferite anatomic şi fiziologic.

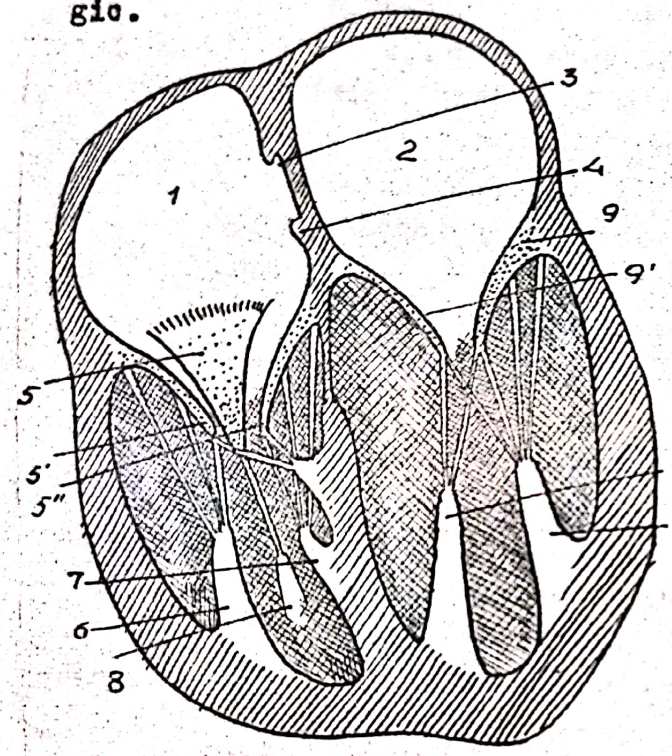

Fig. 80

1. Atrium dextrum
2. Atrium sinistrum
3. Fossa ovalis
4. Limbus fossae ovalis
5. Valva atrioventricularis dextra; cuspis posterior
5' Cuspis anterior
5" Cuspis septalis
6. Musculus papilaris anterior
7. Musculus papilaris posterior
8. Musculi papilares septalis
9. Valva atrioventricularis sinistra;cuspis anterior
9' Cuspis posterior
10. M.papilaris anterior
11. M.papilaris posterior

Atriile. Sînt situate la baza inimii, îndărătul ventriculelor, separate prin septum interatriale şi sînt mai mici decît ventriculele, iar pereţii lor sînt subţiri şi mai netezi.

Atriile constituie compartimentele în care soseşte sîngele la inimă din vene.

Ventriculele sînt situate la vîrful inimii, separate între ele prin septum interventriculare ; au formă piramidală, cu axul mare paralel cu cel al cordului.

Baza ventriculelor este orientată posterior,către atrii,

vîrful lor este anterior şi corespunde vîrfului inimii. Baza ventriculelor este ocupată de două orificii :

a) Ostium atrioventriculare (dextrum et sinistrum) (orificiul atrioventricular drept şi stîng) face comunicarea atriului cu ventriculul respectiv.Fiecare orificiu este prevăzut cu valva atrioventricularis respectivă, ce constituie o pîlnie membranoasă, a cărui vîrf este orientat spre ventricul.

Fiecare valvă atrioventriculară este împărţită în mai multe valvule, a căror bază se inseră pe inelul fibros al orificiului atrioventricular respectiv. Faţa axială (atrială) este netedă; faţa periferică (ventriculară) dă inserţie cordae tendineae (cordajelor tendinoase).

b) Ostium arteriale face comunicarea ventriculelor cu marile artere (ventriculul drept cu artera pulmonară, şi ventriculul stîng cu aorta).

Ostium arteriale este situat înaintea orificiului atrioventricular respectiv ; este mai mic, circular, prezintă valvulele sigmoide, în număr de 3 pentru fiecare orificiu. Aceste valvule au formă de cuib de rîndunică, cu concavitatea orientată superior. Marginea lor periferică corespunde inelului fibros, fiind concavă în sus ; marginea liberă este orizontală şi prezintă nodulii fibroşi.

Pereţii ventriculelor prezintă trabeculae carneae (trabecule cărnoase), nişte ridicături musculare care se împart în 3 categorii (fig.81).

1. Trabeculae carneae de ordinul 1 = musculi papillares (muşchii pilieri sau papilari) sînt conici şi aderenţi prin baza lor de peretele ventricular. Vîrful lor este liber şi dă inserţie chordae tendineae (cordajelor tendinoase), care se împart - la rîndul lor în 3 grupe :

- cordajele de prim ordin sînt cele mai puternice; ele se inseră pe marginea aderentă a valvulei, fie direct, fie aderînd mai mult sau mai puţin pe faţa parietală a valvulei ;

- cordajele de ordinul doi sînt mai subţiri ; ele pornesc de la pilieri şi se termină pe faţa externă (parietală)

a valvulei ;

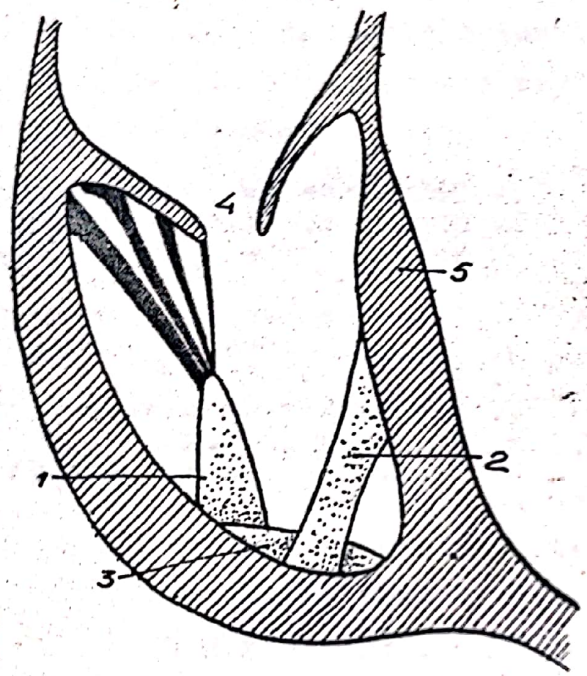

Fig. 81

1. Trabeculae carneae ord.I
2.Trabeculae carneae ord.II
3.Trabeculae carneae ord.III
4.Ostium atrioventriculare
5.Septum interventriculare

- cordajele de ordinul al treilea sînt cele mai rine şi se termină pe marginea liberă a valvulei.

2. Trabeculae carneae de ordinul II (coloanele cărnoase) sînt turtite ; ele se inseră pe pereţii ventriculelor cu extremităţile lor şi sînt libere la partea lor mijlocie.

3. Trabeculae carneae de ordinul III sînt simple reliefuri ale peretelui ventricular, la care adera pe toată lungimea lor.

ATRIUM DEXTRUM
(atriul drept)

Are formă cuboidală şi prezintă 6 pereţi (fig. 82)

1. Peretele lateral (drept) este concav ; prezintă coloane de ordinul II şi III, îndreptate dinainte îndărăt, constituind mm.pectinati (muşchii pectinaţi).

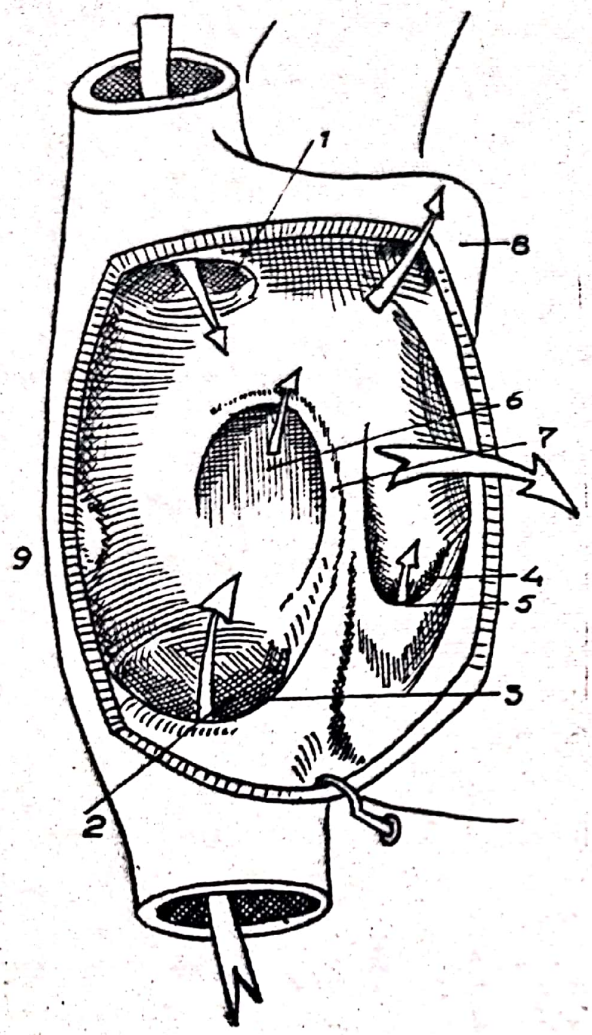

Fig. 82

1. Ostium venae cavae superioris
2. Ostium venae cavae inferioris
3. Valvula venae cavae inferioris
4. Ostium sinus coronarii
5. Valvula sinus coronarii
6. Fossa ovalis
7. Limbus fossae ovalis
8. Auricula dextra
9. Tuberculum interv enosum

2. <u>Peretele medial</u> (stîng) este alcătuit din septum interatriale. In partea mijlocie prezintă o depresiune = fossa ovalis, alungită vertical, a cărui fund este alcătuit dintr-o membrană subţire, care îl separă de atriul stîng (septum primum).

Pe cea mai mare parte a circumferinţei sale, fosa ovalis este înconjurata de un relief = limbus fossae ovalis (inelul lui Vieussens), bine reprezentat în partea anterioară şi superioară. Din punct de vedere embriologic, fossa ovalis reprezintă locul unde se găsea, în timpul vieţii intrauterine, foramen ovale (canalul lui Botal), iar inelul lui Vieussens reprezintă marginea liberă a septului secundum.

Limbus fossae ovalis prezintă două coarne : - unul posterior care se află înaintea tuberculum intervenosum (tuberculul

lui Lower) şi - altul anteroinferior care se continuă cu cornul anteromedial al valvulei lui Eustachio.

Porţiunea anteroinferioară a septului interatrial corespunde porţiunii membranoase a septului interventricular (a se vedea septum cordis).

3. Peretele superior prezintă ostium venae cavae superioris (orificiul venei cave superioare), care este circular, de 2o mm diametru, fără valvule. Inaintea acestuia, la limita dintre peretele superior, anterior şi extern se găseşte orificiul de pătrundere în auricula dextra (urechiuşa dreaptă). Aceasta se prezintă ca o pîlnie neregulată, în cavitatea căreia proeminâ o serie de coloane cărnoase, anastomozate între ele.

Vena cavă superioară şi urechiuşa dreaptă formează un unghi diedru, a cărui proecţie interioară este importantă, deoarece la acest nivel, se află nodulul sinusal.

4. Peretele inferior prezintă ostium venae cavae inferioris (orificiul venei cave inferioare), situat aproape de septul interatrial, la unirea pereţilor inferiori cu cel posterior. Orificiul este circular, mai mare decît al venei cave superioare, plasat într-un plan puţin oblic în jos şi înainte.

Acest orificiu este prevăzut cu valvula venae cavae superioris (valvula lui Eustachio), care reprezintă - embriologic - persistenţa valvulei drepte a sinusului venos.

Valvula lui Eustachio are formă de corn, concavă în sus; începe la marginea dreaptă a orificiului, merge apoi pe marginea sa anterioară. Prezintă un corn posteroextern, care se prinde pe peretele posterior al atriului drept, la partea inferioară a cristei terminale şi un corn anterointern, care se confundă cu extremitatea anteroinferioară a inelului lui Vieussens.

Pe cordul adult, această valvulă este insuficientă, nu închide complet orificiul venei cave inferioare, deci nu poate avea un rol în împiedecarea refluxului sanguin din atriul drept în vena cavă inferioara. La făt, valvula venei cave inferioare este mult mai bine dezvoltată, jucînd rolul de dirijare al curentului sanguin din atriul drept către atriul stîng, cu care comuni-

că larg prin foramen ovale (canalul lui Botal).

Anterior şi medial faţă de orificiul venei cave inferioare se află ostium sinus coronarii (orificiul sinusului coronar) aproape de septul interatrial. Este circular, cu diametrul de 12 mm, prevăzut cu valvula sinus coronarii (valvula lui Thebesius) de forma unui corn, concavă în sus, inserată pe înconjurul extern al orificiului.

De la extremitatea anterioară a valvulei lui Eustachio, pleacă către peretele septal a atriului drept o proeminenţă alungită, numită banda sinusală, care conţine în interiorul ei un fascicol de ţesut conjunctiv numit tendonul lui Todaro. Sub acest tendon se află un mic triunghi, a lui Koch (delimitat în sus de tendonul lui Todaro, lateral de valvula lui Thebesius, iar inferior de valvula septală a tricuspidei). In aria acestui triunghi, se găseşte nodus atrioventricularis (nodulul lui Aschoff-Tawara) şi porţiunea iniţială din fasciculus atrioventricularis (fasciculul lui Hiss).

5. Peretele posterior este neted; el prezintă crista terminalis, care este o ridicătură verticală, întinsă între marginile drepte a celor două orificii cave. Ea corespunde sulcului terminal de pe faţa exterioară a atriilor.

Din punct de vedere embriologic, crista terminalis reprezintă linia de unire a sinusului venos cu atriul primitiv. Această dublă origine a atriului drept este marcată şi în conformaţia peretelui posterior : - partea din atriul drept situată medial de crista terminalis este netedă şi corespunde sinusului venos, iar - partea plasată lateral de crista terminalis este neregulată, brăzdată de numeroase coloane cărnoase, constituind porţiunea trabeculară a peretelui posterior atrial, derivată din atriul primitiv.

La limita dintre peretele posterior şi cel medial, la egală distanţă, între cele două orificii ale venelor cave se găseşte tuberculum intervenosum (tuberculul lui Lower), cu rol - ipotetic - în dirijarea curentului sanguin.

Scanned with OKEN Scanner

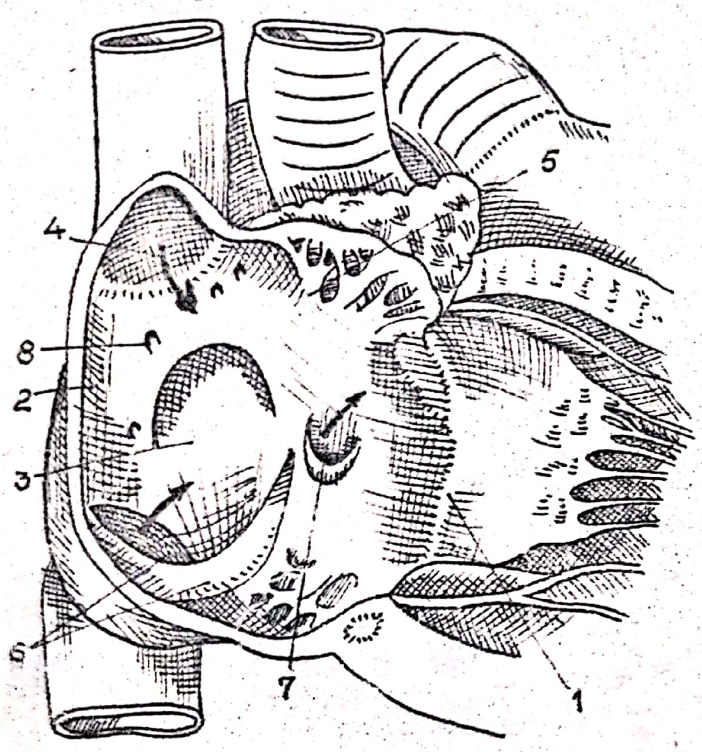

Fig.83

1. Ostium atrioventricularis dextrum
2. Crista terminalis
3. Fossa ovalis
4. Ostium venae cavae superior
5. Auricula dextra
6. Ostium v.cavae inferior
7. Ostium sinus coronarii
8. Foramina venarum minimarum

6. Peretele anterior (fig. 83) prezintă ostium atrioventriculare dextrum (orificiul atrioventricular drept) prevăzut cu valva atrioventricularis dextra (valva tricuspidalis). Privit dinspre atriu, acest orificiu are forma unei pîlnii, cu vîrful orientat în cavitatea ventriculului drept.

VENTRICULUS DEXTER
(ventriculul drept)

Are forma unei piramide triunghiulare, prezintă trei pereţi, o bază şi un vîrf, dirijat în jos înainte şi la stînga (fig. 84).

1. Peretele anterior este uşor concav, corespunde feţei sternocostale a inimii. Prezintă pe faţa sa interioară numeroase

trabecule cărnoase şi m.papillaris anterior (pilierul anterior).

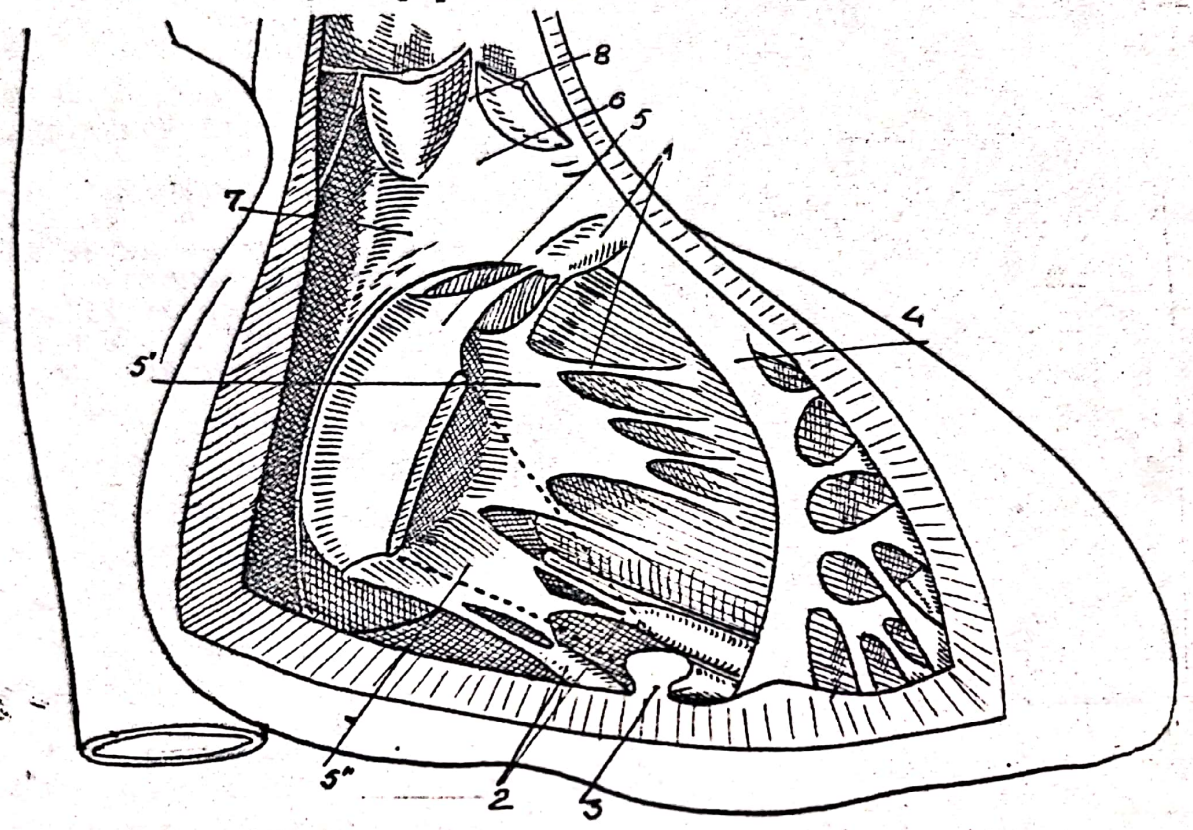

Fig.84

1. M.papillares septales
2. M.papillaris anterior
3. M.papillaris posterior
4. Trabeculo septo-marginalis
5. Valva atrioventricularis dextro; cuspis anterior
5' Cuspis septalis
5" Cuspis posterior
6. Conus arteriosus
7. Crista supraventricularis
8. Ostium trunci pulmonalis

Pilierul anterior se insera la nivelul peretelui anterior, imediat înăuntrul marginei drepte. De aici, se îndreaptă în sus şi dă naştere corzilor tendinoase care se inseră pe valvula anterioară şi posterioară a tricuspidei.

2. <u>Peretele inferior</u> (posterior) este mai mic decît acel anterior; uşor concav, corespunde feţei diafragmatice a cordului. Pe faţa sa anterioară se inseră trabecule cărnoase de ordinul II şi III, precum şi m.papillaris posterior (pilierul posterior),

de la vîrful căruia pornesc cordaje tendinoase care se prind pe valvula posterioară şi internă a tricuspidei.

3. Peretele intern (septal) este foarte convex, alcătuit din septum interventriculare. Spre deosebire de ceilalţi pereţi ai ventriculului drept cu aspect trabecular, acesta este relativ neted, în special în porţiunea sa superioară. La acest nivel se inseră m.papillaris septalis (pilierul intern), care este redus de volum, format din mai multe conuri musculare sau simple cordaje tendinoase. Dintre aceste conuri musculare, unul este constant, aflat la partea inferioară a conului arterei pulmonare, denumit şi muşchiul papilar al conului arterial (muşchiul lui Lancisi).

Printre trabeculele de ordinul II se poate distinge trabecula septomarginalis (bandeleta anziformă a lui Poirier sau moderator band a lui Tandler) care pleacă de pe peretele septal şi merge la peretele anterior, pînă la baza muşchiului papilar anterior.

Vîrful ventriculului drept se găseşte la 1o mm mai sus de vîrful inimii. La nivelul său, trabeculele cărnoase de ordinul II şi III sînt foarte numeroase şi se întretaie în toate sensurile dînd un aspect cavernos.

Baza ventriculului drept este ocupată în întregime de orificiul atrioventricular drept şi orificiul arterei pulmonare (fig. 85).

1. Ostium atrioventriculare dextrum (orificiul atrioventricular drept) face legătura dintre atriul şi ventriculul drept. Este aproape circular, cu o circumferinţă de 12o mm la bărbat şi 1o5 mm la femeie. Este aşezat în plan aproape frontal, priveşte îndărăt şi la dreapta.

Este prevăzut cu valva atrioventricularis dextra (valva tricuspidalis), formată din trei cuspide (valvule). Cele trei valvule sînt implantate prin baza lor, faţa lor axială (atrială) este netedă, iar faţa periferică (ventriculară) dă inserţie numeroaselor cordaje tendinoase.

- Cuspis anterior (valvula anterioară) este cea mai mare şi are forma unui patrulater. Pe ea se prind cordaje tendinoase

venite de la pilierul anterior, dar sînt şi unele cordaje care vin şi de la pilierul intern.

- Cuspis septalis (valvula internă sau septală) este cea mai mică, de formă semicirculară, se continuă cu valvula posterioară. Ea primeşte cea mai mare parte din cordajele tendinoase de la peretele septal, fie direct sau de la muşchiul papilar al conului arterial (muşchiului Lancisi).

- Cuspis posterior (valvula posterioară sau inferioară) este triunghiulară şi mai mică decît cea anterioară ; primeşte cordaje tendinoase de la pilierul anterior, dar şi de la cel posterior.

2. Ostium trunci pulmonalis (orificiul arterei pulmonare) este situat la extremitatea superioară a infundibulului, deasupra, înainte şi puţin la stînga orificiului atrioventricular drept (fig. 85).

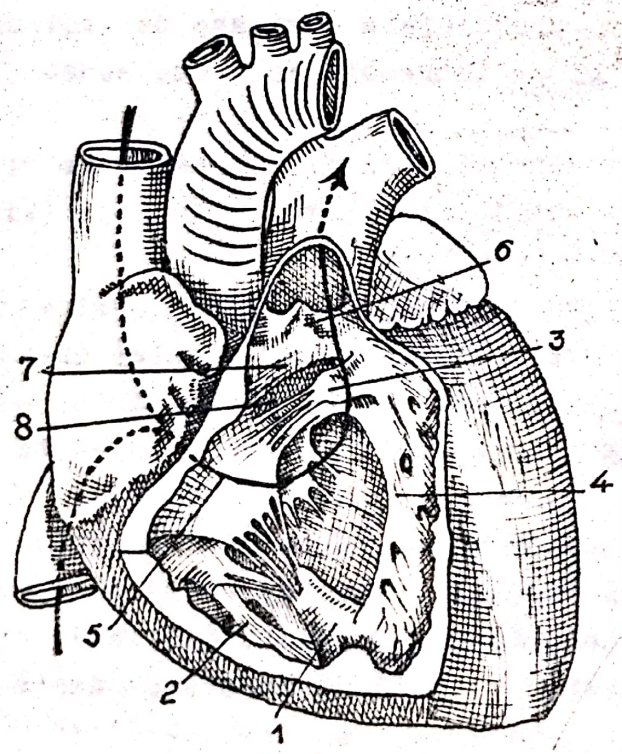

Fig.85

1. M.Papillaris anterior
2. M.papillaris posterior
3. Mm.papillaris septeles
4. Trabecula septomarginalis
5. Ostium atrioventriculare dextrum
6. Ostium trunci pulmonalis
7. Crista supraventricularis
8. Foseta subinfundibulară

Acest orificiu este circular, măsoară 65-7o mm, situat într-un plan care priveşte în sus, îndărăt şi la stînga. Este prevăzut cu 3 valvule semilunare : valvula semilunaris anterior, valvula semilunaris dextra şi valvula semilunaris sinistra. Marginea liberă a acestor valvule prezintă noduli valvularum semilunarium (noduli lui Morgagni).

Orificiul arterei pulmonare este separat de orificiul tricuspid printr-un fascicol cărnos = crista supraventricularis (creasta supraventriculară a lui His). Aceasta măsoară aproximativ 12-15 mm înălţime şi pleacă de pe peretele septal, sub valvula stîngă a arterei pulmonare, trece deasupra valvulei anterioare a tricuspidei şi se termină pe partea superioară a peretelui anterior al ventriculului drept. Porţiunea sa mijlocie proemină în interiorul ventriculului, motiv pentru care se mai numeşte şi pintenele lui Wolff.

Sub această creastă supraventriculară se găseşte o depresiune, numită gropiţa subinfundibulară.

Deasupra crestei supraventriculare se află o porţiune din ventriculul drept, în formă de trunchi de con cu baza mică îndreptată în sus, ce corespunde orificiului arterei pulmonare. Acest segment al ventriculului drept, cuprins între creasta supraventriculară şi orificiul arterei pulmonare poartă numele de conus arteriosus (conul arterial sau infundibulum) ; nu are aspect trabecular este neted.

Privit în ansamblu , ventriculul drept este împărţit în 2 compartimente, separate printr-un orificiu, delimitat de valvula anterioară a tricuspidei, de pilierul său anterior, de trabecula septomarginală şi de muşchiul papilar septal (al conului arterial) :

- porţiunea venoasă (atrială) este situată posterior şi inferior ; comunică cu atriul drept prin orificiul tricuspid ; are un aspect neregulat cu numeroase trabecule ;

- porţiunea arterială este anterioară şi superioară. Comunică cu porţiunea atrială prin orificiul descris mai sus.

Compartimentul cel mai superior al porţiunii arteriale,

cuprins între creasta supraventriculară şi orificiul arterei pulmonare se numeşte conul arterial sau infundibul.

ATRIUM SINISTRUM
(atriul stîng)

Este situat posterior şi la stînga atriului drept. Are o formă cuboidală, fiecare perete prezentînd aceeaşi orientare ca la atriul drept (fig. 86).

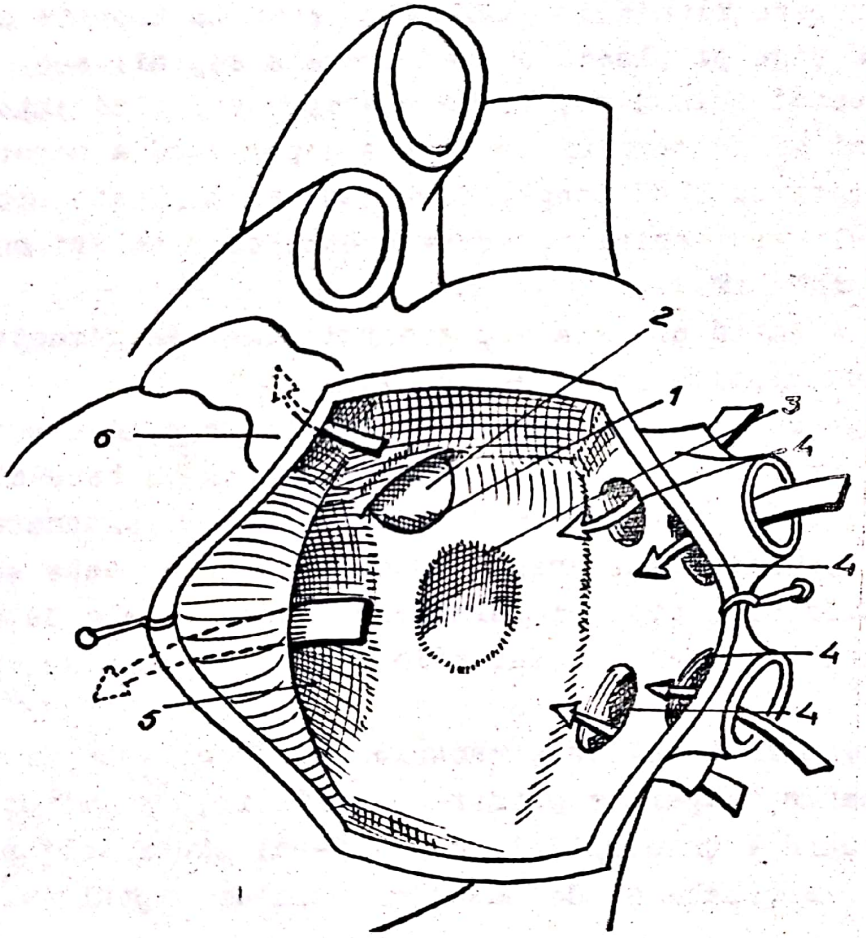

Fig. 86

1. Valvula foraminis ovalis
2. Foseta preseptală
3. Zonă deprimată corespunzînd fosei ovalis
4. Ostio venosum pulmonalium
5. Ostium atrioventriculare sinistrum
6. Auricula sinistra

1. Peretele lateral (stîng) nu este neted ; la partea sa anterioară prezintă orificiul de pătrundere în auricula sinistra

(urechiuşa stîngă). In rest, acest perete prezintă numeroase trabecule musculare.

2. Peretele medial (drept) corespunde septului interatrial şi prezintă - în dreptul fossei ovale - o zonă deprimată sau uşor ridicată. In partea anterioară şi superioară a acestei zone se află valvula foraminis ovalis (valvula lui Parchappe), care reprezintă, din punct de vedere embriologic, marginea liberă a septului primum. Inaintea acestei valvule se găseşte o depresiune, denumită foseta preseptală, loc unde pot să existe numeroase orificii.

3. Peretele superior este neted şi nu prezintă detalii speciale.

4. Peretele inferior este concav şi îngust nu posedă elemente anatomice pentru descriere.

5. Peretele posterior prezintă ostia venarum pulmonalium (orificiile venei pulmonare) în număr de 4 - 2 drepte şi 2 stîngi, ultimile situate pe un plan mai posterior decît cele drepte. Aceste orificii sînt circulare, avalvulare de 15 mm diametru.

Porţiunea din peretele posterior al atriului drept care continuă aceste orificii de vărsare ale venelor pulmonare, are un aspect neted; pentru acest motiv Keith a numit acest segment vestibul şi l-a omologat cu porţiunea sinusală a atriului drept.

6. Peretele anterior (fig. 87) prezintă ostium atrioventriculare sinistrum (orificiul atrioventricular stîng) prevăzut cu valva mitralis (valva bicuspidă).

Privit dinspre atriul stîng, acest orificiu are forma unei pîlnii, care comunică cu ventriculul stîng.

VENTRICULUS SINISTER
(ventriculul stîng)

Este situat la stînga şi posterior faţă de cel drept, avînd musculatura mult mai dezvoltată din cauza condiţiilor hemodinamice (ventriculul stîng este o pompă de presiune). Grosimea peretelui său este aproape de 3 ori mai mare decît a celui drept, fapt ce se poate constata şi prin palpare.

Scanned with OKEN Scanner

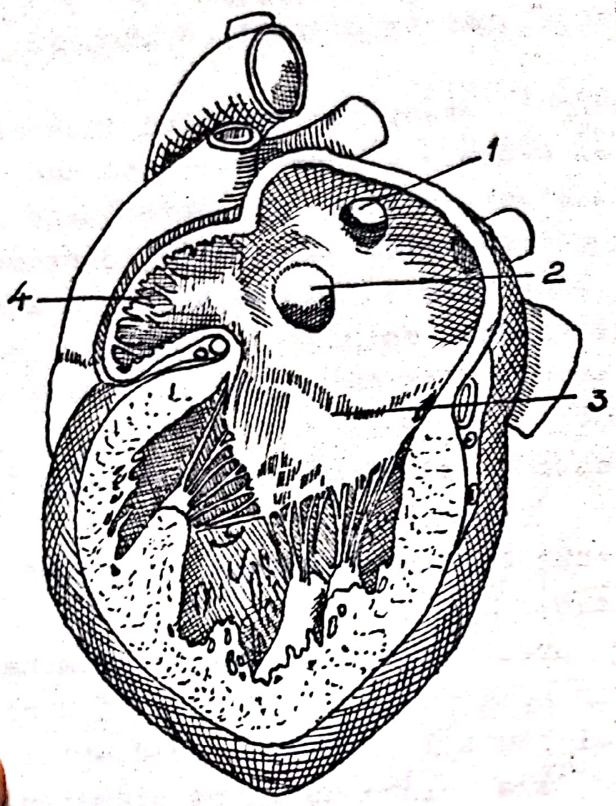

Fig.87

1. Vv.pulmonales
2. Valvula foraminis ovalis
3. Valva atrioventricularis dextra
4. Auricula sinistra

Ventriculul stîng are formă de con turtit transversal, prezintă doi pereţi, două margini, o bază şi un vîrf.

1. Peretele drept (medial) este format de septul interventricular, concav ; are un aspect neregulat în 1/3 anterioară, unde prezintă numeroase coloane cărnoase şi este neted în 2/3 posterioare.

2. Peretele stîng (lateral) este tot concav, prezintă numeroase coloane cărnoase, în special mm.papilares (muşchii papilari) anterior şi posterior. Aceştia se fixează prin baza lor pe acest perete şi la nivelul marginilor ventriculului drept,iar de la extremitatea lor liberă pornesc cordaje tendinoase, care se prind pe valvulele atrioventriculare. Cordajele muşchiului papilar anterior se prind pe jumătăţile anterioare ale acestor valvule,

pe cînd cordajele muşchiului papilar posterior se prind pe jumătăţile lor posterioare (fig. 88).

Fig.88

1. Valvula mitralis; cuspis anterior.
2. Cuspis posterior
3. M.papillaris anterior
4. M.papillaris posterior
5. Ostium aortae
6. Noduli valvularum aortae

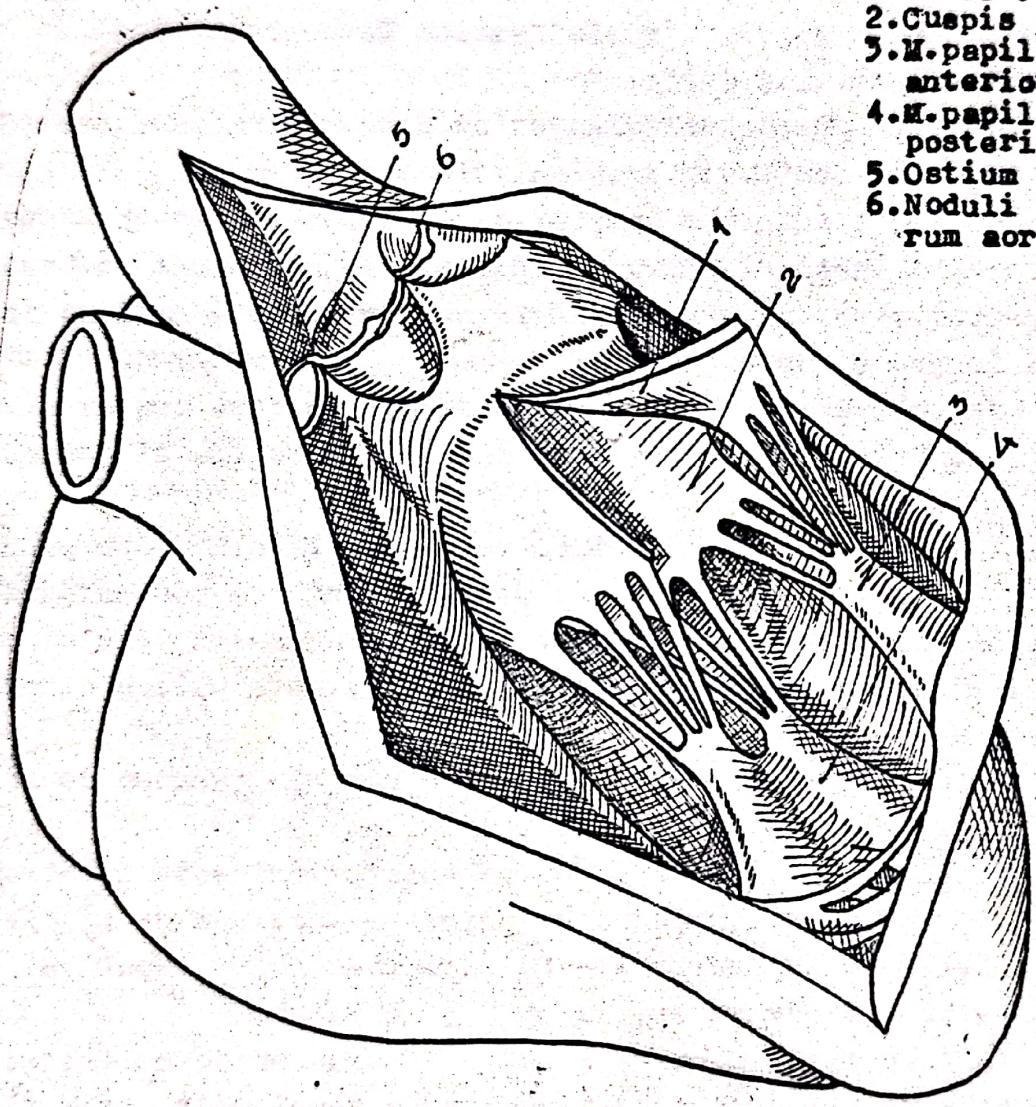

Marginile Ventriculului stîng sînt anterosuperioară şi posteroinferioară ; ele sînt rotunjite, la nivelul lor, au inserţii muşchii papilari anterior şi posterior.

Vîrful ventriculului stîng corespunde vîrfului inimii; este parcurs de coloane cărnoase de al doilea şi al treilea ordin, care dau un aspect areolar.

Baza ventriculului stîng cprespunde posterior atriului de aceeaşi parte; este prevăzută cu două orificii :

1. Ostium atrioventriculare sinistrum (orificiul atrioventricular stîng) este de formă inelară, cu o circumferinţă de 11o mm la bărbat şi de 9o mm la femeie. Este plasat îndărăt şi la stînga orificiului aortei.

Ostium atrioventricular stîng prezintă valva mitralis (bicuspidă) alcătuită din două valvule :

- Cuspis anterior (major, valvula septală internă sau marea valvulă) este de formă triunghiulară, se inseră cu baza sa pe partea anterointernă a orificiului mitralei, apoi se îndreaptă în jos şi spre stînga ;

Valvula septală are două reţe, dintre care cea axială (atrială) este netedă şi priveşte îndărăt la stînga şi puţin în jos.

- Cuspis posterior (minor sau mica valvulă) este patrulateră ; se inseră cu baza sa pe partea stîngă şi posterioară a inelului mitral, completînd astfel închiderea orificiului atrioventricular stîng. Faţa sa axială (atrială) este netedă şi priveşte înainte, la dreapta şi puţin în sus.

Cordajele tendinoase ale valvei mitrale pornesc de la muşchii papilari anteriori şi posteriori.

Valvula septală sau marea valvulă nu primeşte decît cordaje de al treilea ordin, care se prind pe marginea sa liberă ; în acest fel faţa sa periferică (ventriculară) este liberă şi netedă pe toată întinderea ei, ca şi faţa axială.

Valvula mică primeşte cordaje tendinoase de cele trei ordine, care se prind pe toată întinderea feţei sale periferice.

2. Ostium aortae (orificiul aortic) este situat anterior şi la dreapta orificiului mitral, dar la acelaşi nivel cu acesta. Are formă circulară şi măsoară 65-7o mm în circumferinţă. El este situat într-un plan care priveşte îndărăt, în sus şi la

dreapta. Este prevăzut cu 3 valvule : valvula semilunaris posterior, dextra şi sinistra (anterolaterale).

Marginea liberă a acestor valvule prezintă nodulii valvularum aortae (nodulii lui Arantius).

Cavitatea ventriculară este împărţită, ca şi la ventriculul drept, în 2 porţiuni de către marea valvulă mitrală :

- porţiunea atrială este corespunzătoare orificiului mitral ; este situată posterior şi la stînga ;

- porţiunea arterială (aortică) este plasată anterior şi la dreapta. Ea se deschide în sus în artera aortă ; pereţii acestei porţiuni sînt netezi şi corespunde segmentului superior al septului interventricular şi, dincolo de acesta, corespunde - în parte - cavităţii atriului drept.

Cele două porţiuni atrială şi arterială ale ventriculul stîng comunică între ele prin spaţiul liber rămas între valvule, perete şi cordaje.

SEPTUM CORDIS

Peretele despărţitor dintre cele două jumătăţi (dreaptă, plină cu sînge cu CO_2 şi stîngă cu sînge oxigenat) ale inimii se numeşte septum cordis.(fig.89).

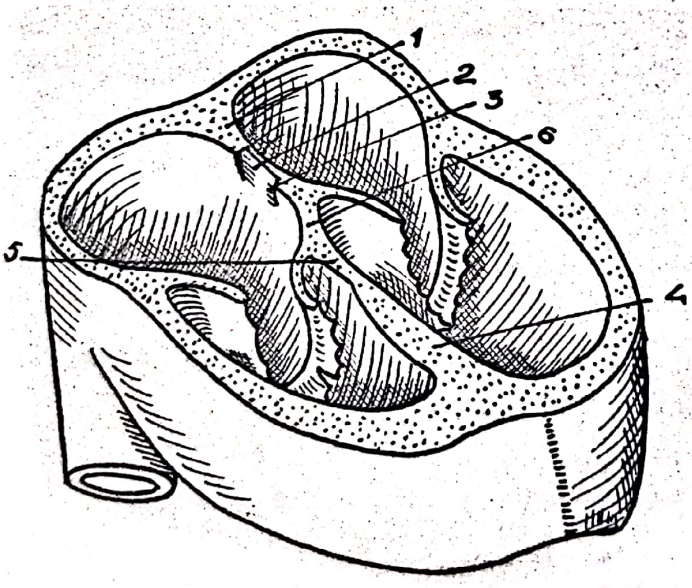

Fig.89

1.Septum interatriale
2.rossa ovalis
3.Limbus fossae ovalis
4.Septum interventriculare; pars muscularis.
5.Pars membranacea
6.Septum atrioventriculare

Privit pe secţiune longitudinală, septum cordis se prezintă alcătuit din trei porţiuni : septum interatriale, septum interventriculare şi - la joncţiunea dintre ele - septum atrioventricularis.

1. Septum interatriale este membranos, patrulater şi corespunde feţelor septale ale celor două atrii, cu elementele descrise.

Aceste elemente constituie mărturia comunicării interatriale din timpul vieţii intrauterine.

2. Septum interventriculare (fig. 90), se întinde de la peretele anterior la peretele posterior al inimii.

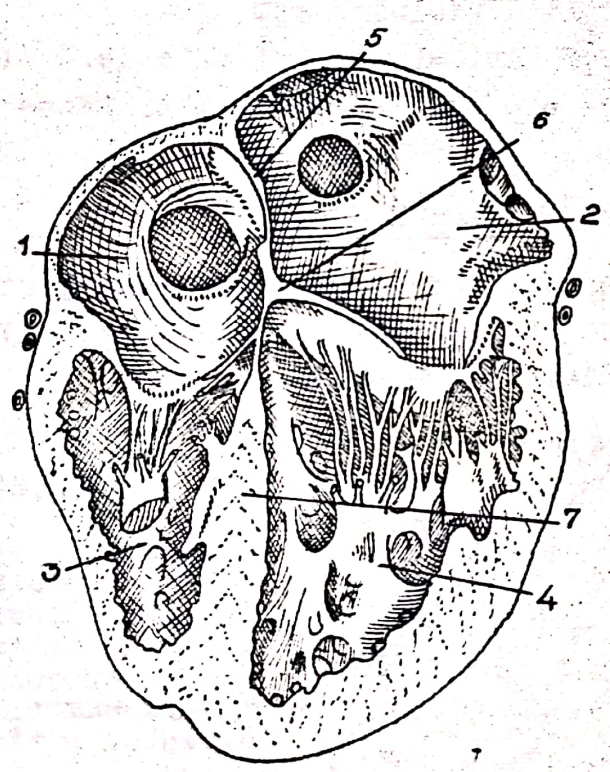

Fig.90

1. Atrium dextrum
2. Atrium sinistrum
3. Ventriculus dexter
4. Ventriculus sinister
5. Septum interatriale
6. Septum atrioventriculare
7. Septum interventriculare

Baza sa se continuă cu septul interatrial ; ea este sinuoasă, mai întîi concavă spre dreapta înconjurînd orificiul arterei pulmonare, apoi convavă spre stînga îmbrăţişînd orificiul aortei, după care devine rectilinie între cele două orificii atrioventriculare.

Septul interventricular are forma unui segment de cilindru, în aşa fel încît - faţa sa dreaptă, care aparţine ventriculului drept, este convexă şi priveşte înainte,la dreapta şi în sus - pe cînd faţa stîngă, care aparţine ventriculului stîng este concavă şi priveşte îndărăt, la stînga şi în jos.

Septul interventricular prezintă două porţiuni :

- pars muscularis (porţiunea musculară) este groasă, situată inferior şi anterior ; reprezintă cea mai mare parte din acest perete şi derivă - embriologic - din septul inferior a lui His ;

- pars membranacea (porţiunea membranoasă) este redusă ca întindere, de formă semieliptică, situată în partea superioară şi posterioară a septului interventricular.

Pars membranacea prezintă două feţe : o faţă stîngă care corespunde în întregime ventriculului stîng şi - o faţă dreaptă, corespunzătoare ventriculului drept, sub inserţia valvulei septale a tricuspidei (care o acoperă în parte). Această porţiune membranoasă derivă din septul intermediu.

3. Septum atrioventriculare este partea din septum cordis cuprinsă între septul interatrial şi cel interventricular. Din punct de vedere embriologic, acest sept derivă din septum intermedium.

Are o dispoziţie oblică de sus în jos, dindărăt înainte, de la stînga la dreapta prezentînd două feţe :

- faţa stîngă este ventriculară, mascată de inserţia valvulei septale a mitralei ;

- faţa dreaptă este atrială, liberă şi corespunde atriului drept.

De menţionat faptul că valvula septală a tricuspidei se inseră la unirea septului atrioventricular cu partea membranoasă a septului interventricular, astfel că, un ac trecut transversal

prin faţa dreaptă a septului atrioventricular pătrunde în ventriculul stîng.

Acest ansamblu de elemente fibroase constituie carefurul septal a lui Condorelli, loc unde apar cele mai multe malformaţii congenitale.

C. Anatomia funcţională a inimii

Cordul, privit ca un segment al aparatului circulator, este alcătuit din 3 elemente componente : epicardul, scheletul fibros cu miocardul precum şi endocardul.

Elementul muscular capătă o dezvoltare considerabilă datorită solicitărilor funcţionale, inima fiind o pompă respingătoare a sîngelui sosit prin vene la cord.

I. Epicardium (epicardul) este foiţa viscerală a pericardului seros. Se află la suprafaţa inimii, este aderentă, netedă şi lucioasă. Transparenţa epicardului permite de a se vedea foarte bine miocardul şi ţesutul grăsos de la nivelul sulcurilor în grosimea cărora se află vasele cordului.

Epicardul acoperă complet miocardul la vîrf şi feţele cordului, se continuă la bază, răsfrîngîndu-se pe vasele mari - la diferite nivele - pentru a tapeta pericardul fibros.

II. Myocardium (scheletul fibros şi miocardul) constituie elementele cele mai dezvoltate care au o funcţie principală în acţiunea de pompă pe care o îndeplineşte inima.

A. Scheletul fibros al inimii este alcătuit din ţesut conjunctiv organizat sub formă de : inele tendinoase, trigonurile fibroase, tendonul conului arterial şi ţesut conjunctiv mai puţin bine organizat.

1. Anuli fibrosi (inelele tendinoase ale lui Lower) sînt 4 formaţiuni fibroase, dispuse cîte unul pentru orificiile atrioventriculare drept şi stîng şi pentru orificiile arterelor mari - pulmonara şi aortă.

Fiecare inel prezintă o margine exterioară pe care se inseră fibrele miocardului şi o margine interioara, de la care

pornesc expansiunile fibroase ce alcătuiesc scheletul valvulelor.

Marginea interioara a inelelor orificiilor arterelor pulmonară şi aortă prezintă 3 semicercuri pentru inserţia valvulelor semilunare arteriale.

2. Trigona fibrosa (trigonurile fibroase) sînt două formaţii conjunctive, de formă triunghiulară, care se află între orificiile atrioventriculare şi orificiile arterelor mari, sub denumirea de trigonum fibrosum dextrum şi trígonum fibrosum sinister (fig.91)

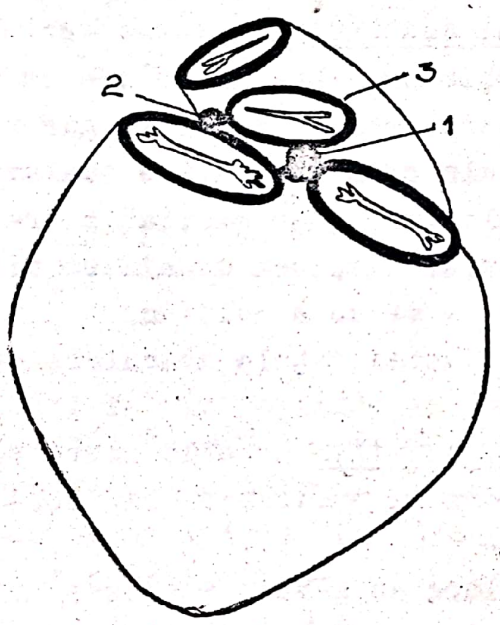

Fig. 91

1. Trigonum fibrosum sinistrum
2. Trigonum fibrosum dextrum
3. Tendonul conului arterial

3. Tendonul conului arterial este o formaţiune tot conjunctivă situată între artera pulmonară şi aortă.

De asemeni, trebuie să mai remarcăm şi existenţa ţesutului conjunctiv mai puţin organizat în cadrul scheletului fibros al

inimii.

Scheletul fibros constituie puncte de inserţie atît pentru fibrele miocardului cît şi pentru valvulele orificiilor atrioventriculare şi ale arterelor mari.

Totodată, acest schelet fibros constituie un piston de pompă, deoarece prin coborîrea inelelor tendinoase se realizează funcţia de pompă de vid în atrii, pentru a aspira sîngele din vene în atrii.

A. Myocardium (miocardul) este muşchiul inimii ; el este constituit, la rîndul său, din două componente : miocardul contractil şi sistemul autoexcitoconductor.

1. Miocardul contractil are o structură specială : este alcătuit dintr-o reţea de fibre musculare cu dublă striaţie longitudinală şi transversală, cu un singur nucleu central, fibre anastomozate între ele prin striaţiile scalariforme. Aceste fibre musculare sînt involuntare, dar excitaţia trece cu uşurinţă de la o fibră la alta, astfel că putem considera miocardul - din punct de vedere funcţional - ca un sinciţium.

Dispoziţia acestei reţele musculare cu caractere specifice este diferită la nivelul atriilor cît şi la nivelul ventriculelor:

- La nivelul atriilor se află fibre scurte care sînt proprii atriilor (inelare şi anziforme) şi fibre lungi comune celor două atrii (fig.92).

Fibrele inelare se găsesc în jurul orificiilor venoase ale atriilor ; ele sînt un fel de sfincter cu rol major în timpul contracţiei atriale, împiedică ieşirea sîngelui din atrii în timpul contracţiilor acestora.

- La nivelul ventriculelor se găsesc trei categorii de fibre : în vîrtej, parietale şi interventriculare. (fig.93).

- Fibrele în vîrtej sînt fibre superficiale, cele mai vizibile şi mai uşor de pus în evidenţă sub epicard. Aceste fibre pornesc de la inelele fibroase ale orificiilor şi de la trigonurile fibroase adiacente. Ele se situiază la suprafaţa inimii, au un traiect spiralat către vîrful inimii, unde iau o dispo-

ziţie în vîrtej = vortex cordis.

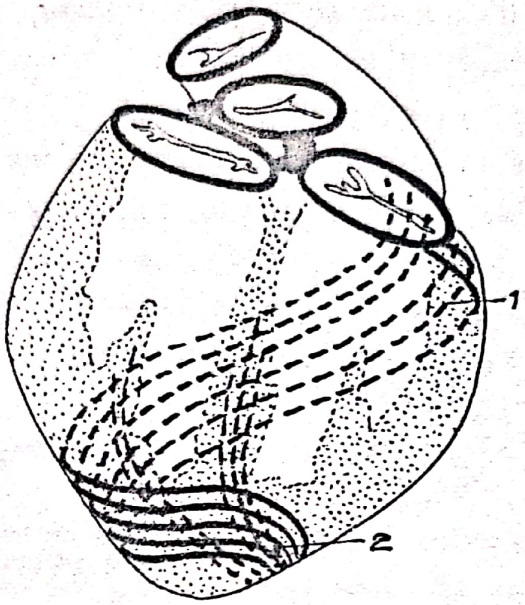

Fig.92
1. Fibre în vîrtej
2. Vortex cordis

Fibrele în vîrtej pătrund în peretele ventricular şi iau parte la formarea acestuia, sau pătrund în muşchii papilari cît şi în sistemul trabecular al inimii. Funcţional, aceste fibre produc rotaţia cordului în jurul axei sale.

- Fibrele parietale sînt situate sub precedentele, mai numeroase, fiind proprii ventriculelor. Cele ale ventriculului drept sînt foarte oblice, cele ale ventriculului stîng sînt mai puţin oblice.

Aceste fibre parietale pornesc şi urmăresc fibrele superficiale, înconjură ventriculul respectiv şi se continuă cu cele profunde. Fibrele parietale circulare au funcţie propulsoare, îndeplinind şi rolul de a coborî formaţiile fibroase (rol de piston de pompă de vid).

- Fibrele interventriculare sînt - la rîndul lor -

de două feluri : - fibre directe care pornesc de la porţiunea membranoasă a septului interventricular, merg paralel cu acesta pentru a se termina fie direct în sistemul trabecular sau muşchii papilari şi - fibre indirecte sau fibre suturale care au direcţia transversală, trecînd de la un ventricul la altul.

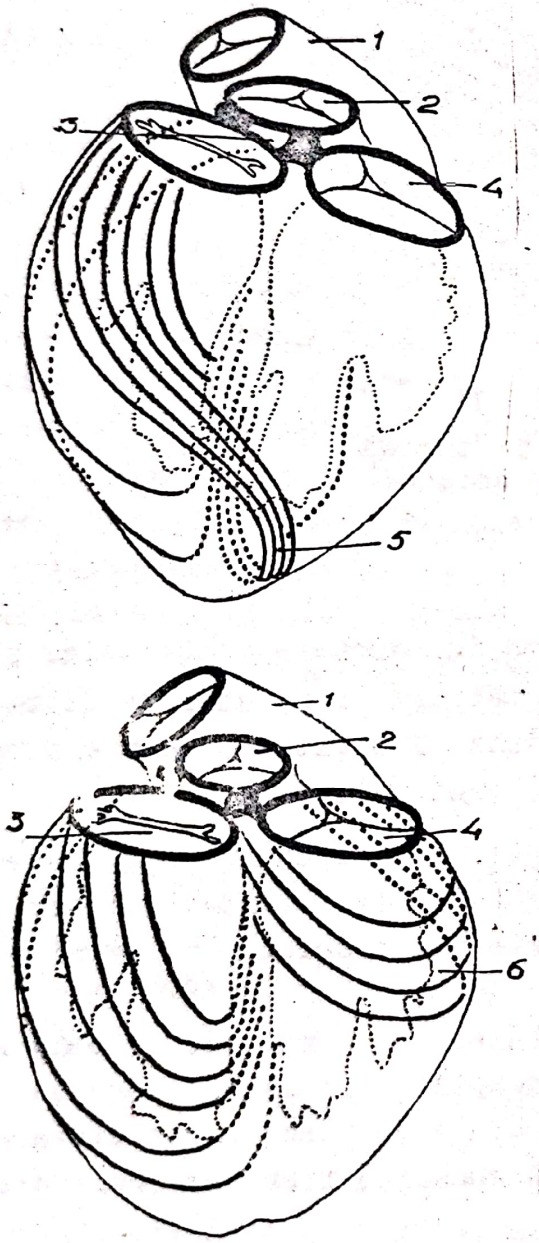

Fig.93

Fibrele musculare ventriculare (cordul văzut posterior)

1. A.pulmonalis
2. A.aorta
3. Ostium atrioventriculare sinistrum dextrum
4. Ostium atrioventriculare dextrum
5. Fibre în vîrtej
6. Fibre parietale

Scanned with OKEN Scanner

Privit în întregime, miocardul fiecărui ventricul este compus din trei straturi :

a) Stratul superficial alcătuit din fibre spiralate, responsabile de mişcarea de torsiune a inimii.

b) Stratul mijlociu sau stratul principal, foarte gros la nivelul ventriculului stîng, cu contracţie sfincteriană, determină propulsia sîngelui în artere.

c) Stratul profund este subţire, alcătuit din fibre plecate din cele două straturi, fibre care se termină în trabeculele inimii, în special în pilieri şi în sistemul trabecular al vîrfului.

Vechea concepţie a lui Winslow este actualizată : miocardul ventricular este compus din doi saci musculari, conţinut în al treilea sac muscular, comun pentru cei doi ventriculi.

2. Sistemul autoexcitoconductor este alcătuit dintr-o musculatură specifică, cu caractere embrionare. Acest sistem de comandă face legătura anatomică şi funcţională între atrii - ventricule.

El este alcătuit din două părţi : o parte condensată sub formă de noduli şi fascicole şi o parte diseminată sub formă de reţea (fig.94).

- Nodus sinuatrialis (nodulul sinoatrial a lui Keith şi Flack), se află în atriul drept, la nivelul cristei terminale, sub orificiul venei cave superioare. Are formă de spatulă, prezintă două părţi : - partea superioară este subepicard, pe cînd - partea sa profundă se află sub endocard.

Nodulul sinoatrial are o lungime de 2-3 cm şi este echivalent cu ganglionul lui Remack de la inima de broască.

Nodulul sinoatrial, prin impulsurile pe care le emite (70-80/minut) determină ritmul sinusal în activitatea inimii. De la acest nivel unda de excitaţie este transmisă prin miocardul atrial cu o viteză de 1 m/sec.

- Nodus atrioventricularis (nodulul atrioventricular al lui Aschoff - Tawara) este situat în aria triunghiului lui Koch şi prezintă două segmente:

Scanned with OKEN Scanner

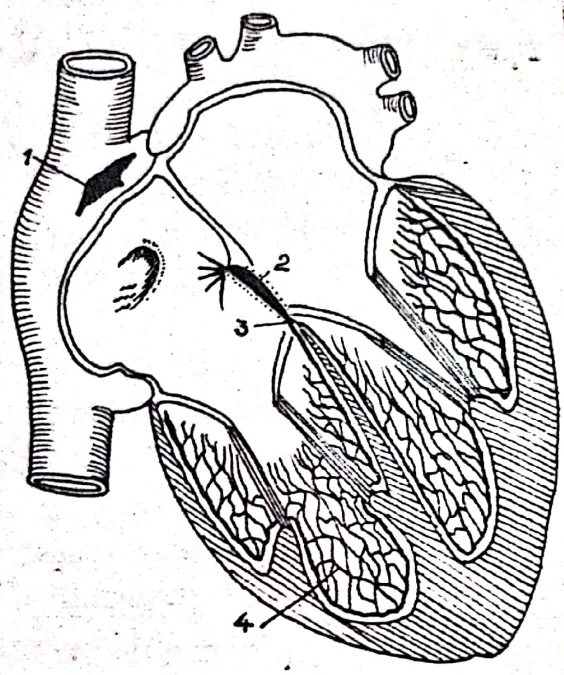

Fig.94

1. Nodus sinoatrialis
2. Nodus atrioventricularis
3. Fasciculus atrioventricularis
4. Reţea Purkinje

- segmentul cranial este derivat din sinusul venos, motiv pentru care este numit porţiunea sinusală sau nodulul lui Zahn ;

- segmentul mijlociu şi caudal este derivat din atriul primitiv, numit nodulul atrioventricular.

Nodus atrioventricularis emite impulsuri cu o frecvenţă de 4o-5o/minut, dar conducerea este lentă de o,2o m/sec. ; în acest fel se face departajarea celor două sistole şi alternanţa lor.

- Fasciculus atrioventricularis (fasciculul atrioventricular a lui His) pleacă de la nodus atrioventricularis. La început

se află pe rața dreaptă a pars membranacea a septului interatrial, parcurge apoi 1 cm în trigonum fibrosum dextrum, după care se împarte în două ramuri :

- crus dextrum (ramul drept) se angajează sub endocard la nivelul trabeculei septomarginale, ajunge la baza mușchilor papilari și chiar în cordajele tendinoase ;

- crus sinistrum (ramul stîng) străbate septul fibros atrioventricular, pătrunde sub endocardul feței stîngi a septului interventricular, loc unde se bifurcă într-o ramură anterioară și alta posterioară. De notat este faptul că ramura anterioară este vascularizată de artera coronară stîngă, pe cînd ramura posterioară de artera coronară dreaptă.

Fasciculus atrioventricularis emite și el impulsuri cu o frecvență de 25-30/min. (ritm idioventricular) care se tramsmite mai departe - întîi ramul stîng, apoi în cel drept.

- Partea diseminată a sistemului autoexcitoconductor este reprezentată de rețeaua lui Purkinje. Ramificațiile acestei rețele se distribuie la fibrele miocardului, de la vîrful inimii spre baza sa, din interior spre exterior.

La sfîrșitul descrierii sistemului autoexcitoconductor, trebuie să subliniem faptul că automatismul inimii este invariabil, însă acest sistem este în legătură cu sistemul nervos vegetativ (a se vedea capitolul - inervația inimii).

III. Endocardium (endocardul) este foița care tapetează pereții cavităților și valvulele orificiilor inimii. Este derivat din tuburile endocardice și se continuă, la nivelul orificiilor arteriale, cu endoteliul vascular.

Endocardul este constituit din celule endoteliale, care se sprijină pe un țesut conjunctivoelastic.

Vascularizația cordului

Inima, organ muscular contractil, are o bogată vascularizație arterială, venoasă și limfatică.

I. Circulația arterială este asigurată de arteria coronaria sinistra et dextra.

a) Arteria coronaria sinistra (artera coronară stîngă) ia naştere din aortă, imediat deasupra valvulei semilunare stîngi; trece în sulcul dintre artera pulmonară, atriul şi auricula stîngă, înconjură marginea stîngă anterioară a inimii şi ajunge în sulcul interventricular anterior, în care coboară pînă la incisura apicis cordis şi trece în sulcul interventricular posterior de pe faţa diafragmatică (fig.95).

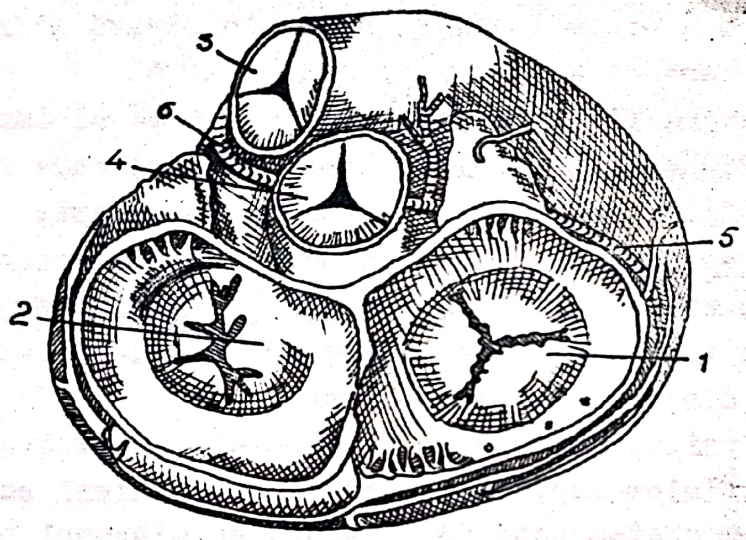

Fig.95

1. Ostium atrioventriculare dextrum
2. Ostium atrioventriculare sinistrum
3. Ostium trunci pulmonalis
4. Ostium trunci aortae
5. Arteria coronaria dextra
6. Arteria coronaria sinistra

In traiectul său, artera coronară stîngă dă următoarele ramuri :

1. vasculare pentru aortă şi pulmonară ;

2. artera atrială stîngă şi pentru auricula sinistră;
3. artera grăsoasă stîngă ;
4. ramus circomflexus pentru atriul şi ventriculul stîng ;
5. artera marginii stîngi a lui Crăiniceanu ;
6. ramus interventricularis anterior din care pornesc ramuri pentru ventriculele drept şi stîng şi pentru septul interventricular, în 2/3 anterioare ale acestuia.

b) Arteria coronaria dextra (artera coronară dreaptă) porneşte din aortă imediat deasupra valvulei semilunare drepte; merge în partea dreaptă a sulcului coronar anterior, înconjură marginea dreaptă a inimii şi ajunge în sulcul coronar posterior. La acest nivel se incurbează şi se plasează în sulcul interventricular posterior de pe faţa diafragmatică a inimii, terminîndu-aproape de vîrful acesteia (fig.96).

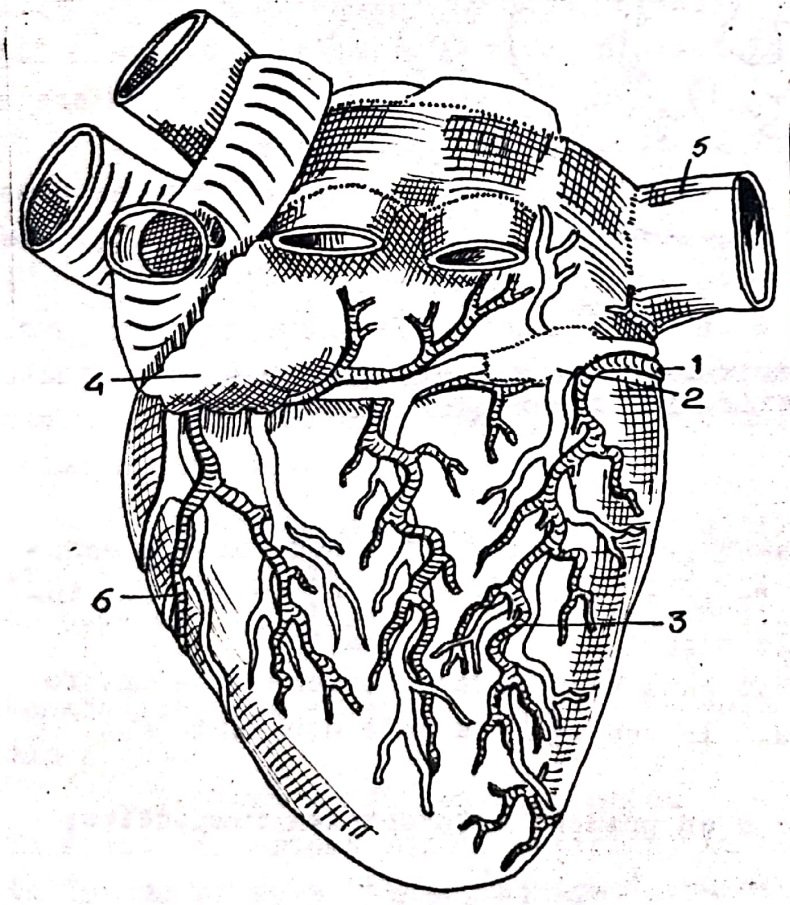

Fig.96

1.A.coronaria dextra
2.Sinus coronarius
3.Ramus interventricularis posterior
4.Auricula sinistra
5.Vena cava inferior
6.A.marginală stîngă

In acest traiect, artera coronară dreaptă dă următoarele ramuri :

1. vasculare pentru aorta şi pulmonară ;
2. ramuri atriale şi artera septului interatrial;
3. artera grăsoasă dreaptă ;
4. ramuri atrioventriculare ;
5. artera marginii drepte a inimii ;
6. ramus interventricularis posterior care vascularizează şi 1/3 posterioară a septului interventricular(fig.97).

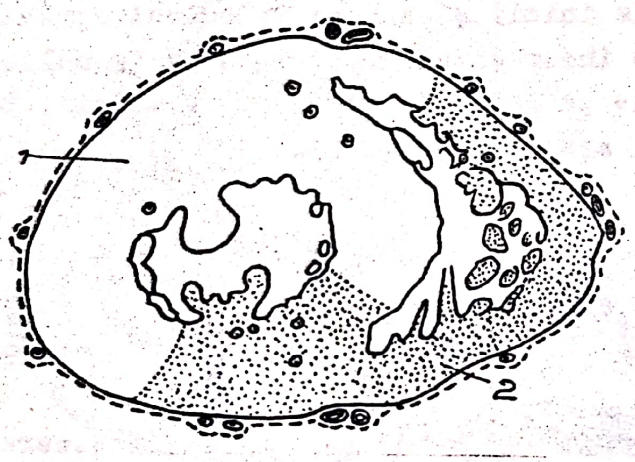

Fig.97

1. Teritoriul a.coronaria sinistra
2. Teritoriul a.coronaria dextra

Teritoriile de vascularizaţie ale celor două artere coronare pot să fie diferite de la o persoană la alta, în aşa fel încît se descriu următoarele tipuri de vascularizaţie :

1. tipul echilibrat este reprezentat de cele două artere coronare,care se distribuie în mod egal la cele două jumătăţi ale inimii ;

2. tipul coronarian cu predominenţa arterei respective;

3. tipul coronarian stîng, cu predominenţa accentuată a teritoriului arterei respective, este cel descris mai sus.

Toate aceste date sînt necesare în vederea cunoaşterii şi aprecierii aspectelor coronarografiilor, care se execută astăzi în clinică destul de des şi a estimării candidaturii la infarct de miocard, precum şi pentru aprecierea caracterelor morfofuncţionale ale arterelor coronare :

1. La originea lor, ambele artere coronare au o porţiune infundibulară, lungă pînă la 0,5 cm, loc unde apar frecvent plăcile de aterom, care micşorează ostiumul coronarian.

2. Arterele coronare are un traiect sinuos, deci o rezervă de lungime, necesară în timpul fazelor revoluţiei cardiace.

3. Arterele coronare sînt plasate în sulcurile cordului, acoperite şi protejate de grăsime, condiţii optime pentru asigurarea circulaţiei miocardului în timpul sistolei ventriculare.

4. In arterele coronare, circulaţia se desfăşoară în condiţii speciale : irigaţie masivă în diastolă şi foarte redusă în sistolă.

5. Arterele coronare au o mare capacitate de vasodilataţie, ceea ce permite un debit crescut pe minut (pînă la 2 litri în efort).

6. Cele două artere coronare posedă o bogată capilarizare, însă anastomozele dintre ele sînt - funcţional - insuficiente pentru a asigura circulaţia într-un teritoriu a cărui ram arterial a fost astupat ; în acest mod are loc apariţia infartului de miocard.

II. <u>Circulaţia venoasă a cordului</u>. Circulaţia de întoarcere a sîngelui de la elementele sale componente este asigurată de două categorii de vene : superficiale şi profunde.

a) <u>Circulaţia venoasă superficială</u> este reprezentată de venele coronare şi alte vene care se varsă în sinusul venos coronar :

1. <u>Vena cordis magna</u> (marea venă coronară) ia naştere în sulcul interventricular anterior, la vîrful inimii. Se îndreaptă în sus şi spre stînga, ajunge în partea stîngă a sulcului coro-

nar anterior şi trece în sulcul coronar posterior, unde se termină în extremitatea stîngă a sinusului venos coronar (fig.98).

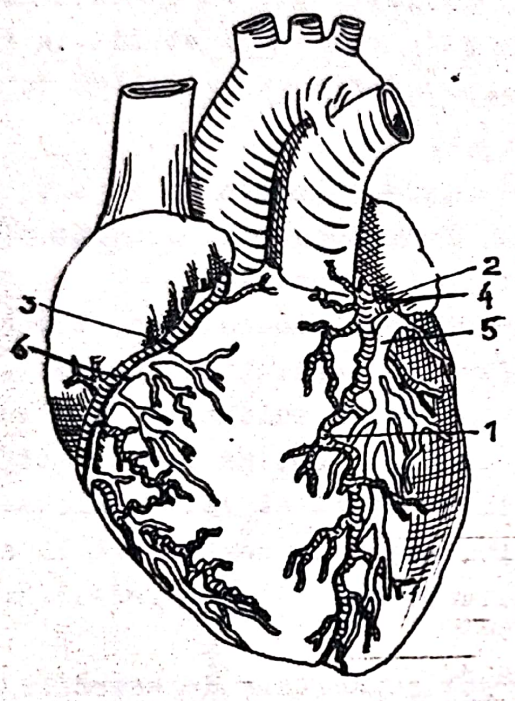

Fig.98
1. R.interventricularis anterior
2. A.coronaria sinistra
3. A.coronaria dextra
4. Ramus circu,phlexus
5. V.cordis magna
6. V.cordis parva

2. Vena cordis parva (mica venă coronară) strînge sîngele venos de pe peretele inferior al ventriculului drept, se situiază în partea dreaptă a şanţului coronar posterior şi se varsă în extremitatea dreaptă a sinusului venos coronar (fig.99).

3. Vena cordis media (vena interventriculară posterioară) ia naştere la nivelul sulcului interventricular posterior, merge ascendent şi se varsă direct în sinusul coronar (fig.99).

4. Vena posterior ventriculi sinistri (vena posterioară a ventriculului stîng) adună sîngele de la ventriculul stîng şi se varsă în extremitatea stîngă a sinusului coronar.

5. Vena obliquua atrii sinistri (vena lui Marshall) este situată între vena pulmonară inferioară stîngă şi auricula de aceeaşi parte, pe peretele posterior al atriului stîng. Constituie un rest din canalul stîng a lui Cuvier, motiv pentru care poate

prezenta numeroase varietăţi.

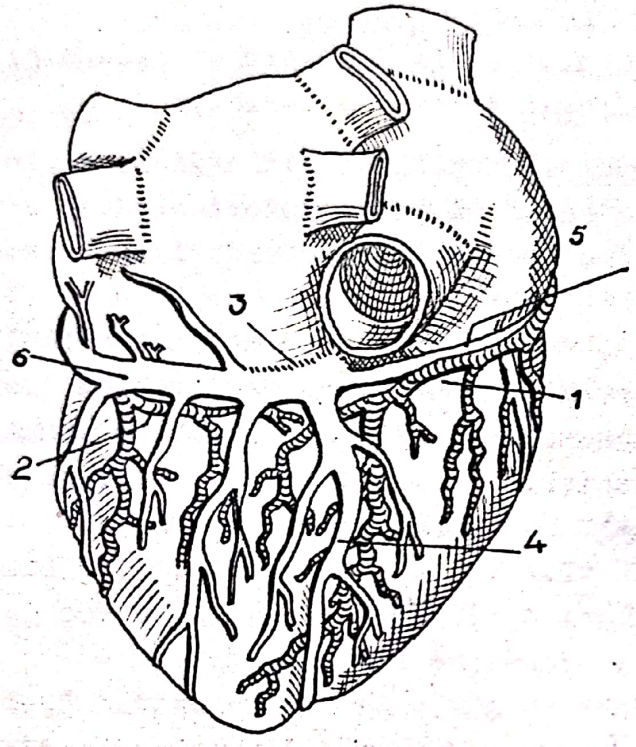

Fig.99
1. A.coronaria dextra
2. A.coronaria sinistra
3. Sinus coronarius
4. V.cordis media
5. V.cordis parva
6. V.cordis magna

Sinus coronarius cordis (sinusul venos coronar) este colectorul venos care adună sîngele de la venele superficiale ale inimii. El este situat la nivelul sulcului coronar posterior, între atriul şi ventriculul stîng. Are o lungime de cca 3 cm, o grosime de 0,5 cm şi prezintă - la origine - valvula lui Vieussens, iar - la terminarea sa în atriul drept - valvula lui Thebesius.

b) Circulaţia venoasă profundă este reprezentată de venele care se varsă direct în cavităţile cordului = venae minimae, numite încă şi venele lui Galien şi ale lui Thebesius. Orificiile lor (foramina venarum minimarum) se găsesc îndeosebi la nivelul pereţilor atriului drept.

Aceste vene profunde au trei aspecte funcţionale :

- pot comunica cu reţeaua venoasă superficială, constituind o posibilitate de drenare a sîngelui venos ;

- pot îndeplini funcţia de irigaţie "în contra curent" a miocardului ;

- golirea venelor cordului se face în timpul diastolei, favorizînd în acest fel şi afluxul sanguin arterial.

III. Limfaticele cordului (fig.100). Limfa de la elementele componente ale inimii se adună în vase limfatice subepicardice, descrise de Fr.Rainer, care primesc colectoare şi de la endocard.

Limfa din 1/2 stîngă a inimii este adunată de vasele limfatice aflate în sulcul interventricular anterior. De aici, merg ascendent - anterior - pe crosa aortei şi se drenează în ganglionii limfatici intertraheobronhici.

Fig.100
1. Reţeaua subepicarpică
2. Colectoare limfatice anterioare
3. Colectoare limfatice posterioare

Limfa din 1/2 dreaptă se drenează în limfaticele din sulcul coronar ; de aici merg - posterior - spre crosa aortei şi originea arterei carotide stîngi, în ganglionii mediastinali.

Nervii cordului

Fibrele nervoase cardiosensitive şi cardiomotorii sînt vegetative, grupate în nervii cardiaci, ramuri ale parasimpaticului vagal cît şi ale ortosimpaticului cervical.

Originea acestor nervi constituie o dovadă în plus a formării tubului cardiac în regiunea cervicală. Datorită derlexiunii extremităţii cefalice cît şi a procesului de caudalizare, cordul a migrat în torace, însă şi-a păstrat filetele nervoase din regiunea cervicală.

Pentru aceste considerente, vom constata că aproape toţi nervii cardiaci au - mai întîi - un traiect şi rapoarte cervicale şi apoi toracice.

In plus, cercetările embriologice au arătat că nervii cardiaci ai vagului şi ai ortosimpaticului apar în epoci diferite, corespunzătoare etapelor formării şi evoluţiei tubului cardiac.

Nervii cardiaci superiori apar la finele primei luni de viaţă intrauterină. Ei ajung şi se anastomozează îm jurul bulbului arterial, alcătuind plexul peribulbar, care va deveni plexul cardiac anterior (superficial sau arterial cu ganglionul lui Wrisberg).

Nervii cardiaci mijlocii şi inferiori apar în a doua lună de viaţă intrauterină ; ei ajung la faţa posterioară a sinusului venos şi a atriului primitiv. Din acesti nervi se va constitui plexul nervos posterior sau al pedicululuí venos a lui Perman.

I. Nervii cardiaci ai vagului sînt în număr de 3 :

a) Rami cardiaci superiores (nervi cardiaci superiori) sînt în număr variabil (de obicei 2-3 la număr). Pornesc din regiunea cervicală puţin dedesubtul ganglionului plexiform al vagului. Coboară înaintea carotidei primitive la stînga, înaintea trunchiului brahiocefalic la dreapta. Nervii cardiaci superiori ai vagului schimbă anastomoze cu nervii cardiaci ai simpaticului şi pot prezenta un ganglion pe traiectul lor (Arnold).

b) Nervi cardiaci mijlocii sînt în număr variabil de 2-3. Iau naştere la baza gîtului sau în torace, puţin dedesubtul originei nervilor recurenţi ; cîteodată chiar din ansa recurenţială.

De partea stîngă sînt foarte scurţi, în timp ce la dreapta, sînt reuniţi într-un trunchi comun, ei merg în contact cu trunchiul arterial brahiocefalic (fig.101).

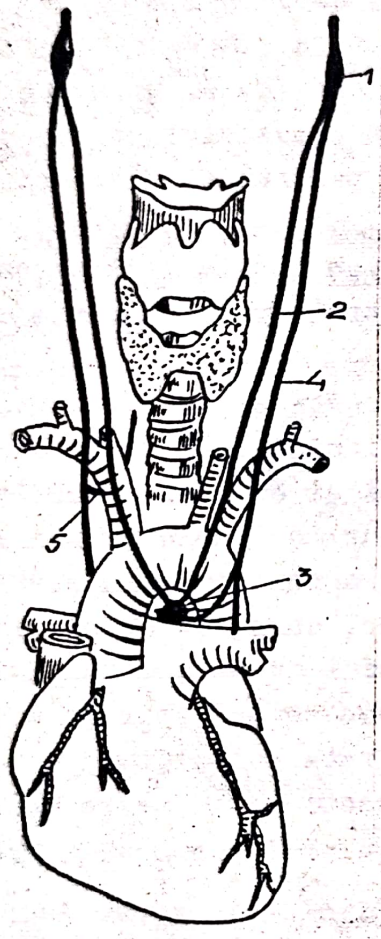

Fig.101

1. Ganglionul plexiform
2. Rami cardiaci superiores
3. Plexus cardiacus
4. N.vagus
5. N.laringeus recurrens

c) Rami cardiaci inferiores (nervi cardiaci inferiori) sînt foarte scurţi, nasc puţin dedesubtul precedenţilor şi, cîteodată, dintr-un trunchi comun cu filetele bronhopulmonare. La dreapta sînt fuzionaţi cu nervii cardiaci mijlocii şi ajung la faţa posterioară a atriilor, în timp ce la stînga ei sînt mai bine individualizaţi, încrucişează faţa anterioară a originii ramurei stîn-

gi a arterei pulmonare.

II. Nervii cardiaci ai ortosimpaticului mai sînt numiţi şi nervii splanhno-mediastinali anteriori ; sînt în număr de 3 :

1. N.cardiacus cervicalis superior (nervul cardiac superior) ia naştere prin una sau două rădăcini ale ganglionului cervical superior. Traversează vertical loja carotidiană, paralel cu carotida internă şi carotida primitivă, aproape de aceste vase.

In torace, în partea dreaptă,se plasează pe versantul posterointern al trunchiului brahiocefalic, apoi încrucişează traheea. In partea stîngă, merge între carotida primitivă şi traheea pentru a ajunge la plexul cardiac (fig.102).

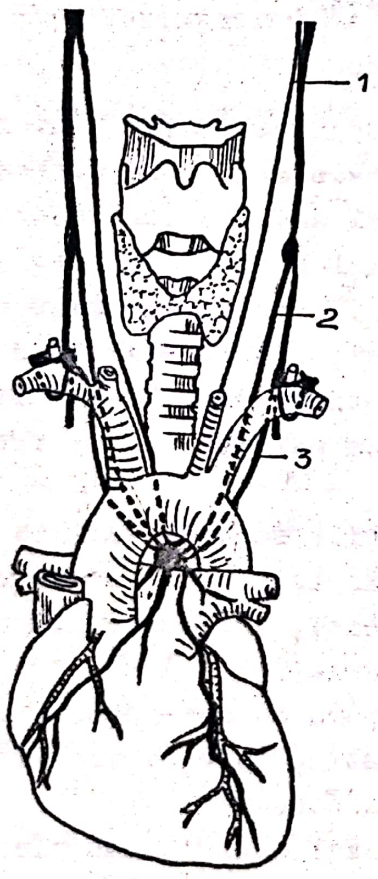

Fig.102

1. N. cardiacus superior
2. N. cardiacus medius
3. N. cardiacus inferior

2. N.cardiacus cervicalis medius (nervul cardiac mijlociu) ia naştere prin două rădăcini a ganglionului cervical mijlociu sau din ansa nervoasă (Drobnic - Toma Ionescu) care îl înlocuieşte. Traiectul său este sensibil paralel cu precedentul, cîteodată chiar este fuzionat ; el încrucişează faţa posterointernă a crosei aortice pentru a ajunge în plexul cardiac.

3. N.cardiacus cervicalis inferior (nervul cardiac inferior) este foarte scurt, se desprinde prin două sau trei rădăcini fie din ganglionul stelat, din ganglionul intermediar sau din ansa lui Vieussens. Merge pe versantul intern al domului pleural în afara celor precedenţi, încrucişează versantul postero-intern a crosei aortice şi ajunge la plexul cardiac.

De semnalat faptul că originile nervilor cardiaci sînt variabile şi că aceşti nervi se unesc adesea.

Plexurile cardiace

Nervii cardiaci ai vagului şi ortosimpaticului converg toţi în torace către marele trunchiuri vasculare, unde formează plexul cardiac, care se împarte, la rîndul său, în două plexuri:

- Plexus cardiacus anterior (plexul superficial sau plexul arterial). Nervii care formează plexul cardiac anterior unii trec îndărăt, alţii înaintea crosei aortei, anastomozîndu-se sub concavitatea acesteia . Nervii cardiaci stîngi sînt preaortici, pe cînd nervii cardiaci drepţi sînt în cea mai mare parte retroaortici.

La nivelul plexului cardiac anterior se află ganglia cardiaca (ganglionul lui Wriesberg),situat în loja patrulateră cu acelaşi nume, delimitată de aorta ascendentă, crosa aortei, ramura stîngă a pulmonarei şi ligamentul arterial.

Din acest plex cardiac anterior pornesc numeroase filete care constituie plexul coronar drept şi stîng care au traiect şi distribuţie ca şi arterele pe care le însoţesc.

- Plexus cardiacus posterior (plexul profund sau plexul pediculului venos a lui Perman). Nervii care constituie plexul cardiac posterior trec în cea mai mare parte, îndărătul bifurca-

caţiei a arterei pulmonare şi a sinusului transvers al pericardului. Unii din ei ajung prin mezocardul posterior la faţa posterioară a atriului drept, loc unde se găsesc diseminaţi microganglioni nervoşi, a cărui ansamblu formează centrul ganglionar a lui Perman.

Majoritatea nervilor care ajung în acest centru provin din nervii cardiaci mijlocii şi inferiori ai vagului drept şi nervii cardiaci ai simpaticului drept.

In concluzie, dacă privim sintetic nervii cardiaci putem afirma că :

- plexul cardiac anterior primeşte nervii cardiaci superior drept şi stîng ai vagului şi nervul cardiac superior stîng al ortosimpaticului ;

- plexul cardiac posterior ar fi constituit din nervii cardiaci mijlocii şi inferiori ai vagului şi din toţi nervii cardiaci ai ortosimpaticului cu excepţia nervului cardiac superior stîng.

Actual, se admite că fibrele nervoase care constituiesc plexul cardiac anterior ar fi de origine vagală, în timp ce fibrele plexului cardiac posterior ar fi de origine simpatică.

Inima la copil

La noul născut forma inimii este variabilă, axa cordului este sensibil orizontală din cauza poziţiei înalte a diafragmului şi a poziţiei şi volumului timusului, care împinge baza inimii de sus în jos şi dindărat înainte.

Forma exterioară a inimii este rotunjită ; volumul cordului este considerabil în raport cu dimensiunile cutiei toracice, astfel că putem afirma - la propriu şi la figurat - "copilul se naşte cu o inimă mare". Acest volum considerabil se datoreşte şunturilor dintre circulaţia venoasă şi arterială, prin gaura lui Botal, pe de o parte şi prin canalul arterial pe de altă parte.

Volumul inimii se micşorează însă treptat în primele 15 zile, datorită respiraţiei pulmonare şi a dispariţiei şunturilor arteriovenoase. După această dată, inima creşte treptat în volum şi greutate, în mod progresiv cu vîrsta, înălţimea şi greutatea.

Scanned with OKEN Scanner

PERICARDIUM

(Pericardul)

A. Anatomie generală

Generalităţi. Pericardium este sacul fibros, căptuşit la interior cu o seroasă care cuprinde inima şi rădăcinile marilor vase care vin sau pleacă de la inimă.

Din punct de vedere fiziologic, pericardul protejează inima, o izolează de organele vecine şi îi permite mişcările sale intermitente.

Date filo-şi ontogenetice. Dacă, din punct de vedere anatomic, pericardul este un dispozitiv de înveliş, din punct de vedere embriologic, el este o cavitate în jurul căreia se diferenţiază ţesuturile din care vor lua naştere foiţele pericardice.

Această cavitate apare foarte precoce, la embrionul de 18-20 zile, în stadiul embrionului tridermic ; ea se dezvoltă în interiorul foiţei mijlocii - mezoblast - din celomul intern, împreună cu celelalte cavităţi seroase : pleurale şi peritoneală.

Ulterior, dezvoltarea pericardului este determinată de plicatura plăcii embrionare şi dezvoltarea concomitentă a tuburilor endocardice (fig. 51).

Intr-un stadiu mai tardiv, celomul intern este subîmpărţit în 2 etaj prin apariţia septului transvers (suportul mezoblastic al conductelor venoase care converg spre sinusul venos al tubului cardiac) :

- un etaj supraseptal, care cuprinde cavităţile pleuro-pericardică şi

- un etaj infraseptal care corespunde cavităţii peritoneale. (fig. 103).

In interiorul etajului supraseptal, dezvoltarea pleurelor determină evoluţia pericardului. La început cavităţile pleurale sînt înguste şi plasate dorsal. Ele se dezvoltă apoi ventral (odată cu evoluţia pulmonilor) şi sfîrşesc prin individualizarea celor două cavităţi parietale. Acestea se alipesc prin resorbţia mezocar-

dului ventral, realizînd o cavitate pericardică unică, separată de cavităţile pleurale prin creşterea membranelor pleuropericardice.

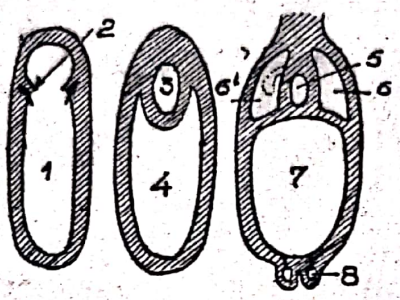

Fig.1e3
Evoluţia celomică

1. Cavitatea celomică
2. Septum transversum
3. Etajul seros supraseptal
4. Etajul seros subseptal
5. Cavitatea pericardică
6 şi 6'. Cavităţile pleuropulmonare
7. Cavitatea peritoneală
8. Cavităţile vaginale ale testicolelor

B. Anatomie descriptivă

Pericardul se află situat în etajul inferior al mediastinului anterior, avînd - înainte sternul şi cartilajiile costale, îndărăt mediastinul posterior şi vertebrele toracale, - în jos diafragma, iar - în sus timusul şi marile vase.

I. Pericardium fibrosum

Sacul fibros pericardic are forma unui trunchi de con oblic, cu baza fixată de centrul tendinos al diafragmei şi cu vîrful în sus şi spre dreapta, unde aderă de adventicea vaselor mari de la baza inimii.

Pericardul, în afară de legăturile sale cu vasele sanguine,

este fixat de formaţiunile învecinate printr-o serie de ligamente care stabilesc continuitatea sa cu fasciile gîtului, demonstrînd derivarea sa din fascia periviscerală cervicală (fig.104).

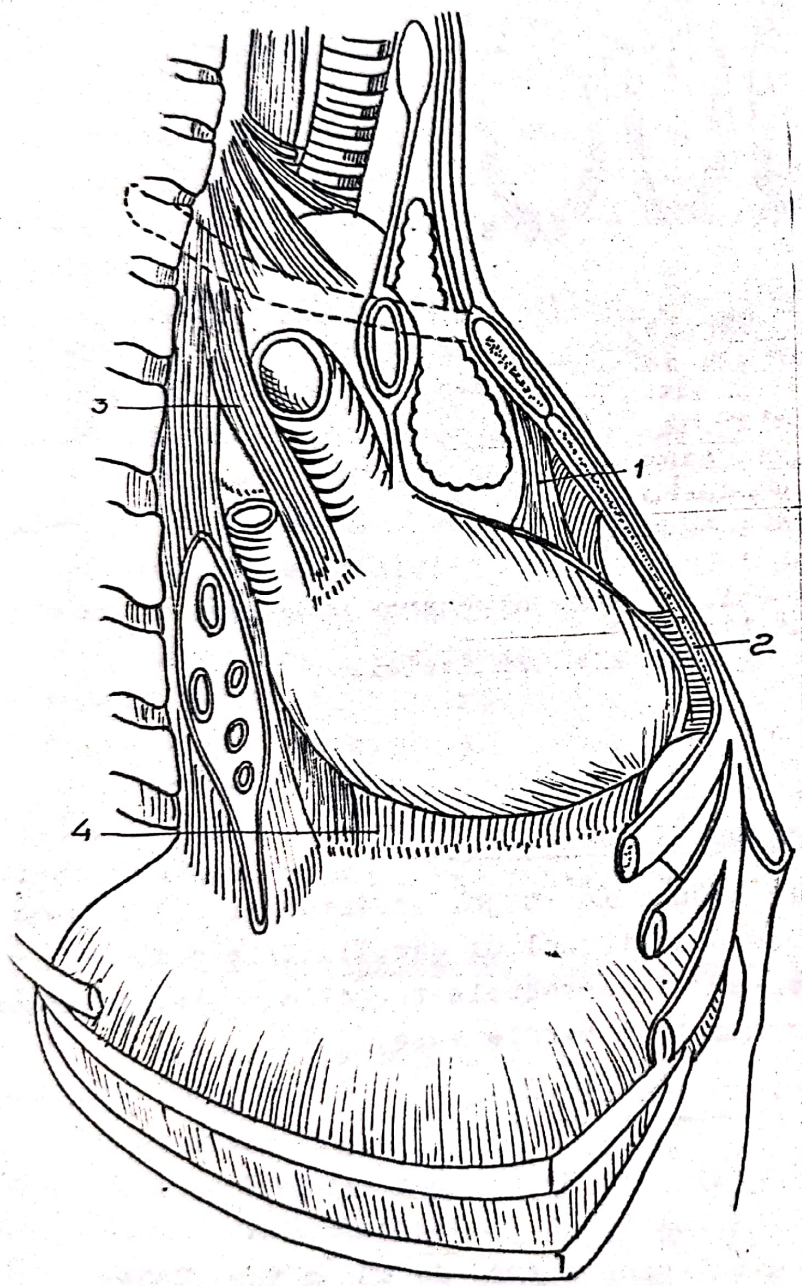

Fig.104

1. Lig.sternopericardic superior
2. Lig.sternopericardic inferior
3. Lig.vertebropericardic
4. Lig.frenopericardic

Scanned with OKEN Scanner

Clasic, se descriu următoarele ligamente :

1. Ligamentele cervicopericardice coboară din regiunea cervicală la pericard. Sînt alcătuite din două sisteme de fibre conjunctive :

- unul anterior anexat venelor, constituind fascia tiropericardică ce coboară de la tiroidă la teaca conjunctivă a trunchiurilor venoase brahiocefalice ;

- altul posterior anexat mai mult arterelor aortă, carotidelor şi subclaviculare lor.

2. Ligg.sternopericardiaca (ligamentele sternopericardice) sînt în număr de două :

- ligamentul sternopericardic superior merge de pe faţa posterioară a manubriului sternal la faţa anterioară a pericardului, în partea sa superioară ;

- ligamentul sternopericardic inferior (xifopericardic) porneşte de la baza xifisternului şi merge la partea inferioară a feţii anterioare a pericardului.

3. Ligamentul vertebropericardic pleacă de la faţa anterioară a celei de a treia vertebre toracică şi ajunge la faţa posterioară a pericardului.

4. Ligamentele laterale sînt situate - unul la nivelul venei cave inferioare şi altul spre extremitatea stîngă, care se ridică de la diafragm spre pedicului pulmonar.

5. Ligamentele frenopericardice sînt situate pe linia anterioară de fuziune pericardică diafragmatică.

Pericardium fibrosus prezintă pentru studiu o faţă anterioară, una posterioară, o margine dreaptă şi una stîngă, o bază şi un vîrf.

- Faţa anterioară este în raport - spre marginile sale - cu pleurele şi plămînii şi - direct - cu sternul, cartilajiile costosternale şi spaţiile intercondrale, vasele toracice interne şi muşchiul transversus thoracicus.

Din enumerarea acestor rapoarte, rezultă că faţa anterioară are două porţiuni : retropleuropulmonară şi extrapleurală.

Porţiunea extrapleurală are formă de triunghi cu vîrful în sus la originea trunchiului arterial brahiocefalic şi cu baza în jos, de 4-5 cm,la nivelul aderenţei pericardului la diafragmă (fig.1o5).

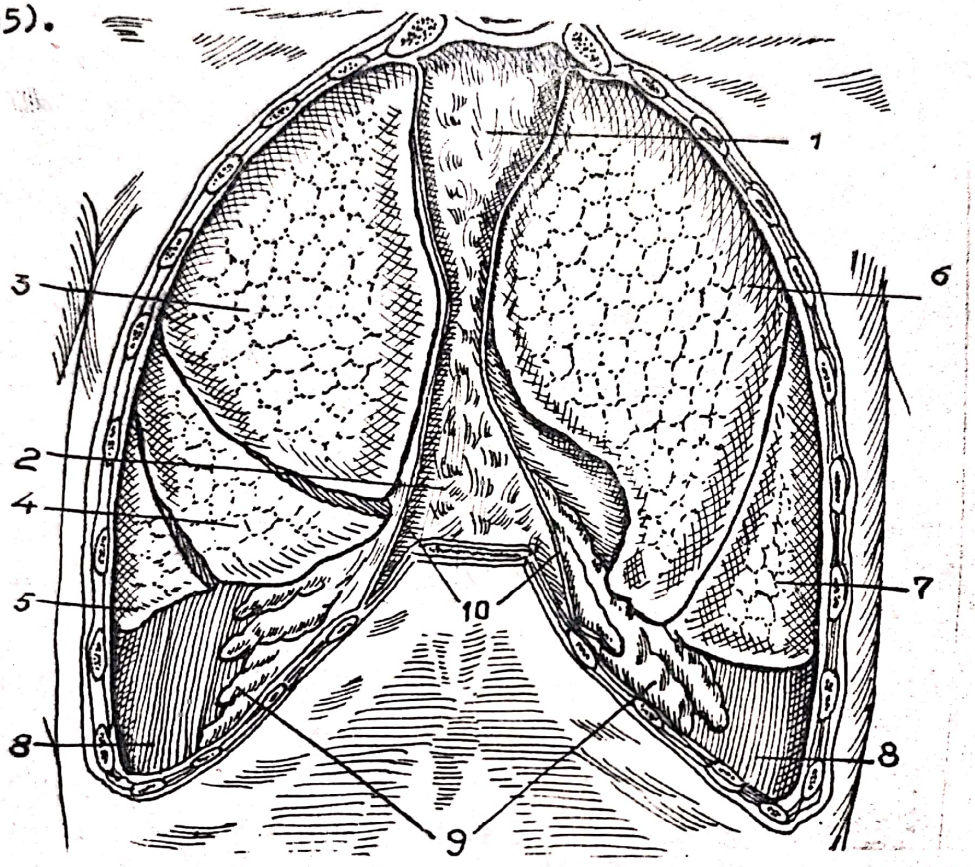

Fig.1o5

1. Triu[illegible] [illegible] vascular; 2 triunghiulmpericardocardiac; 3. Lobu[illegible] dexter su[illegible]or; 4.Lobus medius; 5.Lobus dexter inferior; 6. Lobus sinister superior ; 7.Lobus sinister inferior; 8.M.diaphragma; 9.Fascia endothoracica; 1o.Recessus costomediastinalis anterior (dext.et sinister).

Din această porţiune extrapleurală,la stînga sternului,se află o altă zonă triunghiulară,denumită triunghiul pericardic,cu vîrful la al IV-lea cartilaj costal stîng, cu baza pe al VI-lea cartilaj stîng şi cu [illegible]ura stîngă dată de linia care uneşte a IV-a articulaţie condro[illegible]ornală stîngă cu cartilajul al VI-lea, la 18 mm de marginea stîngă a sternului. In aria acestui triunghi,se execută puncţia pericardului,lîngă marginea stîngă a sternului,deoarece vasele toracice interne trec la 12,5 mm în afară de marginea sternului,

- <u>Faţa posterioară</u> (fig.1o6) are rapoarte cu:

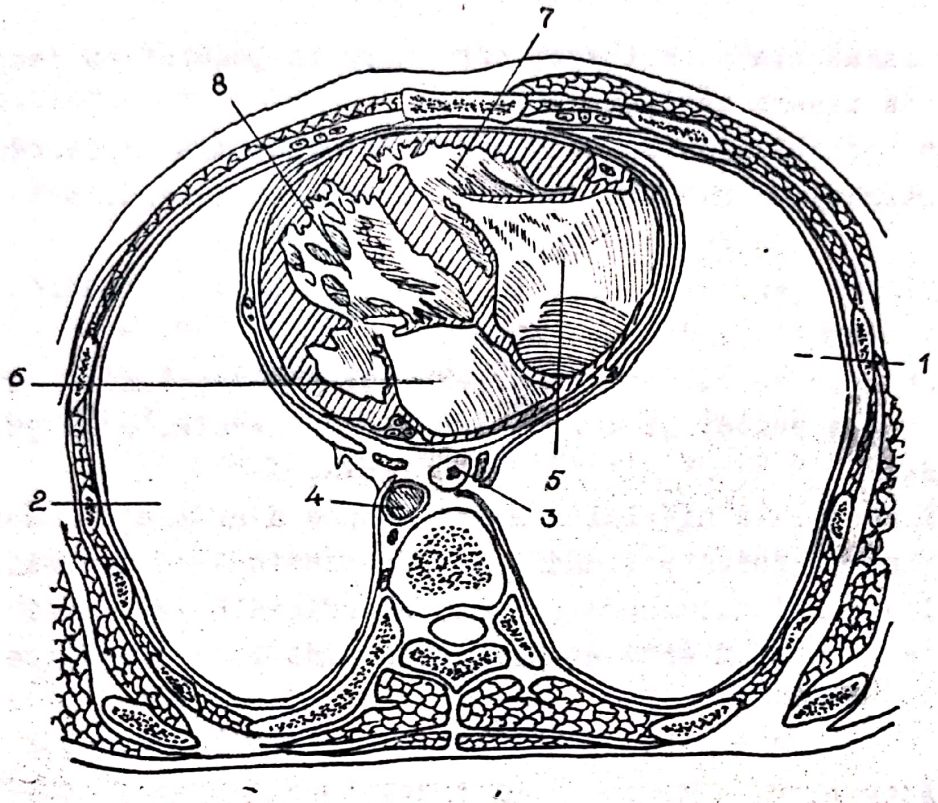

Fig.106

1. Loja pleuropulmonară dreaptă
2. Loja pleuropulmonară stîngă
3. Esophagus
4. A.aorta
5. Atrium dextrum
6. Atrium sinistrum
7. Ventriculus dexter
8. Ventriculus sinister

- aorta, a cărei crosă se găseşte la partea superioara, trece apoi îndărătul pedicululuí pulmonar stîng şi se aşează înaintea coloanei vertebrale toracale ;

- esofagul se găseşte îndăratul atriului stîng, la nivelul sinus obliquus pericardii ;

- nervii vagi drept şi stîng, situaţi pe laturile esofagului ;

- faţa anterioară a bronhiilor dreaptă şi stîngă ;

- vena cavă inferioara, în unghiul inferior drept.

- <u>Marginile laterale</u> vin în raport cu nervii frenici,cu

vasele diafragmatice superioare, care merg în ţesutul ce desparte pericardul de pleura mediastinală.

Sub pediculii pulmonari, aceste margini ale pericardului corespund marginilor mediale ale ligamentelor triunghiulare pulmonare.

- Vîrful pericardului este îndreptat în sus, îndărătul manubriului sternal, unde se continuă :

- înainte cu adventicea arterei pulmonare, imediat sub bifurcarea sa, a aortei şi a trunchiului brahiocefalic drept, la originea sa;

- îndărăt, la nivelul ramurii drepte a arterei pulmonare se împarte într-o foiţă profundă care se continuă cu peretele inferior al arterei pulmonare şi una superficială care urcă îndărătul ramurei drepte a arterei pulmonare pînă la crosa aortei (fig.107);

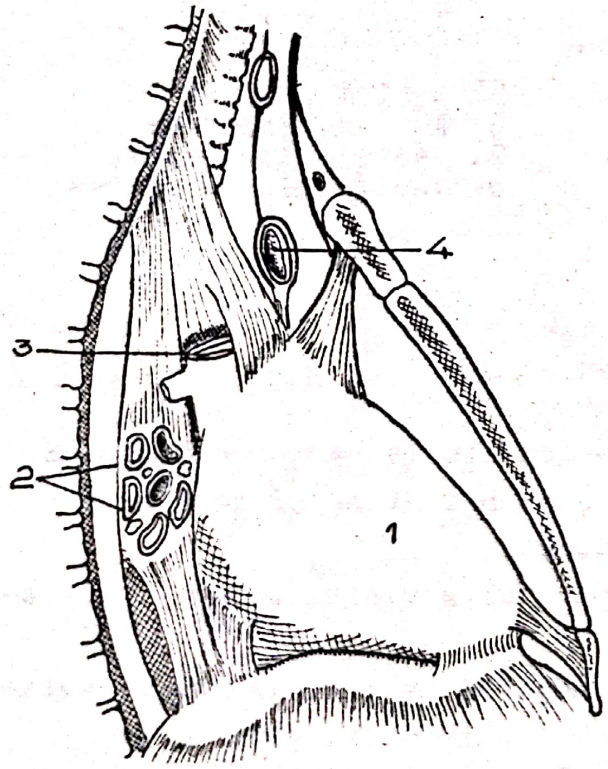

Fig.107

1.Pericardium
2.Pediculul pulmonar drept
3.Vena cava superior
4.Trunchiul venos brahiocefalic stîng.
5.M. diaphragma

- lateral, se continuă cu ţesutul conjunctiv din jurul pereţilor venelor cave şi ale venelor pulmonare şi urcă cel mai sus pe aortă pînă la faţa posterolaterală a trunchiului brahiocefalic.

II. Pericardium serosum

Pericardul seros prezintă două foiţe :

a) Lamina parietalis (foiţa parietală) este întinsă cît pericardul fibros, fiind intim lipită de acesta.

b) Lamina visceralis (foiţa viscerală sau epicardium) înveleşte ventriculii şi atriile, precum şi o porţiune din vasele mari care vin sau pleacă de la inimă ; se răsfrînge apoi continuîndu-se cu foiţa parietală.

Linia de răsfrîngere a celor două foiţe - parietală şi viscerală - este determinată de modificările celor două extremităţi ale tubului cardiac unic, dintre care extremitatea caudală - venoasă - suferă o evoluţie mult mai complicată decît extremitatea cranială - arterială.

Datorită răsfrîngerii pericardului seros în jurul vaselor mari, se individualizează trei pediculi vasculari (fig.108) :

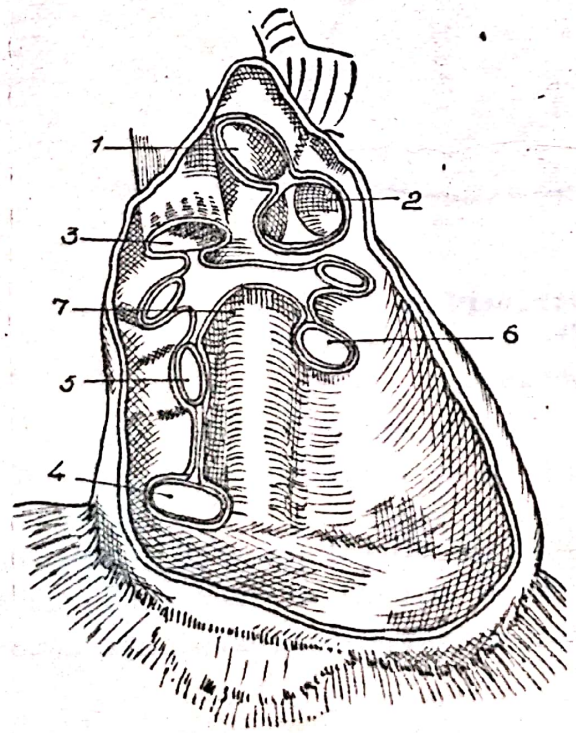

Fig. 108

1. A.aorta
2. Truncus pulmonalis
3. V.cava superior
4. V.cava inferior
5. V.pulmonalis dextra
6. V.pulmonalis sinistra
7. Sinus obliquus pericardii

- Pediculul arterial este situat anterior şi superior; el este alcătuit din aortă şi artera pulmonară.

- Pediculul venos drept este posterior, format din cele două vene cave şi venele pulmonare drepte.

- Pediculul venos stîng este situat tot posterior, alcătuit din venele pulmonare stîngi.

Linia de răsfrîngere a pericardului seros se prezintă ca un şanţ foarte accidentat, care va fi urmărit în partea anterioară, cît şi în cea posterioară.(fig.109).

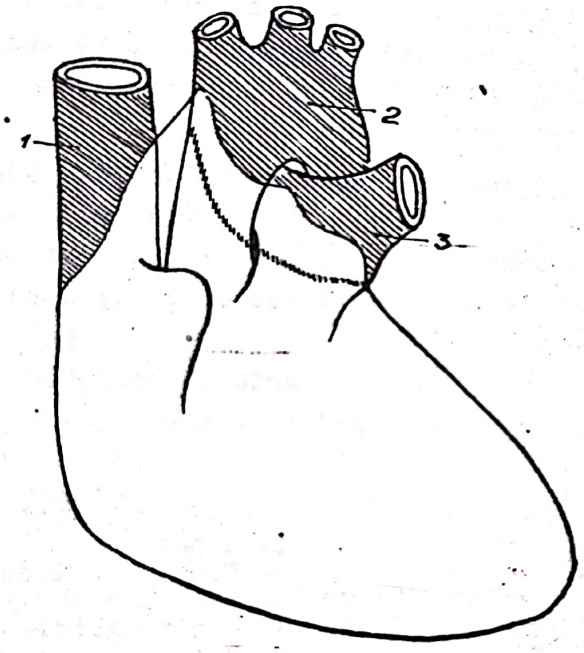

Fig. 109

Răsfrîngerea anterioară a pericardului seros.

1. **Vena cava superior**
2. **A.aorta**
3. **A.pulmonalis**

<u>Răsfrîngerea anterioară</u> urmează o linie oblică care pleacă de la nivelul ramurei stîngi a arterei pulmonare, merge în sus şi la dreapta trecînd peste bifurcaţia pulmonarei, peste faţa anteri-

oară a aortei şi ajunge pe faţa posteroexternă a trunchiului arterial brahiocefalic, de unde coboară pe faţa anterioară a venei cave superioare, apoi pe faţa ei laterală.

Răsfrîngerea posterioară o urmărim de la faţa laterala a venei cave superioare de unde merge în jos şi spre stînga deasupra venei pulmonare drepte superioare, coboară anterior şi de-a lungul venelor pulmonare drepte, a venei cave inferioară, pe care o înconjură (fig.110).

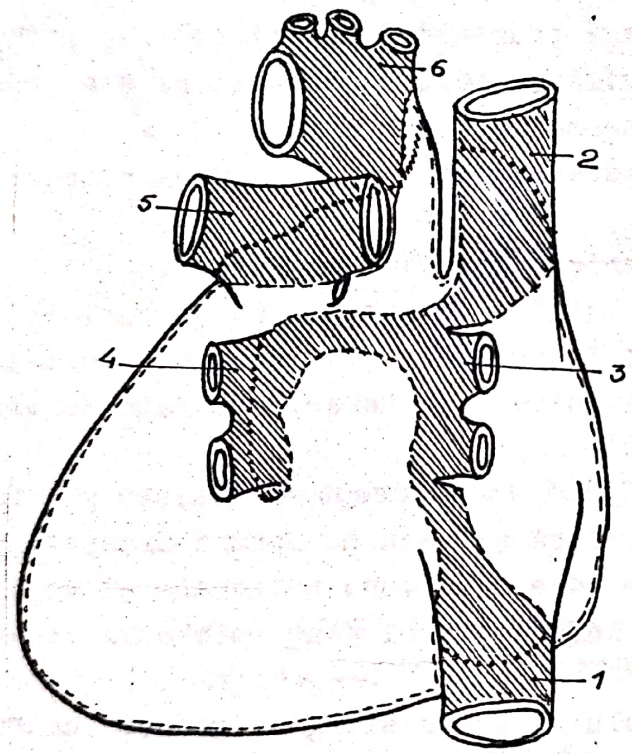

Fig.110

Răsfrîngerea posterioară a pericardului seros

1. Vena cava inferior
2. Vena cava superior
3. Venae pulmonales dextr
4. Venae pulmonales sinistrae.
5. A.pulmonalis
6. A.aorta

Apoi, urcă pe faţa posterioară a venelor pulmonare drepte, după care se îndreaptă transversal spre stînga şi ajunge la terminarea venelor pulmonare stîngi ; de aici coboară pe faţa posterioară a acestor vene, înconjură vena pulmonară stîngă infe-

ricoară, urcă pe faţa anterioara a venelor pulmonare stîngi şi ajunge deasupra lor, pe marginea inferioară a ramurei stîngi a arterei pulmonare de unde se continuă cu răsfrîngerea anterioară.

Cavum pericardii (cavitatea pericardică) este un spaţiu virtual, delimitat de cele două lamine - parietală şi viscerală a pericardului seros. Rolul cavităţii pericardice este de a transforma forţa de frecare a celor două foiţe în mişcare de alunecare necesară cordului în timpul revoluţiei cardiace.

Cavum pericardii prezintă numeroase sinusuri rezultate din răsfrîngerea anterioară şi posterioară a pericardului seros. Aceste sinusuri obiectivizează prezenţa formaţiilor vasculare care vin sau pleacă de la inimă şi indică, în acelaşi timp, rezultantele forţelor care acţionează la acest nivel.

După dimensiuni, aceste sinusuri sînt de două categorii: mici şi mari.

Dintre sinusurile pericardice mici enumerăm :

1. La nivelul pediculului arterial există un fund de sac al arterei pulmonare, situat între aortă şi bifurcarea pulmonară şi, un fund de sac al aortei, situat posteroextern faţă de trunchiul brahiocefalic (fig.109).

2. La nivelul pedicului venos drept, se găseşte un fund de sac între vena cavă superioară şi vena pulmonară dreaptă superioară, un fund de sac între cele două vene pulmonare şi un alt fund de sac între vena cavă inferioară şi vena pulmonară dreaptă inferioară.

3. La nivelul pedicului venos stîng se găseşte un fund de sac între cele două vene pulmonare şi un alt fund de sac situat deasupra, între vena pulmonară stîngă superioară şi ramura stîngă a arterei pulmonare.

Sinusurile pericardice mari sînt în număr de două :

a) Sinus transversus pericardii (sinusul transvers a lui Theile) se află situat între pedicului arterial - înainte - şi faţa superioară a atriilor - îndărăt.

Limita lui inferioară este dată de întîlnirea atriilor cu

trunchiurile arteriale, iar limita superioară de ramura dreaptă a arterei pulmonare.

Are o lungime de 6-7 cm, o înălţime de 2 cm şi prezintă 2 orificii (fig.lll).

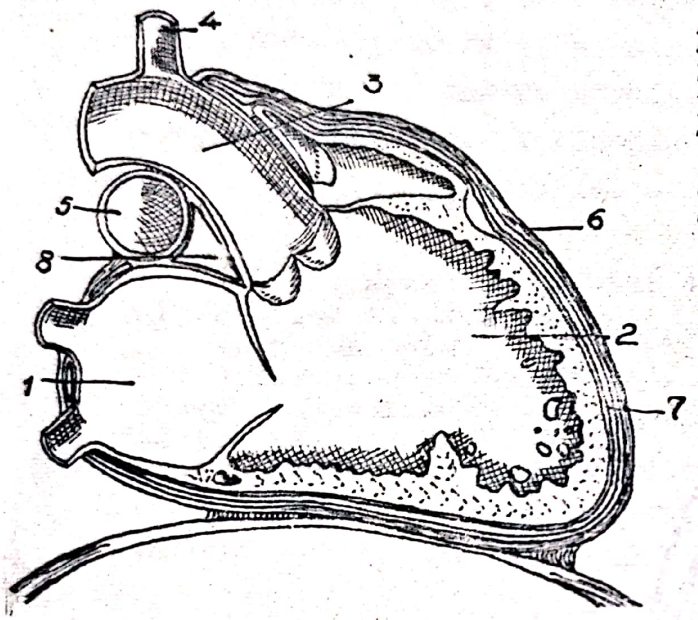

Fig.lll

1. Atrium sinistrum
2. Ventriculus sinister
3. A.aorta
4. Truncus brachiocephalicus
5. A.pulmonalis dextra
6. Pericardium fibrosum
7. Pericardium serosum
8. Sinus transversus pericardii

- Orificiul drept se găseşte între aortă - situată medial - şi auricula dreaptă împreună cu vena cavă superioară - situată lateral.

- Orificiul stîng se află între artera pulmonară şi auricula stîngă.

Dacă se introduce - în fiecare orificiu - degetul index vom constata că ele se întîlnesc la nivelul sinusului transvers al pericardului ; faţa ventrală a degetelor va veni în contact cu pediculul arterial, faţa dorsală a degetelor se află în raport cu faţa superioară a atriilor, superior se găseşte ramura dreaptă aarterei pulmonarei,iar inferior se află unghiul diedru dintre pediculul arterial şi faţa superioară a atriilor.

b) Sinus obliquus pericardii (sinusul oblic al pericardului, sau fundul de sac al lui Haller) se găseşte între cei doi pediculi venoşi (fig.112).

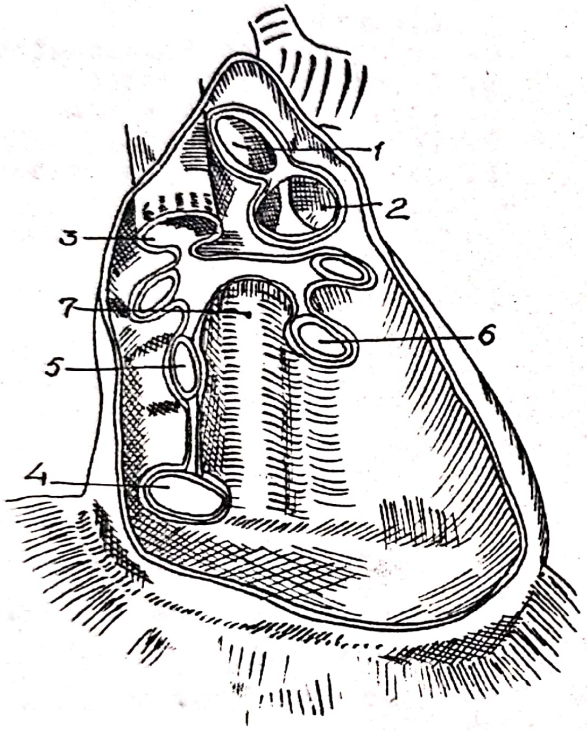

Fig. 112

1. A.aorta
2. Truncus pulmonalis
3. V.cavă superior
4. V.cavă inferior
5. V.pulmonalis dextra
6. V.pulmonalis sinistra
7. Sinus obliquus pericardii

Laturile sinusului oblic al pericardului sînt mărginite de cei doi pediculi venoşi drept şi stîng, iar în sus ajunge - prin intermediul pe[illegible]ului - pînă la ramura dreaptă a arterei pulmonare.

Fundul de sac a lui Haller este limitat înainte de faţa posterioară a atriului stîng, iar îndărăt - prin intermediul pericardului - de faţa anterioară a esofagului.

C. Anatomie funcţională

Histologic, pericardul fibros este format din ţesut conjunctiv, organizat în fascicule, în legătura cu funcţia sa.

Pericardul seros este o membrană subţire, delicată, constituită dintr-un singur rînd de celule turtite, dublat de un ţesut conjunctivoelastic şi un strat subseros pentru vase.

Din punct de vedere structural - funcţional, pericardul fibros substanţializează influenţa factorilor extrapericardici şi intrapericardici în masa sa, determinînd apariţia unor sisteme traiectoriale.

Factorii extrapericardici sînt reprezentaţi de tracţiunile indirecte exercitate asupra pericardului fibros (respiraţia şi mişcările coloanei vertebrale).

Pe toracele închis, forma pericardului fibros, situată între cele două cavităţi pleuropulmonare este determinată de forţa tracţiunii pulmonare. Această tracţiune continuă, însă cu intensitate mai mare în timpul inspiraţiei, se exercită şi asupra pericardului prin intermediul pleurei mediastinale sudate cu pericardul fibros.

Această forţă nu se exercită numai asupra pericardului fibros ci şi mai departe asupra cordului căruia îi dilată pereţii subţiri ai atriilor şi ai venelor de la baza cordului.

Factorii intrapericardici sînt reprezentaţi de funcţionarea ritmică a miocardului şi dilataţia vaselor mari. Ei produc apariţia şi condensarea sistemelor traiectoriale în jurul masei ventriculare, a atriilor şi a vaselor mari de la baza inimii.

Aspectul sistemelor traiectoriale pericardice se poate modifica în afecţiunile cordului cu dilatarea sau hipertrofia compartimentelor sale.

Vascularizaţia pericardului este asigurată pentru epicard de vasele coronare, iar pentru pericardul fibros şi seros parietal de ramuri din arterele : toracică internă, musculofrenică, diafragmatică superioară, timice şi aorta toracică prin arterele bronşice şi esofagiene mijlocii.

Venele din pericard merg la venele coronare şi la venele azigos, la diafragmatice şi la trunchiul venos brahiocefalic.

Limfaticile, atît de la reţeaua seroasă cît şi de la cea fibroasă se adună în reţeaua subpericardică şi merg la ganglionii intertraheobronşici.

Inervaţia pericardului. Nervii pericardului sînt daţi de nervii frenici, vagi, recurenţi şi filete din ortosimpatic. Aceste filete ajung la pericard fie pe partea superioară, fie pe cea posterioară.

A R T E R I A E

TRUNCUS PULMONALIS
(Artera pulmonară)

Truncus pulmonalis transportă sînge venos de la ventricolul drept către pulmon. Deşi conţine sînge venos el face parte din categoria arterelor, datorită constituţiei sale anatomice şi faptul că porneşte de la inimă spre periferie.

Artera pulmonară îşi are originea în ventriculul drept; de aici se îndreaptă oblic în sus, la stînga şi posterior, descriind în acest fel o curbă cu concavitatea îndreptată posterior şi la dreapta (fig.113).

După un traiect de 4-4,5 cm pe direcţia amintită, truncus pulmonalis se împarte în două ramuri terminale, unul drept şi altul stîng, denumite : A. pulmonalis dextra şi A.pulmonalis sinistra.

Fiecare din cele două ramuri se îndreaptă către pulmonul respectiv, unde îşi au teritoriul de distribuţie.

Truncus pulmonalis prezintă, din punct de vedere al raporturilor, o porţiune intrapericardică şi alta extrapericardică.

a) Porţiunea intrapericardică este mai lungă, deoarece sacul fibros se întinde pe faţa anterioară a arterei pulmonare pe o distanţă de aproximativ 4 cm de originea ei (fig.113). In acest segment are următoarele raporturi :

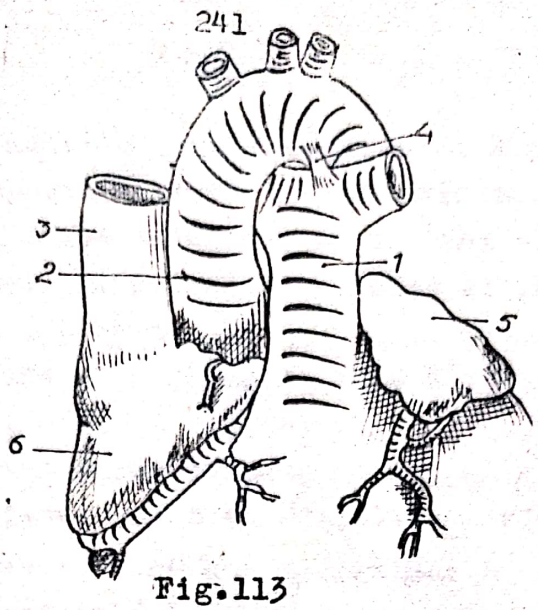

Fig.113

1: Trnncus pulmonalis
2. A.Aorta
3. V.cava superior
4. Lig.arteriosum
5. Auricula sinistra
6. Auricula dextra

- anterior cu pericardul, iar prin intermediul lui, cu peretele anterior al toracelui ;
- posterior cu atriul stîng de care este separată prin sinus transversus pericardii (a lui Theile);
- la dreapta cu porţiunea ascendentă a aortei ;
- la stînga cu auricula sinistra şi porţiunea iniţială a arterei coronare stîngi.

b) Porţiunea extrapericardică este foarte scurtă şi vine în raport :

- posterior cu bifurcaţia traheei ;
- înainte şi la stînga cu faţa mediastinală a pulmonului stîng ;
- la dreapta cu porţiunea ascendentă a aortei.

A. pulmonalis dextra (artera pulmonară dreaptă). De la punctul de bifurcaţie al trunchiului arterei pulmonare, artera

pulmonară dreaptă se dirijează spre dreapta şi puţin posterior, către hilul pulmonului drept, avînd următoarele raporturi :

- înainte cu porţiunea ascendentă a aortei şi vena cavă superioară, pe care le încrucişează trecînd pe faţa lor posterioară ;

- îndărătul ei se găseşte bifurcarea traheei şi apoi bronhia dreaptă (fig.114) ;

- în sus se găseşte crosa aortei pe sub care trece; mai în afară este încrucişată de crosa venei mare azigos.

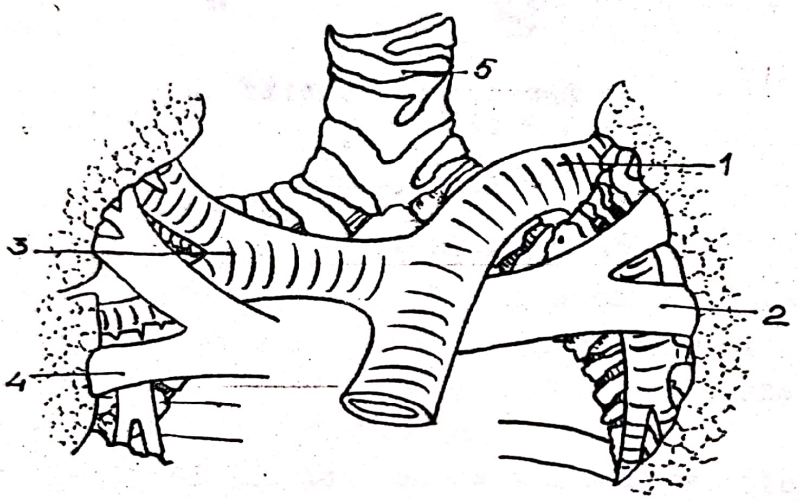

Fig. 114

1. **A. pulmonalis sinistra**
2. **V. pulmonalis sinistra**
3. **A. pulmonalis dextra**
4. **V. pulmonalis dextra**
5. **Trachea**

Artera pulmonară dreaptă are sub ea sinus transversus pericardii, căruia îi constituie peretele superior.

A. pulmonalis sinistra (artera pulmonară stîngă) este mai scurtă decît cea dreaptă şi se dirijează către hilul pulmonului respectiv. Ea vine în raport : - posterior cu bronhia stîngă ; - anterior cu venele pulmonare stîngi ; - în sus cu crosa aortei de care este legată prin canalul arterial şi - în jos cu atriul stg.

A O R T A

(Artera aortă)

Aorta naşte din ventriculul stîng; de aici se îndreaptă oblic în sus, înainte şi spre dreapta, pe o distanţă de 5 cm, devine apoi transversală şi se îndreaptă îndărăt şi spre stînga pînă la flancul stîng al celei de a patra vertebră toracală, de unde devine descendentă.

Parcurge toracele, străbate diafragmul şi pătrunde în abdomen, unde o găsim pe peretele posterior, pînă în dreptul celei de a patra vertebre lombare.

In acest traiect, aorta prezintă trei porţiuni : crosa aortei, aorta toracică şi aorta abdominală.

I. Arcus aortae (crosa aortei) începe de la originea aortei din ventriculul stîng şi se termină la nivelul flancului stîng al celei de a patra vertebre toracale.

In acest traiect are mai întîi o direcţie ascendentă şi spre dreapta pînă la nivelul extremităţii anterioare al celui de al doilea spaţiu intercondral drept; devine apoi transversală, îndreptîndu-se posterior şi spre stînga, pînă la a patra vertebră toracală, nivel la care devine descendentă şi se continuă cu aorta toracică.

Crosa aortei nu este uniform calibrată ; ea prezintă o primă dilataţie care corespunde nivelului de inserţie al valvulelor sigmoide, dilataţie numită bulbus aortae (sinusul lui Valsalva). La nivelul unde porţiunea ascendentă se continuă cu cea transversală, aorta prezintă o nouă dilatare, denumită sinus aortae (marele sinus al aortei) datorit şocului undei sanguine cu direcţie verticală care îşi schimbă direcţia, devenind orizontală.(fig.115).

In sfîrşit, imediat după ce a dat naştere arterei subclaviculare stîngi, aorta prezintă o îngustare marcată a calibrului său, numită isthmus aortae.

Crosei aortei i se disting două porţiuni : una ascendentă şi alta orizontală.

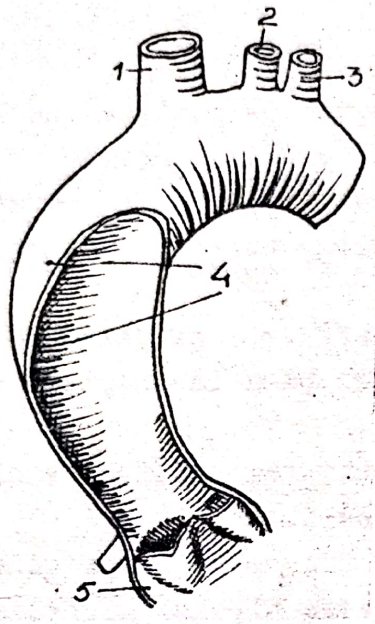

Fig.115

1. Truncus brachiocephalicus
2. A.carotis communis
3. A.subclavia
4. Sinus aortae
5. Bulbus aortae

1. Porţiunea ascendentă are un segment intrapericardic şi altul extrapericardic.

a) Segmentul intrapericardic are raport intim cu artera pulmonară ; ceva mai sus, artera pulmonară trece pe flancul ei stîng şi apoi se situiază posterior aortei, descriind astfel o spirală în jurul porţiunii ascendente a crosei aortei (fig.113).

Între artera aortă ascendentă şi artera pulmonară există un ţesut conjunctiv care le uneşte; la bătrîni acest ţesut se sclerozează şi de aceea separarea celor două vase devine foarte dificilă.

Pericardul seros - foiţa viscerală - formează un manşon în jurul celor două artere şi, prin intermediul lui porţiunea ascendentă prezintă următoarele raporturi :

- anterior cu un pachet grasos (recessus preaorticus) situat pe marginea superioară a auriculei drepte ; tot anterior, aorta ascendentă corespunde peretelui anterior al cuştii toracice,

de care este despărţită prin timus sau ţesutul grăsos care îl înlocuieşte la adult (fig.116);

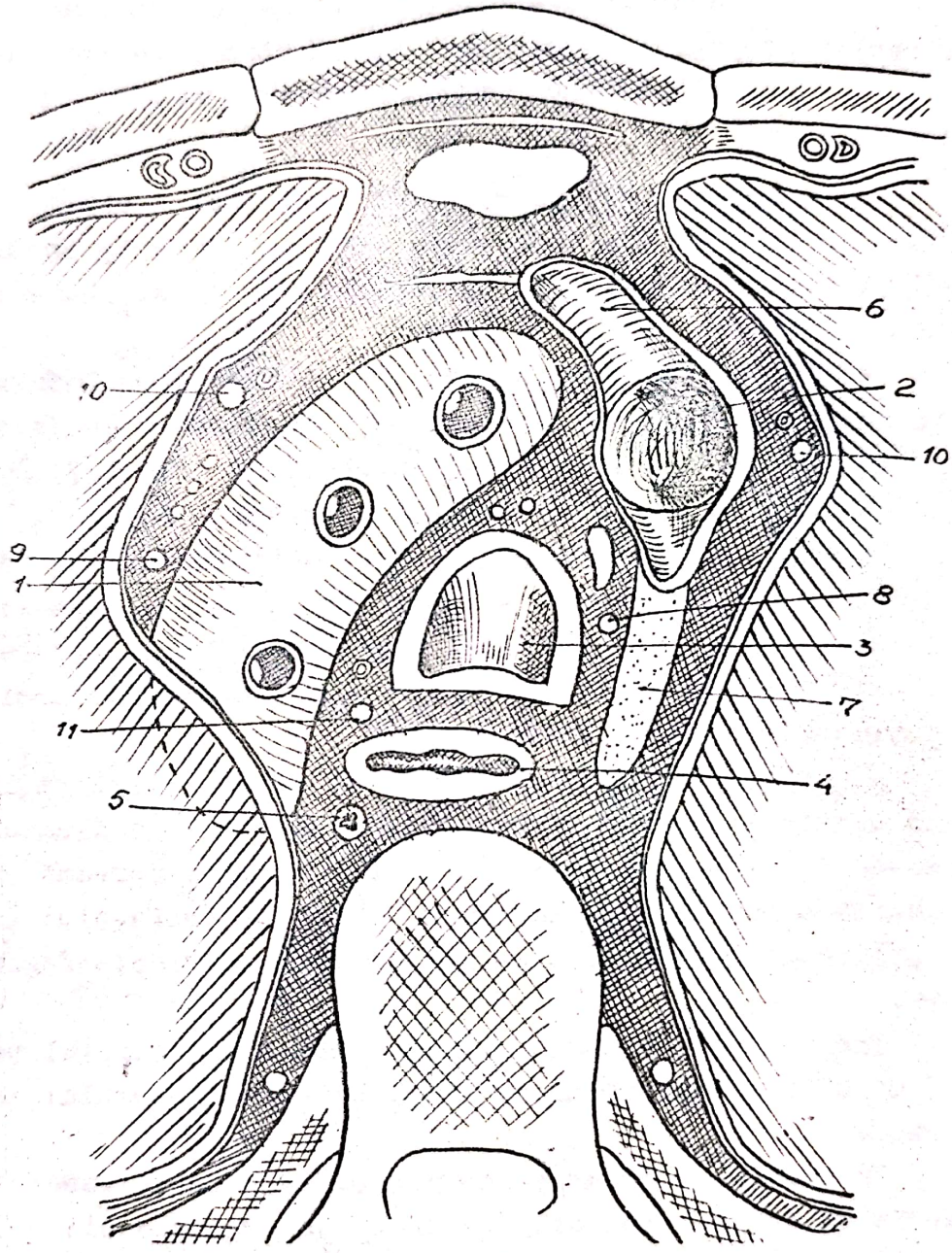

Fig.116

1. Arcus aortae
2. V.cava superioară
3. Trahea
4. Œsophagus
5. Ductus thoracicus
6. V.brahiocephalica sinistra
7. V.azygos
8. N.X dextrum(vagus)
9. N.X sinistrum
10. N.phrenicus (dext.; sinistr.)
11. N.laringeu inferior

- posterior cu sinus transversus pericardii, căruia îi formează peretele anterior ; prin intermediul acestui sinus corespunde atriului stîng;

- la dreapta aorta este în raport cu faţa internă a auriculei drepte, iar ceva mai sus cu vena cavă superioară;

- faţa stîngă a aortei ascendente este în raport cu artera pulmonară.

b) Segmentul extrapericardic este foarte scurt. In această porţiune aorta este lipită de vena cavă superioară; încercînd să separăm aceste două vase, în spaţiul astfel creat, apare faţa anterioară a traheei.

2. Porţiunea orizontală a crosei aortei se îndreaptă oblic posterior şi spre stînga, prezentînd o curbură cu concavitatea intern care corespunde traheei şi esofagului (fig.117).

Această porţiune orizontală prezintă 4 feţe:

- Faţa anterolaterală (stîngă) este încrucişată de nervii plexului cardiac anterior, de nervul vag şi nervul frenic. In partea posterioară, această faţă vine în raport cu pleura mediastinală a pulmonului stîng pe care lasă o amprentă, denumită gropiţa supraaortică a lui Poirier.

- Faţa posteromedială (dreaptă) este concavă şi întretaie, mergînd dinainte îndărăt, următoarele elemente : - flancul stîng al traheei de care este separată printr-o bursă seroasă numită prima bursă a lui Calori; - flancul stîng al esofagului de care aderă printr-un muşchi mic, numit muşchiul aorticoesofagian a lui Gilette.

Intre aortă pe de o parte şi trahee cu esofagul pe de altă parte, se află nervul recurent stîng şi nervii plexului cardiac posterior.

In partea cu totul posterioară, faţa posteromedială este în raport cu canalul toracic precum şi cu organele din unghiul costovertebral stîng (vasele intercostale stîngi şi lanţul simpatic toracic).

- Faţa inferioară descrie o curbă cu concavitatea în jos, pe sub care trece pedicului pulmonar stîng. Intre ramura stîngă a

arterei pulmonare şi aortă se găseşte ligamentul arterial care reprezintă un rest din canalul arterial, existent la făt.

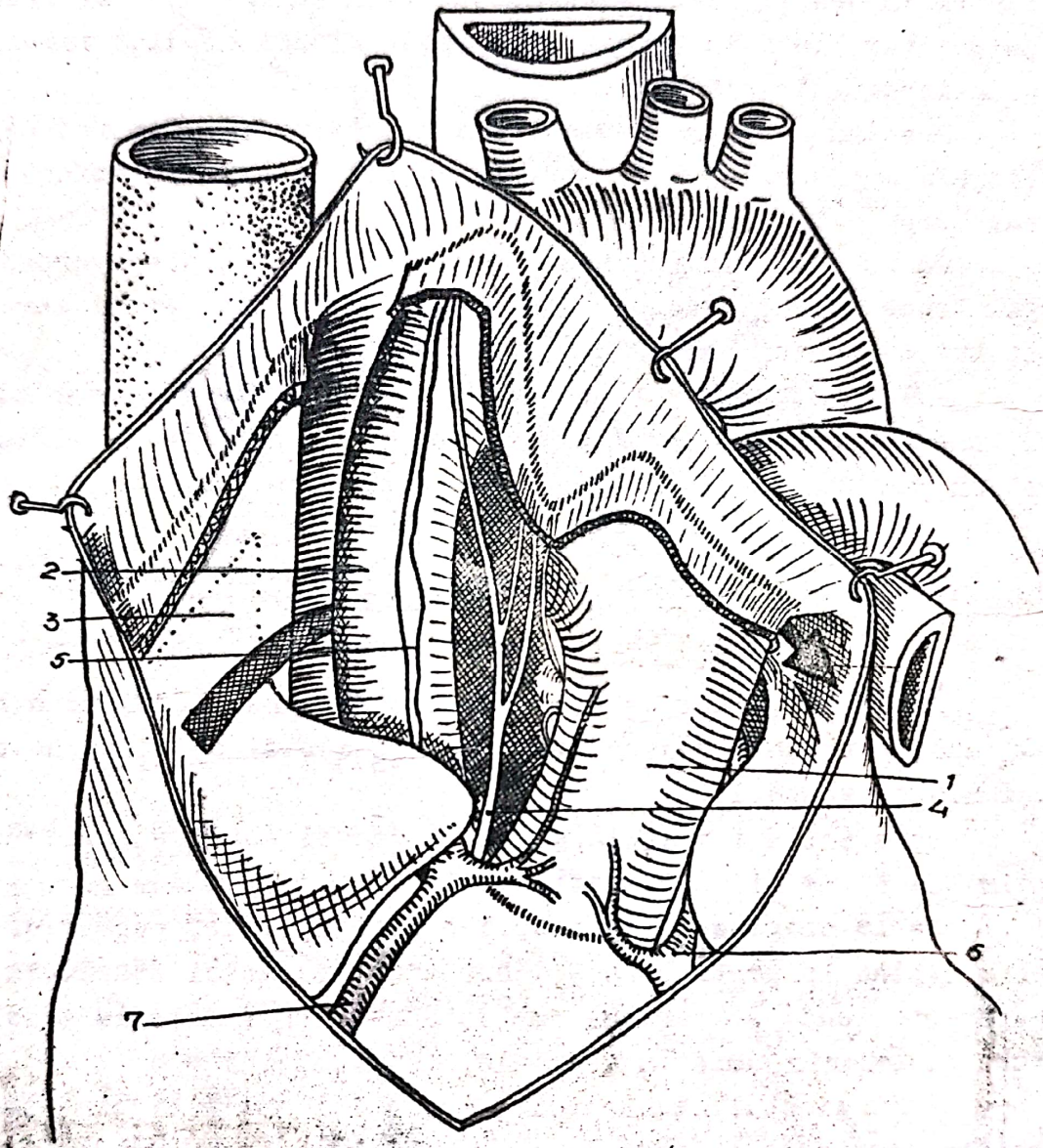

Fig. 117

1. A. pulmonalis
2. A. aorta
3. Vena cava superior
4. Filet al plexului cardiac
5. Colector limfatic
6. A.coronaria sinistra
7. A.coronaria dextra

Scanned with OKEN Scanner

Amintim că între porţiunea ascendentă a aortei situată la dreapta, porţiunea orizontală în sus, ramura stîngă a arterei pulmonare în jos şi ligamentul arterial la stînga, se delimitează un patrulater, în aria căruia se găseşte plexul cardiac anterior cu ganglionul lui Wrisberg.

Trecînd deasupra pediculului pulmonar stîng, porţiunea orizontală a crosei aortei este despărţită de bronhia stîngă prin a doua bursă a lui Galori.

Pe sub faţa inferioară a porţiunii orizontale a crosei aortei trece nervul recurent stîng şi o parte din nervii cardiaci, constituind hamacul nervos al crosei aortei.

- Faţa superioară este convexă ; de pe ea se desprind cele trei vase voluminoase: trunchiul arterial brahiocefalic, artera carotidă comună stîngă şi artera subclaviculară stîngă.

TRUNCUS BRACHIOCEPHALICUS

(Trunchiul arterial brahiocefalic)

Trunchiul brahiocefalic sau nenumit, se desprinde din locul unde porţiunea ascendentă a crosei aortei se continuă cu porţiunea orizontală.

Este cel mai voluminos ram al crosei aortice, avînd o lungime de 35 mm şi un diametru de 15 mm.

De la origine se îndreaptă oblic superior, posterior şi lateral, pînă la partea posterioară a articulaţiei sternoclaviculare drepte, unde se termină împărţindu-se în : arteria subclavia dextra şi arteria carotis communis. (fig.118).

In traiectul său toracic, trunchiul arterial brahiocefalic prezintă următoarele raporte :

- Anterior cu trunchiul brahiocefalic venos stîng, cu ramurile cardiace ale nervului vag drept, cu timusul sau ţesutul grăsos la adult şi cu originea muşchilor sternocleidohioidian şi sternotiroidian, organe care îl separă de stern şi de articulaţia sternoclaviculară dreaptă.

- Posterior cu traheea, a cărei direcţie o încrucişează în

sens craniolateral.

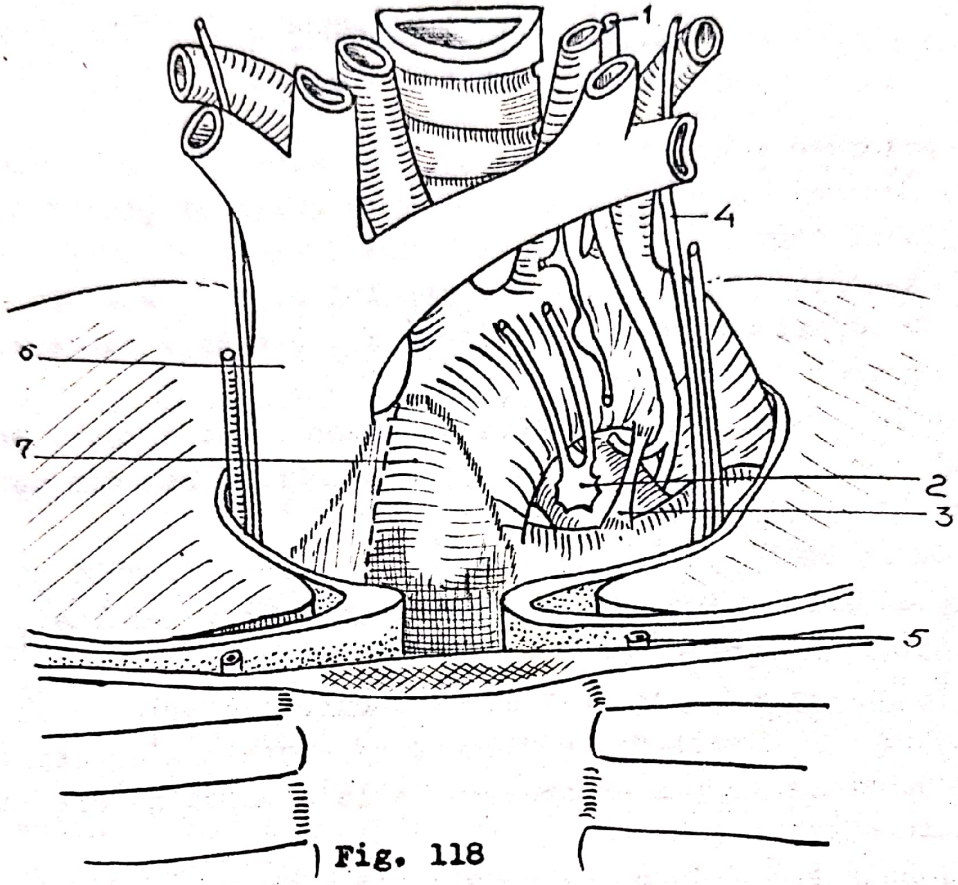

Fig. 118

1. N.vagus sinistrum
2. Plexus cardiacus
3. Ligamentum arteriosum
4. N.phrenicus sinistrum
5. A. thoracia interna
6. V.cava superior
7. Arcus aortae

- Lateral cu pleura şi cu pulmonul drept.

- Medial cu originea arterei carotide primitive stîngi, de care depărtîndu-se, formează un spaţiu triunghiular în aria căruia se găseşte traheea.

Trunchiul brahiocefalic nu dă nici un ram colateral în traiectul său. La 3 cm dorsal de articulaţia sternoclaviculară dreaptă el se termină cu cele două ramuri : artera subclaviculară dreaptă şi carotida primitivă dreaptă.

De notat faptul că există posibilitatea ca trunchiul brahiocefalic să dea un ram colateral - în mod inconstant - numit A. thyroidea ima (tiroidiana inferioară a lui Neubauer).

ARTERIA CAROTIS COMMUNIS
(Artera carotidă comună)

Arterele carotide comune cu cele două ramuri terminale: carotida internă şi externă aduc sîngele nutritiv pentru viscerele regiunii cervicale, regiunile superficiale şi profunde ale feţii, regiunile superficiale ale capului şi encefalului.

In raport cu dezvoltarea capului, ele au o valoare funcţională cu totul deosebită.

Există două artere carotide comune : una dreaptă ram din trunchiul arterial brahiocefalic şi alta stîngă ram din porţiunea orizontală a crosei aortei.

Intre cele două artere carotide comune, dreaptă şi stîngă există deosebiri în ceea ce priveşte : originea, lungimea, direcţia şi rapoartele lor.

Originea: - la dreapta din trunchiul arterial brahiocefalic, - la stînga direct din porţiunea orizontală a crosei aortei, între trunchiul arterial brahiocefalic la dreapta şi artera subclaviculară stîngă.

Lungimea : - datorită originilor diferite, carotida comună stîngă va fi mai lungă decît cea dreaptă, avînd în plus segmentul toracic care măsoară aproximativ 2o-5o mm.

Direcţia : - carotida comună dreaptă urcă vertical pe laturil[illegible]nductului aerodigestiv, iar - carotida comună stîngă, după un traiect oblic în sus şi în afară în segmentul toracic, se redresează şi urcă în regiunea cervicală, paralel cu cea dreaptă.

Rapoarte : - artera carotidă stîngă are rapoarte proprii în segmentul toracic ; cele două artere carotide comune vor avea aceleaşi rapoarte [illegible] gîtului.

Rapoarte în regiunea toracică. Artera carotidă comună stîngă este situată la origine posterolateral faţă de trunchiul arterial brahiocefalic şi anteromedial faţă de artera suvlaviculară stîngă. In partea sa anterioară, artera carotidă comună stîngă este încrucişată de trunchiul venos brahiocefalic stîng

şi nervii cardiaci superiori din vagul stîng. Medial faţă de arteră se află traheea şi esofagul, iar în unghiul dintre ele se găseşte nervul recurent stîng, urcînd spre laringe.

Lateral, artera carotidă comună stîngă este aproape de pleura mediastinală, fiind însoţită de doi nervi: nervul frenic situat ventral şi aplicat chiar pe pleură şi, nervul vag situat dorsal.

Posterior, artera carotidă comună stîngă are raport cu coloana vertebrală, de care este separată prin artera subclaviculară stîngă şi canalul toracic.

ARTERIA SUBCLAVIA SINISTRA
(Artera subclaviculara stîngă)

Este mai lungă cu 3 cm decît cea dreaptă, avînd şi o porţiune toracică, aproape verticală. Ea naşte direct din vîrful crosei aortei, întinzîndu-se pînă puţin înăuntrul mijlocului claviculei unde se termină, continuîndu-se cu artera axilară.

In segmentul toracic, artera subclaviculară urcă vertical în mediastin, avînd lateral sinusul pleural costomediastinal posterior stîng, medial partea laterală a esofagului şi recurentul stîng, posterior coloana vertebrală, ventral artera carotidă comună stîngă şi trunchiul venos brahiocefalic stîng care o încrucişează mergînd din afară înăuntru spre vena cavă superioară.

Artera subclaviculară stîngă ajunge în groapa supraclaviculară, la 4 cm îndărăt şi în afara articulaţiei sternoclaviculare stîngi.

Rapoartele segmentului cervical vor fi studiate la gît.

Dintre ramurile colaterale ale arterelor subclaviculare care au distribuţie în torace enumerăm : artera toracică internă şi artera intercostală superioară.

A. thoracica interna (artera toracică internă sau mamară internă). Ia naştere din porţiunea prescalenică a feţei inferioare a arterei subclaviculare.

Această arteră se îndreaptă caudal, trece posterior de

extremitatea medială a claviculei, încrucişează oblic primul cartilaj costal şi coboară în torace, în lungul marginii laterale a sternului, avînd o direcţie oblică în afară. Ajunsă în al şaselea spaţiu intercostal, ea se termină prin cele două ramuri ale sale.

In acest traiect artera toracică internă se găseşte în al doilea spaţiu intercostal la 12 mm lateral de marginea sternului, în al cincilea spaţiu intercostal la 18 mm lateral de marginea sternului.

La origine, artera este încrucişată anterior de nervul frenic care trece înăuntrul ei şi este acoperită de trunchiul venos brahiocefalic.

In torace, artera toracică internă merge între cartilajiile sternocostale şi muşchii intercostali intimi situaţi anterior şi muşchiul transvers al toracelui şi pleură, situate posterior. (fig.119).

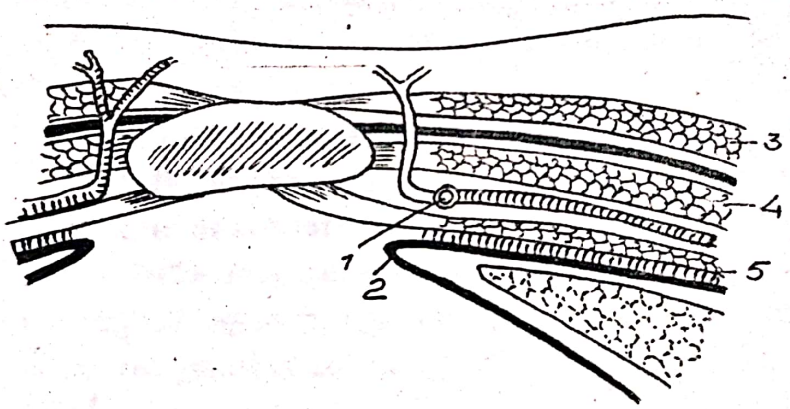

Fig. 119

1. A. thoracis interna
2. Recessus costomediastinalis
3. M. intercostalis externus
4. M. intercostalis intimus
5. M. transversus thoracis

Ramurile colaterale ale arterei toracice interne, după direcţia lor, se împart în 4 categorii : anterioare, posterioare, mediale şi laterale.

- Ramurile ventrale sînt reprezentate de rami perforantes care străbat muşchiul intercostal intern şi ajung la muşchiul marele pectoral, piele şi glanda mamară.

- Ramurile posterioare se numesc rami mediastinales, se distribuie în mediastinul anterior la organele situate la acest nivel : rami thimici şi A.pericardicophrenica, numită şi artera diafragmatică superioară, ce însoţeşte nervul frenic pînă la diafragm.

- Ramurile mediale sînt foarte subţiri, numite rami sternales, deoarece se distribuie la faţa posterioară a sternului.

- Ramurile laterale constituie rami intercostales anteriores, cîte două pentru fiecare spaţiu intercostal ; ele perforează muşchiul intercostal intim şi, ajunse între cei doi muşchi intercostali, se anastomozează prin inosculaţie cu cele două ramuri superioară şi inferioară al intercostalelor posterioare din aorta toracică şi subclaviculară.

Ramurile terminale ale toracicei interne sînt în număr de două : A.musculo phrenica şi A.epigastrica superior.

- A.musculophrenica (ramul toracofrenic) este adesea dublu, format dintr-un ram toracic şi unul frenic (diafragmatic) ; artera musculofrenică ia naştere la nivelul celui de al şaselea spaţiu intercostal şi se distribuie prin ramurile sale spaţiilor intercostale şi muşchiului frenic.

Ramul toracic al musculofrenicei dă ultimele 6-7 intercostale anterioare, iar ramul său frenic merge între inserţiile anterioare ale diafragmei şi sinusul costodiafragmatic, distribuindu-se la porţiunea musculară a diafragmei.

- A.epigastrica superior (ramul abdominal) este situat medial faţă de ramul precedent; iese din torace prin interstiţiul dintre fasciculele xifoidiene şi costale ale diafragmei, pătrunde în teaca muşchiului drept şi apoi, în grosimea acestui muşchi se anastomozează cu artera epigastrică inferioară.

A.intercostalis suprema (artera intercostală superioară) este al doilea ram descendent din subclaviculară. Ea se desprinde din partea posteroinferioară a subclaviculare, adesea printr-un

ram comun cu cervicala profundă, numit trunchiul cervicointercostal (fig.120).

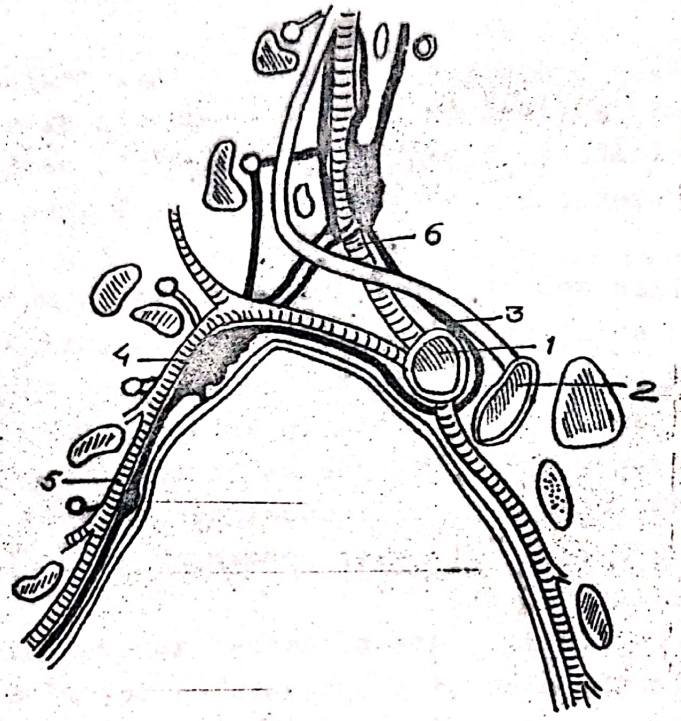

Fig. 120

1. A. subclavia
2. V. subclavia
3. Ansa subclavia
4. Ganglion stellatum
5. Trunchiul cervicointercostal
6. A. vertebralis

Această arteră coboară în afara ganglionului stelat, încrucişează gîtul primei şi celei de a doua coastă şi se termină dînd primele, două sau trei artere intercostale superioare (Aa. intercostale posteriores). Aceste ramuri se vor comporta ca şi cele aortice, dînd un ram dorsospinal pentru muşchii spinali, măduvă şi rahis şi un ram intercostal propriu zis, care în spaţiul intercostal respectiv, se va anastomoza cu intercostala anterioară din artera toracică internă.

De remarcat este faptul că totdeauna prima intercostală superioară se anastomozează cu ramura toracică din artera acromiotoracică a arterei axilare.

II. Aorta thoracica (aorta toracică) continuă crosa aortei de la a patra vertebră toracală pînă la nivelul diafragmei, pe care o străbate în dreptul celei de a 12-a vertebră toracală.

In acest traiect, artera se găseşte situată în mediastinul posterior, avînd o direcţie oblică de sus în jos şi de la stînga la dreapta (fig.121).

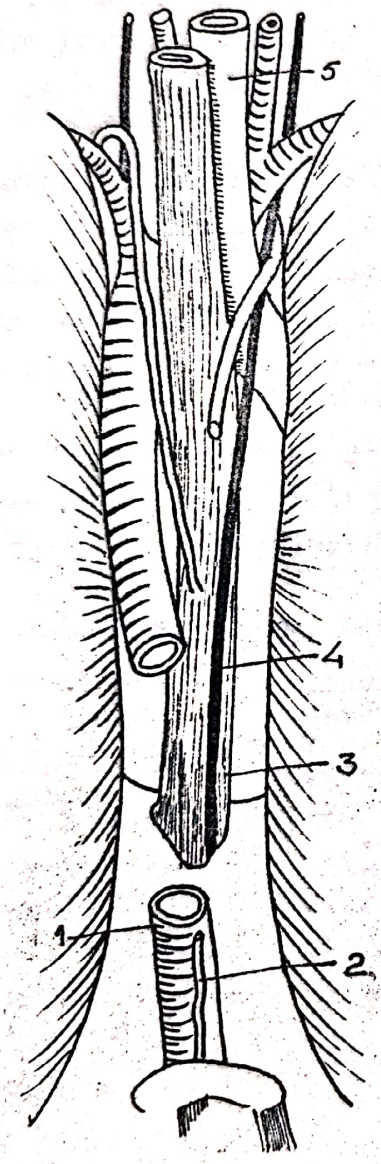

Fig. 121

1. A. aorta
2. Ductus thoracicus
3. Esophagus
4. N. vagus dextra
5. Trachea

In acest fel se înţelege că în porţiunea ei superioară aorta toracică se află pe flancul stîng al coloanei vertebrale,

dar pe măsură ce coboară, ea tinde să se situieze pe faţa anterioară a coloanei vertebrale, fără a atinge însă linia mediană.

Din punct de vedere al raporturilor, distingem aortei toracice două segmente: superior şi inferior.

- Segmentul superior este oblic, situat la stînga coloanei vertebrale, cuprins între a 4-a şi a 7-a vertebră toracală. In această regiune, aorta are raporturi cu simpaticul toracic, de la care se desprinde marele nerv splanhnic, iar ceva mai jos micul nerv splanhnic. In porţiunea superioară a unghiului costovertebral stîng, aorta vine în raport cu trunchiul comun al venelor intercostale stîngi.

- Segmentul inferior are o poziţie aproximativ mediană şi va avea raporturi cu organele axiale ale mediastinului posterior.

De pe faţa posterioară a aortei toracice se desprind arterele intercostale superioare care, în drumul lor spre spaţiile intercostale respective încrucişează într-o oarecare măsură marginile aortei.

Spre dreapta, aorta vine în raport cu flancul stîng al coloanei vertebrale, pe care lasă deseori o amprentă. Are raporturi ceva mai îndepărtate cu organele prevertebrale: esofagul şi canalul toracic. (fig.122).

Fig. 122

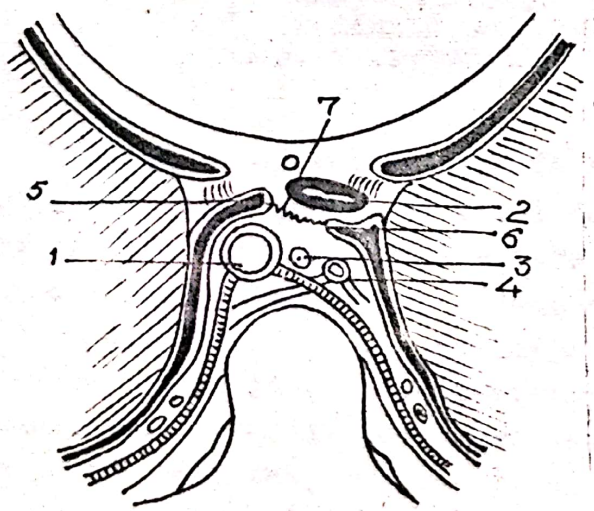

1. A. aorta
2. Esophagus
3. Ductus thoracicus
4. V. azygos
5. Recessus interaortica esofagian.
6. Recessus interazygoesofagian
7. Lig.interpleural

Spre stînga, aorta este în raport cu pleura mediastinală şi pulmonul stîng.

Anterior aortei toracice se găseşte bronhia stîngă cu vasele pulmonare stîngi şi ganglionii peribronhici respectivi.La acest nivel, artera aortă dă naştere la arterele bronşice.

Intre aortă şi pedicului pulmonar stîng se insinuiază nervul vag stîng. Ceva mai jos, faţa anterioară a aortei vine în raport cu pericardul fibros şi, prin intermediul lui, cu atriul stîng.

- Segmentul inferior are o poziţie aproximativ mediană şi are raporturi cu organele axiale ale mediastinului posterior.

Posterior se găseşte coloana vertebrală ; între aortă şi faţa anterioară a coloanei vertebrale se găseşte canalul toracic şi mica venă azigos, care în dreptul celei de a 7-a vertebră toracale se varsă în marea venă azigos.

Anterior aortei se găseşte esofagul pe laturile căruia se plasează cei doi nervi vagi. Mai jos vagul drept şi vagul stîng se anastomozează în diverse variante prin filete, care trec fie pe faţa anterioară, fie pe cea poaterioară a esofagului, înconjurînd astfel extremitatea sa inferioară într-un plex nervos.

La dreapta, aorta vine în raport cu marea venă azigos,iar spre stînga cu pleura mediastinală, care formează un sinus între esofag şi aortă, numit sinusul aorticoesofagian.

Ajunsă în dreptul diafragmei, aorta o străbate printr-un orificiu osteofibros, continuîndu-se cu aorta abdominală.

Din porţiunea toracică a aortei se desprind un număr de colaterale, care se pot grupa astfel : arterele bronşice, esofagiene, mediastinale şi arterele intercostale posterioare.

Rami bronchiales (arterele bronhice) sînt în număr de 3 : una pentru pulmonul drept şi două pentru pulmonul stîng. Ele se alătură feţii posterioare a bronhiei corespunzătoare şi împreună cu aceasta pătrund în hilul pulmonar.

Rami esophagei (arterele esofagiene mijlocii) sînt în număr de 5-7, se desprind de pe faţa anterioară a aortei toracice şi se îndreaptă către esofag pe care îl vascularizează.

Rami mediastinales (arterele mediastinale posterioare) reprezintă un număr de vase mici care se desprind de pe fața anterioară a aortei și se distribuie organelor mediastinului posterior.

Aa.intercostales posteriores (arterele intercostale posterioare) în număr de 8-10 perechi sînt destinate ultimilor 9 spații intercostale, deoarece primele 2-4 intercostale provin dintr-un trunchi comun provenit din artera subclaviculară.

Dat fiind faptul că artera aortă, în porțiunea superioară, se află la stînga coloanei vertebrale, se înțelege ușor că arterele intercostale drepte vor fi mai lungi decît cele stîngi. In plus, fiind obligate să treacă peste coloana vertebrală pentru a ajunge la spațiile intercostale respective, arterele intercostale drepte vor încrucișa, în traiectul lor, fața posterioară a esofagului, canalul toracic, marea venă azigos și lanțul simpatic toracal drept.

Arterele intercostale stîngi nu vor încrucișa decît lanțul simpatic corespunzător și mica venă azigos. De ambele părți, lanțul simpatic corespunzător este situat înaintea vaselor intercostale.

De la originea lor de pe fața posterioară a aortei și pînă în dreptul găurii intervertebrale, arterele intercostale dau cîteva ramuri mici pentru corpurile vertebrelor. Ajunse în dreptul găurilor intervertebrale, fiecare dintre arterele intercostale posterioare se împart în două ramuri : unul posterior și altul anterior (fig.123).

- Ramura posterioară este numită și dorsospinală ; ea dă un ram spinal care pătrunde în canalul rahidian și se distribuie măduvei spinării și meningelor, cel de al doilea ram este dorsal sau musculocutanat . Aceasta trece în spațiu dintre procesele transverse și se distribuie mușchilor și tegumentelor regiunii dorsale a trunchiului.

- Ramura anterioară este artera intercostală propriu zisă și este mult mai voluminoasă decît precedenta.

Aceasta se îndreaptă către spațiul intercostal corespunză-

tor şi, odată ajunsă la extremitatea sa posterioară se îndreaptă de jos în sus către unghiul posterior al coastei.

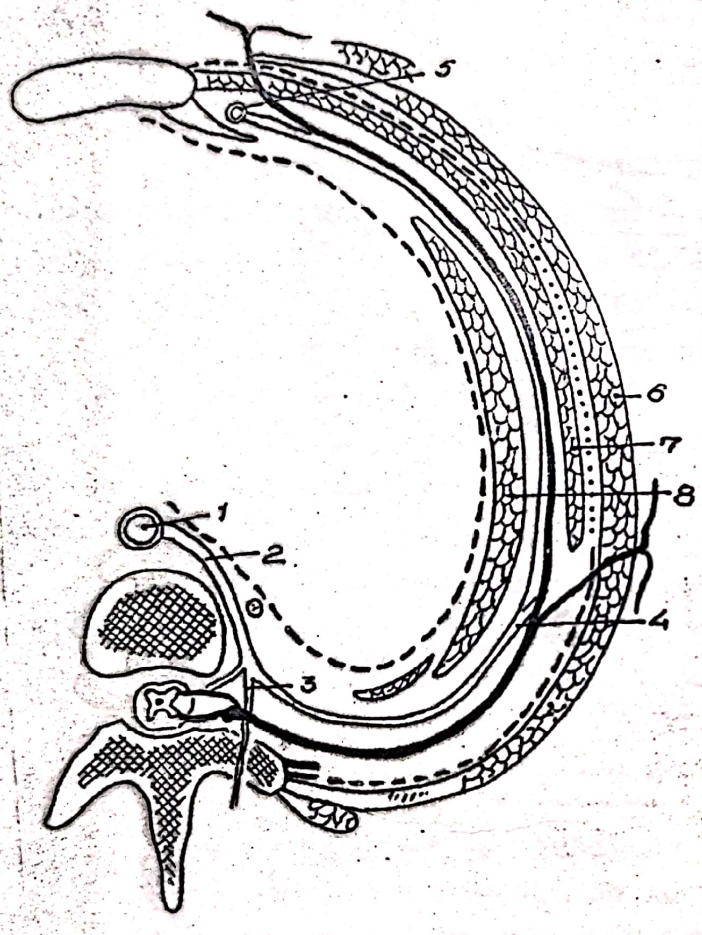

Fig.123

1. Aorta thoracica
2. A.intercostalis posterior
3. Ramus dorsalis
4. Ramus cutaneus lateralis
5. A.thoracica interna
6. M.intercostalis externus
7. M.intercostalis internus
8. M.intercostalis intimus

În acest segment al spaţiului intercostal, artera se găseşte situată între fascia endotoracică şi intercostalul extern. Apoi, împreună cu vena intercostală se aşează în şanţul de pe marginea inferioară a coastei, plasîndu-se între muşchiul intercostal extern şi cel intern. La acest nivel, lîngă arteră şi vena intercostală se găseşte şi nervul intercostal; în acest fel se află în şanţul costal un pachet vasculonervos ale cărui elemente se dispun în felul următor : vena-superior, artera-la mijloc şi nervul-inferior.

Către porţiunea mijlocie a spaţiului intercostal apare muşchiul intercostal intim şi atunci pachetul intercostal se insinuiază între acest muşchi şi intercostalul intern, situaţie pe care o păstrează pînă la extremitatea anterioară a spaţiului (fig. 124).

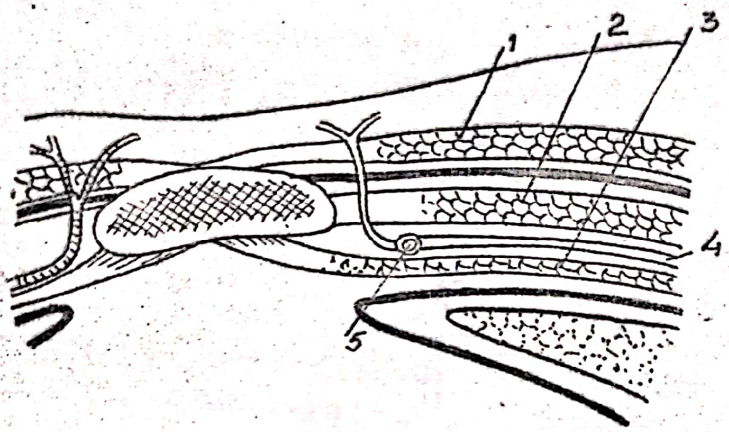

Fig.124

1. M.intercostalis externus
2. M.intercostalis internus
3. M.intercostalis intimus
4. A.intercostalis anterior
5. A.thoracica interna

La acest nivel, muşchiul intercostal intern este redus la o simplă lamă (membrana intercostalis interna) , artera găsindu-se între muşchiul intercostalul intim şi fascia endotoracică.

Pe măsură ce artera se apropie de extremitatea anterioară a spaţiului intercostal, ea diminuă în calibru şi se termină prin a se anastomoza cu ramurile care provin din artera toracică internă.

Pe traiectul ei, artera intercostală trimite un ram supracostal, care se îndreaptă către marginea superioară a coastei ce delimitează inferior spaţiul intercostal precum şi ramuri perforante posterioare şi laterale.

- Ramurile perforante posterioare străbat spaţiul intercostal, distribuindu-se pentru regiunea posterioară a acesteia cît şi muşchilor învecinaţi.

- Ramurile perforante laterale se desprind din artera intercostală la nivelul liniei axilare şi după ce străbat spaţiul intercostal, se distribuie muşchilor şi tegumentelor din regiunea costală.

In concluzie, caracteristica generală a arterelor trunchiului este existenţa a trei curente longitudinale arteriale (aorta posterior şi cele două artere toracice interne - anterior) anastomozate prin vase metamerice transversale (A.intercostales).

Existenţa acestor sisteme arteriale prezintă un mare interes teoretic şi practic :

- Teoretic, căci dispoziţia arterelor confirmă metameria primitivă a trunchiului, care nu apare clar cînd se studiază masele musculare cu aspect polimer.

- Practic, deoarece ele constituie o importantă cale anastomotică; în plus, cunoaşterea traiectului acestor vase este necesară chirurgului care trasează incizii pe pereţii trunchiului.

V E N A E

Venele sînt organe tubulare, cu aspect membranos, circulare, care transportă sîngele de la periferie spre inimă.

Venele din organism alcătuiesc - în general - 3 sisteme :

a) <u>Sistemul venos pulmonar</u> format din capilarele pulmonare care se adună în 4 vene pulmonare, care se varsă în atriul stîng. In acest sistem se găseşte sîngele arterial oxigenat la nivelul pulmonilor; va fi studiat odată cu plămînii.

b) <u>Sistemul venos general</u>, porneşte din capilarele de la periferie care, adunîndu-se în venele cave superioară şi inferioară şi în coronară, ajunge în atriul drept. Conţine sînge încărcat cu bioxid de carbon. In acest sistem se varsă şi limfa colectată în ductul toracic şi ductul limfatic drept.

c) <u>Sistemul port</u> în care sîngele venos vine din capilarele

intestinale, încărcat cu materii nutritive formează un trunchi comun = vena portă care se capilarizează din nou în ficat în scop funcţional.

Schema generală a circulaţiei venoase generale este reprezentată de curente longitudinale anastomozate prin vase metamerice transversale cît şi prin anastomoze longitudinale.

VENAE CAVAE

(Venele cave)

Sîngele arterial transportat în întreg teritoriul corpului omenesc prin ramificaţiile aortei, este readus la inimă sub formă de sînge venos de două vene mari, numite venae cavae (venele cave).

Venele cave sînt în număr de două şi, după situaţia lor, se distinge o venă cavă superioară şi una inferioară.

I. Vena cava superior (vena cavă superioară) este trunchiul venos în care sfîrşesc toate venele din jumătatea superioară a corpului, exceptînd venele cardiace care se varsă prin sinusul venos coronar.

Aşadar, vena cavă superioară culege sîngele venos al capului, gîtului toracelui şi al membrelor superioare (fig. 125).

Vena cavă superioară are o lungime de 6-8 cm şi un diametru de 2o mm. Formarea sa se face îndărătul primei articulaţii condrosternale drepte, rezultînd din unirea celor două trunchiuri brahiocefalice venoase drept şi stîng. De la acest nivel vena cavă superioară coboară de-a lungul marginii drepte a sternului, ajunge la sacul fibros pericardic pe care îl străbate şi se varsă apoi în atriul drept pe peretele său superior.

Terminarea venei cave superioare se proiectează pe peretele toracic anterior, pe marginea superioară a extremităţii sternale al celui de al treilea cartilaj costal drept.

I se descrie venei cave superioare două porţiuni : una extrapericardică şi alta intrapericardică.

a) Porţiunea extrapericardică a venei cave superioare

vine în raport cu marginea dreaptă a sternului, primele două cartilajii costale şi extremitatea internă a primului şi a celui de al doilea spaţiu intercostal drept. Intre stern şi cavă se interpune timusul, iar la adult ţesutul grăsos care îl înlocuieşte.

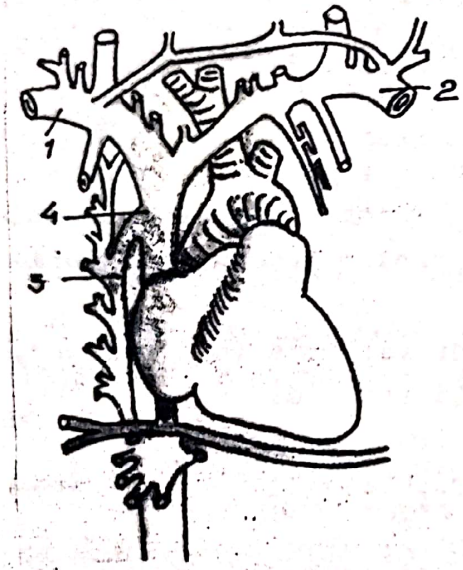

Fig. 125

1. V. brachiocephalica sinistra
2. V. brachiocephalica dextra
3. V. azygos
4. V. cava superior

Posterior de vena cavă superioară se găseşte traheea, bronhia dreaptă şi ganglionii limfatici traheobronhici.

Medial, vena cavă superioară vine în raport cu aorta ascendentă, iar **lateral**, se găseşte pleura mediastinală şi pulmonul drept. De-a lungul feţei laterale a venei cave superioare se află nervul frenic drept cu vasele diafragmatice superioare.

b) <u>Porţiunea intrapericardică</u> a venei cave superioare este înconjurată în cele 3/4 externe de pericardul seros, care îi formează în acest fel o teacă incompletă.

Anterior porţiunea intrapericardică a venei cave superioare are raport cu auricula dreaptă, posterior cu vasele pulmonare drepte, medial cu aorta ascendentă şi lateral cu pleura şi pulmonul

drept.

Vena cavă superioară primeşte ca afluient principal vena azygos. In mod normal aceasta este singurul său afluient drept. Se poate însă ca în vena cavă superioară, să se verse şi alte vene de proveniență diferită : venele timice, frenice, pericardice şi chiar toracice interne.

De semnalat faptul că se pot întîlni două vene cave superioare, una dreaptă şi alta stîngă, situaţie uşor de înţeles dacă revedem datele embriologice asupra dezvoltării reţelei venoase embrionare (a se vedea pagina 171).

II. Vena cavă inferioară este trunchiul venos în care se termină venele membrelor inferioare, ale bazinului, venele abdominale şi venele suprahepatice, deci toate venele jumătăţii inferioare, subdiafragmatice a corpului.

Vena cavă inferioară, din punct de vedere a raporturilor, prezintă 3 segmente : abdominal, frenic şi toracic.

Segmentul toracic, la rîndul său are două porţiuni, în funcţie de poziţia faţă de pericard: extrapericardică şi intrapericardică.

- Porţiunea extrapericardică a venei cave inferioare vine în raport cu baza plămînului drept ; este un segment foarte scurt.

- Porţiunea intrapericardică este încrucişată în cele 3/4 inferioare de lamina visceralis a pericardului seros, care o înteacueşte; acest segment are o lungime aproximativ de 1 cm.

Venae brachiocephalicae (trunchiurile venoase brahiocefalice) iau naştere din unirea venei jugulare interne cu vena subclaviculară corespondentă, alcătuind confluentul venos al lui Pirogoff, în care se varsă şi jugulara externă ; în acest fel trunchiurile venoase brachiocefalice colectează sîngele venos de la nivelul capului, gîtului şi membrelor superioare.

Există două trunchiuri brahiocefalice : drept şi stîng.

- Vena brachiocephalica dextra (trunchiul venos brahiocefalic drept) este mai scurt şi ia naştere îndăratul articulaţiei sternoclaviculare drepte, de unde coboară vertical pînă îndărătul articulaţiei primului cartilaj costal cu sternul.

Are o lungime de 3 cm şi vine în raport, în partea posterioară, cu trunchiul arterial brahiocefalic, anterior cu mînerul sternului.

- Vena brachiocephalica sinistra (trunchiul venos brahiocefalic stîng) ia naştere din aceleaşi vene ca şi cel drept. Este mai lung, aproximativ de 5 cm, aproape orizontal.

Are raporturi - dorsal-cu crosa aortei şi în special cu originea ramurilor ce pleacă din crosă (trunchiul arterial brahiocefalic, carotida şi subclaviculara stîngă), - ventral-cu articulaţia sternoclaviculară, cu mînerul sternului şi cu muşchiul sternocleidohioidian, precum şi cu timusul.

Primeşte venele vertebrale din stînga, toracica internă, tiroidienele inferioare, intercostala stîngă superioară, precum şi mici ramuri timice, traheale şi pericardice.

Vena azygos (marea venă azigos) ocupă partea posterioară şi inferioară a toracelui, fiind un organ al mediastinului posterior.

Ea se formează prin unirea a două rădăcini :

- una externă reprezentată de vena lumbalis ascendens (vena lombară ascendentă) unită cu vena subcostalis (a 12-a venă intercostală) şi

- alta internă , inconstantă, care ia naştere din vena renală, mai rar din vena cavă inferioară (fig.126).

Odată formată, vena azigos pătrunde în torace, fie prin orificiul aortei al diafragmei, fie prin spaţiul dintre stîlpul diafragmei şi ligamentul medial. Ea se alătură flancului drept al coloanei vertebrale pînă la înălţimea celei de a 4-a vertebră toracală, la nivelul căreia formează o crosă ce trece deasupra pedicululuí pulmonar drept, după care se varsă în vena cavă superioară, la nivelul unde aceasta străbate pericardul.

Vena azigos prezintă aşadar două porţiuni : una verticală şi alta orizontală.

- Porţiunea verticală are raporturi - posterior cu coloana vertebrală şi arterele intercostale drepte care trec îndărătul ei; - anterior vine în raport cu esofagul pe care o desparte sinusul

pleural interazigoesofagian ; lateral se găseşte pleura mediastinală, iar medial vine în raport cu canalul toracic care o desparte de aortă.

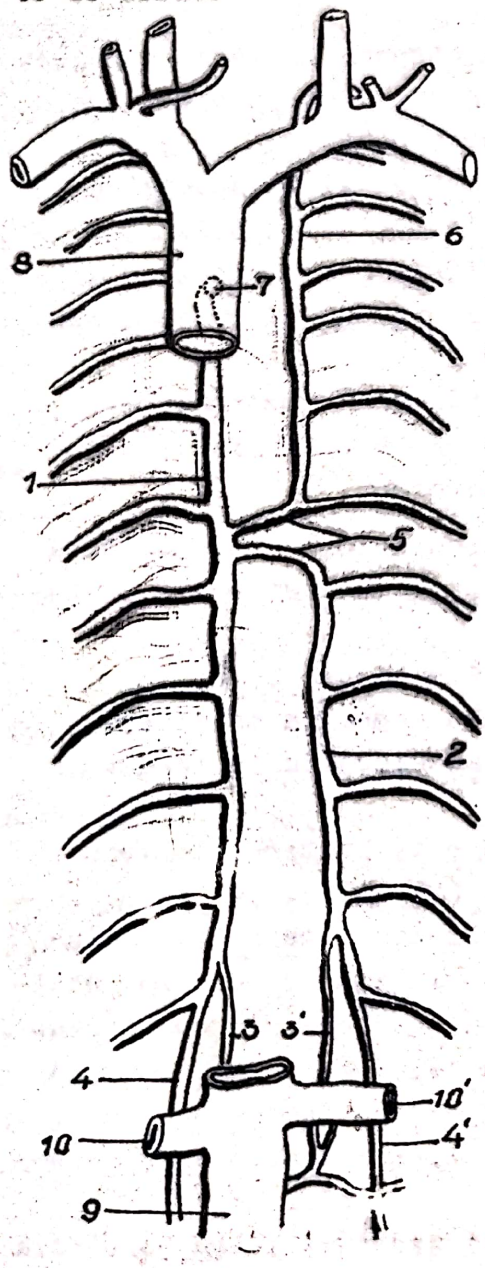

Fig.126

1. V.azygos
2. V.hemiazygos
3. Rădăcina internă a v.azygos
3'. Rădăcina internă a v.hemiazygos
4.4'.Vena lombalis ascendens (dextra et sinistra)
5. Crosa v.hemiazygos
6. V.hemiazygos accessoria
7. Ostium venae azygos
8. V.cava superior
9. V.cava inferior
10. V.renalis

- Porţiunea orizontală are următoarele rapoarte : - inferior se găseşte pediculul pulmonar drept, format din bronhia dreaptă, arterele şi venele pulmonare, vasele bronşice, limfaticele şi nervii pulmonari; - lateral se află faţa mediastinală a plămînului

drept; iar - medial vine în raport cu flancul drept al esofagului vagul. drept şi marginea dreaptă a traheei.

Pe traiectul ei, vena azigos primeşte numeroşi afluenţi:

1. Venae intercostales posteriores (venele intercostale posterioare drepte) care aduhă sîngele venos din spaţiile intercostale drepte ; în general ele urmează un traiect asemănător arterelor intercostale aortice, prezentînd ramus dorsalis şi vena intercostalis.

2. Venae intercostalis superior dextra rezultă din unirea venelor intercostale pentru a forma un singur trunchi, ce se varsă în crosa venei azigos.

3. Venae mediastinalis (venele mediastinale) sînt reprezentate de : venae bronchiales, venae esophagiae, venae pericardiacae şi venae phrenicae superiores.

4. Vena hemiazygos accesoria (hemiazigosul superior sau trunchiul comun al venelor intercostale superioare stîngi) rezultă din unirea primelor 2-7 vene intercostale superioare stîngi, după care se varsă în vena azigos.

5. Vena hemiazygos (mica venă azigos) rezultă din unirea venei lombare ascendente stîngi cu vena subcostală stîngă. La formarea ei, ia parte - adeseori - o venă provenind din vena renală stîngă.

Odată constituită, vena hemiazygos se îndreaptă în sus, de-a lungul marginii stîngi a coloanei vertebrale, înaintea arterelor intercostale stîngi, paralelă cu marea venă azigos, de care o desparte artera aortă.

Ajunsă la nivelul celei de a 7-a vertebră toracală, vena hemiazygos se îndreaptă spre partea dreaptă, trecînd îndărătul aortei şi a canalului toracic şi se varsă în marea venă azigos.

De-a lungul traiectului său, vena hemiazigos primeşte venele intercostale inferioare stîngi, cîteva vene esofagiene şi o parte din venele mediastinale posterioare.

Tot în torace se mai găsesc şi următoarele vene :

a) Venae thoracicae internae (venele toracice interne) merg de jos în sus, lîngă artere şi se varsă în trunchiul venos

brachiocefalic.

b) Venae phrenicae superiores (venele diafragmatice superioare) iau naştere în partea inferioară a toracelui şi se ridică pe laturile pericardului, de-a lungul nervilor frenici, pentru a se vărsa în trunchiul venos brahiocefalic.

c) Venele viscerale timice, pericardice, esofagiene, mediastinale se deschid în trunchiurile brahiocefalice, iar venele bronşice se termină frecvent în venele azigos.

d) Venele rahisului constituie două plexuri : plexus venosi vertebrales externi şi plexus venosi vertebrales interni.

- Plexus venosi vertebrales externe (anterior et posterior) se prezintă ca o bogată reţea plexiformă pre - şi retrorahidiană. Acest plex prezintă anastomoze cu venele intrarahidiene cu originea venelor jugulare şi cu plexurile venoase de conjugare.

Aceste vene, în general, constituie anastomoze între cele două sisteme - cav superior şi inferior , prin legăturile cu venele lombare.

Plexus venosi vertebrales interni (anterior et posterior) merge longitudinal de la gaura occipitală pînă la coccis. El este alcătuit din următoarele vene :

a) două vene anterioare, situate îndărătul corpilor vertebrali, lîngă originea pediculilor vertebrali; aceste vene alcătuiesc plexul venos vertebral intern anterior;

b) două vene posterioare, situate pe faţa ventrală a lamelor vertebrale ; aceste vene sînt anastomozate între ele şi cu venele extrarahidiene, alcătuind plexul venos vertebral intern posterior ;

c) venele corpilor vertebrali formează un fel de lacuri ca venele diploice şi se anastomozează cu venele extra şi intrarahidiene ;

d) venele măduvei formează o reţea întinsă perimedulară, de la care pleacă vene anastomotice cu reţeaua intra şi extrarahidiană.

SYSTEMA LYMPHATICUM

(Sistemul limfatic)

Reţeaua limfatică este alcătuită din spaţii limfatice, vasa lymphatica (vase limfatice), nodi lymphatici (ganglioni limfatici) şi ducti lymphatici (colectoare limfatice) care se întind de la toate ţesuturile corpului pînă la venele de la baza gîtului.

Circulaţia limfatică este socotita ca a doua circulaţie a organismului, cea a lichidului cefalorahidian fiind spcotită a treia circulaţie.

Systema lymphaticum thoracis

Circulaţia limfatică a toracelui cuprinde vase limfatice noduli limfatici şi colectoare limfatice.

I. Ductus thoracicus (canalul toracic) este colectorul principal al limfei din organism, care are originea în abdomen şi terminarea în regiunea gîtului. Ar putea fi numit marele colector limfatic, întrucît el culege limfa din toată porţiunea subdiafragmatică a corpului şi din jumătatea stîngă supradiafragmatică (fig. 127).

Ductus thoracicus îşi are originea în abdomen, înaintea celei de a doua vertebră lombară, rar mai sus, uneori mai jos, printr-o porţiune mai dilatată, unică sau ramificată, numită cisterna chyli (cisterna lui Pequet). Cînd este unică cisterna limfatică are formă de pară cu baza în jos şi vîrful în sus.

Ductul toracic pătrunde în torace prin orificiul aortic, trecînd îndărătul aortei. In torace merge pe faţa anterioară a coloanei vertebrale pînă la a 4-a vertebră toracală, unde se dirijează spre stînga şi în sus, se aşează pe faţa laterală stîngă a coloanei vertebrale şi ajunge pe faţa anterioară a muşchiului lungul gîtului pînă la procesul transvers al celei de a 7-a vertebră cervicală, unde se încurbează în jos şi înainte, trece peste artera subclaviculară stîngă şi se varsă în confluentul venos jugu-

locubclavicular stîng.

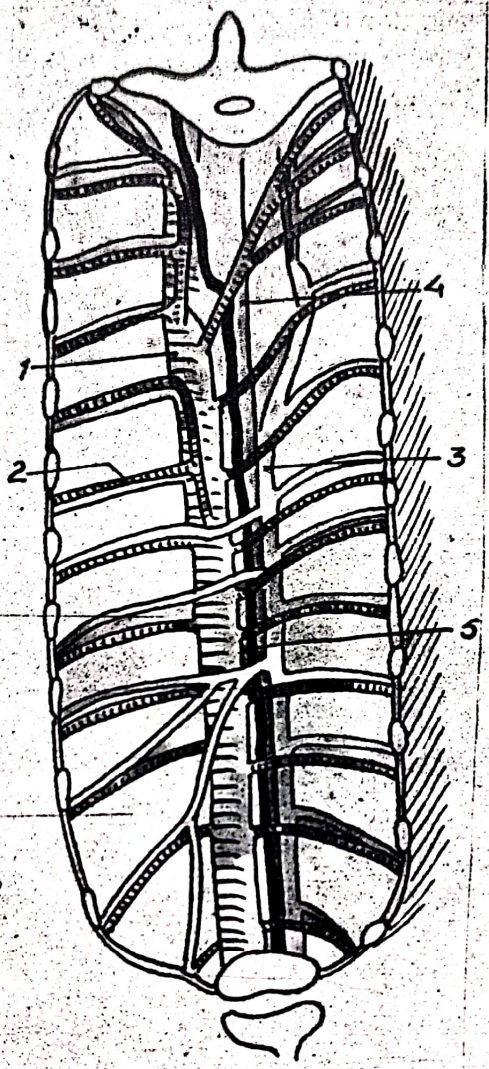

Fig.127

1. Aorta thoracica
2. Aa.intercostalis posteriores
3. V.azygos
4. Esophagus
5. Ductus thoracicus

Ductus thoracicus are 25-30 cm lungime,din care socotim un segment abdominal de 5-6 cm şi un segment cervical de 4-5 cm

restul fiind în torace. Diametrul său, în segmentul toracic, este de 2-3 mm şi calibrul lui nu creşte ; poate totuşi prezenta o uşoară dilataţie terminală.

Din punct de vedere al rapoartelor, se distinge ductului toracic 3 segmente : abdominal, toracic şi cervical.

- Segmentul abdominal - este aşezat pe prima vertebră lombară şi a 12-a vertebră toracală ; este acoperit anterior de aorta abdominală, are la dreapta pilierul drept al diafragmei şi la stînga - mai la distanţă - stîlpul stîng al diafragmei.

- Segmentul toracic - este situat în mediastinul posterior pe corpii vertebrali, încrucişînd arterele intercostale drepte şi vena hemiazigos, între aorta toracală situată la stînga şi vena azigos situată la dreapta lui; pe un plan mai anterior se găseşte esofagul toracic.

Deasupra celei de a 4-a vertebră toracală încrucişează crosa aortei şi artera subclaviculară stîngă ; se aşează pe marginea ei internă şi merge pînă la a 7-a vertebră cervicală unde se recurbează şi trece peste această arteră spre confluentul venos după ce încrucişează îndărăt carotida primitivă, jugulara internă şi pneumogastricul stîng.

In traiectul său ductul toracic prezintă valvule complete; la vărsarea sa în confluentul venos jugulosubclavicular stîng, el prezintă două valvule ostiale complete care opresc refluxul sanguin din vene spre canalul limfatic.

Cisterna chyli primeşte ca afluenţi :

a) Trunci lumbales dexter et sinister (două trunchiuri limfatice ascendente) juxta aortice, drept şi stîng, care aduc limfa de la membrele inferioare, bazin, testicule, rinichi şi colon.

b) Două trunchiuri limfatice descendente care aduc limfa de la partea posterioară a diafragmului şi ultimile spaţii intercostale.

c) Trunci intestinale (trunchiurile intestinale care aduc limfa corectată de vasele limfatice intestinale (chiliferele), limfaticele ficatului, pancreasului, stomacului şi splinei.

In torace, ductul toracic primeşte ramuri mai mici de la ficat, mediastinul posterior, primele spaţii intercostale, iar în regiunea gîtului adună limfaticele jumătăţii stîngi a capului şi gîtului, membrului superior stîng, plămînul stîng şi inimă.

II. Ductus lymphaticus dexter (marea venă limfatică) este situat între subclaviculara şi vena jugulară dreaptă; primeşte ca aferenţe limfaticile membrului superior drept, de la jumătatea dreaptă a capului şi gîtului şi limfaticele bronhopulmonare şi mediastinale de partea opusă.

Astfel format, ductus lymphaticus dexter se varsă imediat în confluentul venos jugulosubclavicular drept.

III. Vasa lymphatica thoracis (vasele limfatice ale toracelui) adună limfa de la elementele componente ale toracelui şi se drenează în nodulii limfatici ai toracelui care se împart în două categorii : parietali şi viscerali.

1. Limfonodulii parietali sînt situaţi la nivelul peretelui toracelui ; la rîndul lor, se împart în trei grupe : frenici, parasternali şi intercostali :

a) Nodi lymphatici phrenici (limfonodulii frenici) sînt situaţi pe convexitatea diafragmei, în ţesutul celular care înconjură aderenţa bazei pericardului. In această categorie fac parte 3 grupe de limfonoduli : - anterior, în număr de 2-3, situaţi îndărătul apendicelui xifoid ; - lateral, din care unii de partea dreaptă se află în jurul orificiului venei cave inferioare, ceilalţi de partea stîngă în vecinătatea nervului frenic stîng şi-un grup posterior aflat în dreptul pilierilor diafragmei.

- Vasa afferentia provin de la diafragmă.

- Vasa efferentia din grupul anterior merg la grupul parasternal, iar cele din grupele laterale şi posterioare se duc la limfonodulii mediastinali posteriori.

b) Nodi lymphatici parasternales (limfonodulii parasternal) sînt în număr de 6-10, de fiecare parte a sternului, aşezaţi în lungul vaselor toracice interne.

- Vasa afferentia provin din porţiunea supraombilicală

a muşchiului drept anterior al abdomenului, de la tegumentele peretelui anterior al toracelui, din partea mediala a glandei mamare şi de la limfonodulii frenici.

- Vasa efferentia formează un trunchi drept şi altul stîng, care se termină în truncbus bronhomediastinalis corespunzător.

e) Nodi lymphatici intercostales (limfonodulii intercostali) sînt situaţi la extremitatea posterioară a spaţiului intercostal, de-a lungul pachetului vasculonervos, aproape de capul coastelor.

- Vasa afferentia provin din peretele toracic, pleura parietală, rahis şi şanţurile vertebrale.

- Vasa efferentia, în număr de 8-9, se drenează într-un trunchi comun la dreapta şi la stînga pilierilor diafragmei şi se varsă în cisterna chyli. Pentru primele 3-4 spaţii intercostale, vasa efferentia drenează în trunchiurile limfatice bronhomediastinale.

2. Limfonodulii viscerali se împart în : mediastinali anteriori, mediastinali posteriori, traheobronhici, bronhopulmonar şi pulmonar.

a) Nodi lymphatici mediastinales anteriores (limfonodulii mediastinali anteriori sau prevasculari) sînt aşezaţi la partea superioară a mediastinului anterior, înainte de marele vase şi cord. Aceşti limfonoduli sînt organizaţi în 3 grupe : drept-stîng şi transversal.

- grupul mediastinal anterior drept este prevenos, de-a lungul venei cave superioare şi a trunchiului venos brahiocefalic drept ;

- grupul mediastinal anterior stîng, este prearterial = preaorticocarotidian ; urcă de-a lungul pediculului pulmonar stîng, înaintea crosei aortei şi arterei carotide comune stîngi;

- grupul mediastinal anterior transvers este prevenos dar înaintea trunchiului venos brahiocefalic stîng; el face legătura dintre grupul mediastinal anterior drept şi stîng.

b) Nodi lymphatici mediastinales posteriores (limfo-

nodulii mediastinali posteriori, sau juxta esofagieni) unii sînt preesofagieni, iar alţii retroesofagieni.

c) Limfonodulii peritraheobronhici sînt dispuşi în două grupe (fig.128) :

1. Nodi lymphatici tracheobronchiales superiores situaţi la dreapta şi la stînga bifurcaţiei traheei, deasupra bronhiei principale corespunzătoare.

2. Nodi lymphatici tracheobronchiales inferiores (limfonodulii intertraheobronhici) sînt situaţi dedesubtul bifurcaţiei traheei.

- Vasa afferentia ale limfonodulilor mediastinali anteriori provin de la timus, din 1/2 stîngă a inimii ; - pentru limfonodulii mediastinali posteriori de la grupul limfonodulilor frenici - laterali şi posteriori şi de la esofag.

Limfonodulii peritraheobronhici primesc limfa de la plămîni şi 1/2 dreaptă a inimii.

- Vasa efferentia constituie trunchiurile bronhomediastinale, care se îndreaptă spre confluentul venos jugulosubclavicular, pentru a se vărsa - la dreapta în ductus lymphaticus dexter , iar - la stînga în ductus thoracicus.

d) Nodi lymphatici bronhopulmonales et pulmonales vor fi descrişi la plămîni.

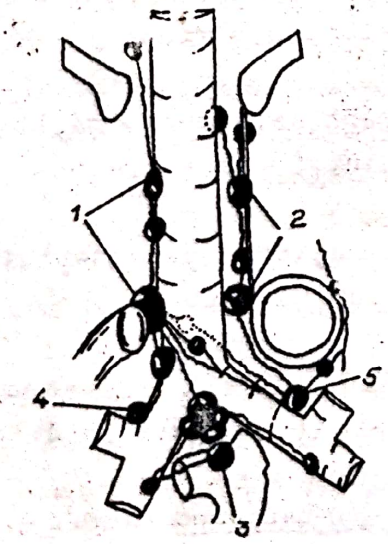

Fig.128

1. Nodi lymphatici tracheobronchiales dextri superiores
2. Nodi lymphatici tracheobronchiales sinistri superiores
3. Nodi lymphatici intertracheobronchiales
4. Nodi lymphatici tracheobronchiales dextri inferiores
5. Nodi lymphatici tracheobronchiales sinistri inferiores

V. SYSTEMA NERVOSUM

Componentele nervoase de la nivelul toracelui aparţin sistemului nervos central, periferic şi vegetativ.

I. SYSTEMA NERVOSUM CENTRALE

Este reprezentat de către medulla spinalis (măduva spinării) - pars thoracica, care reprezintă un segment de integrare inferioară a excitanţilor aplicaţi la nivelul trunchiului.

Descrierea măduvii spinării se găseşte în fascicola de sistem nervos central.

II. SYSTEMA NERVOSUM PERIPHERICUM

Este reprezentat de nervii craniales (N.vagus) şi de nervii spinales (plexus cervicalis - nervus phrenicus şi - Nn.thoracici).

A. NERVI CRANIALES

NERVUS VAGUS

- Generalităţi. Nervul vag (a X-a pereche de nervi craniani are un teritoriu de distribuţie foarte întins, cuprinzînd viscerele gîtului, ale toracelui şi ale abdomenului.

El poate fi considerat drept un nerv complex şi, în compunerea lui, deosebim fibre receptorii şi fibre efectorii.

Fibrele receptorii sînt sensitive generale şi parasimpatice.

Fibrele efectorii cuprind fibrele somatomotorii şi parasimpatice.

- Originea reală trebuie privită separat pentru fiecare categorie de fibre :

a) Fibrele somatosensitive îşi au originea în doi ganglioni : ganglion superius (jugular) şi ganglion inferius (plexiform)

Amîndoi acești ganglioni se găsesc pe traiectul vagului: ganglionul superior (jugular) se află la nivelul foramen jugulare (gaura ruptă posterioară), iar ganglionul inferior (plexiform) se găsește la baza craniului.

Acești ganglioni, similari celorlalți ganglioni de pe traiectul nervilor cranieni și spinali au prelungiri dendritice care vor culege excitanții din teritoriul somatosensitiv al nervului vag și prelungiri cilindraxiale - care pătrund în nevrax prin șanțul colateral dorsal al bulbului, unde se termină în nucleul fasciculului solitar.

b) Fibrele viscerosensitive își au originea tot în cei doi ganglioni superior și inferior ai vagului, dar cilindraxonii acestor neuroni viscerosensitivi se termină în nucleul dorsal al vagului din bulb.

c) Fibrele somatomotorii își au originea în nucleul ambigu, situat tot în bulb.

d) Fibrele visceromotorii (parasimpatice) se desprind dintr-un nucleu situat deasemenea în bulb și cunoscut sub numele de nucleul cardiopneumoenteric.

- Originea aparentă. Nervul vag iese din bulb prin șanțul colateral posterior sub forma a 6-8 fila radicularia (filete radiculare), dedesubtul nervului glosofaringian (IX) și deasupra nervului accesor spinal (XI).

- Traiect. Filetele radiculare se reunesc curînd într-un cordon nervos care se îndreaptă înainte și în afară și iese din cutia craniană prin foramen jugulare (gaura ruptă posterioară). De aici, vagul descinde aproape vertical, traversează gîtul, toracele și ajunge în abdomen - unde se termină (fig.129).

- Raporturi. De-a lungul acestui traiect, nervul vag are următoarele raporturi :

a) In cutia craniană, nervul vag este învelit de o prelungire a leptomeningelui. El stă pe baza craniului și are deasupra sa lobul floculus al creierașului.

b) In foramen jugulare (gaura ruptă posterioară), nervul vag are medial nervul glosofaringian, lateral nervul accesor spinal și vena jugulară internă. La acest nivel, nervul pre-

zintă pe traiectul său un prim ganglion, ganglion superius (jugular).

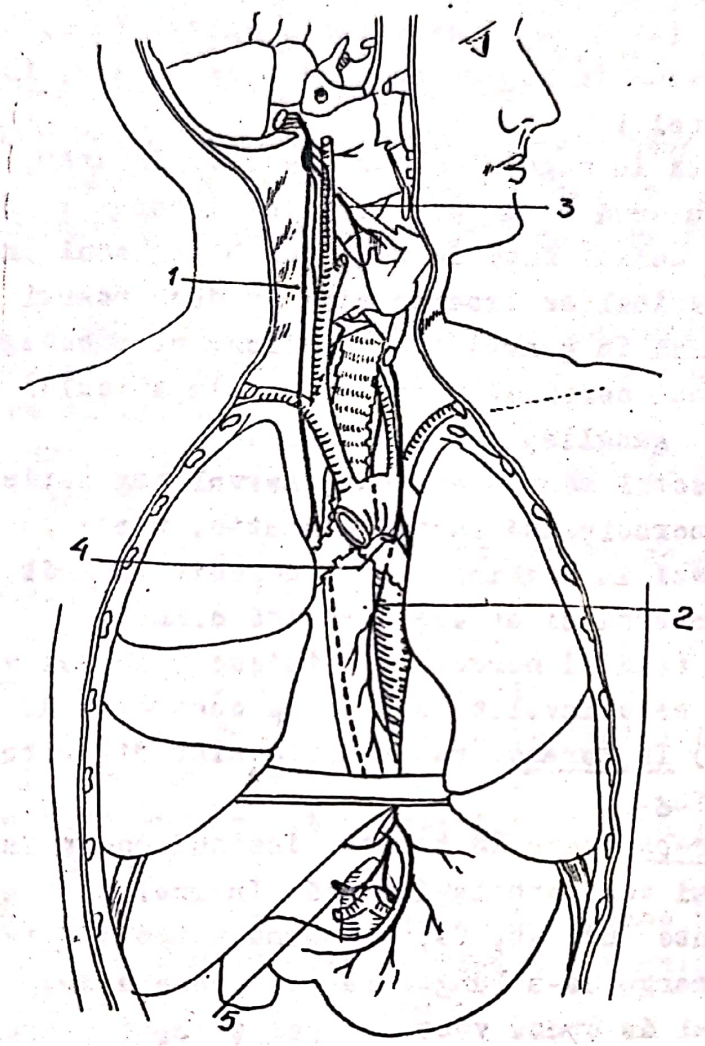

Fig.129

1:N.vagus dexter
2. N.vagus sinister
3. N.laringeus superior
4. N.laringeus recurrens
5. Plexus celiacus

Scanned with OKEN Scanner

c) La gît, imediat sub foramen jugulare, nervul prezintă al doilea ganglion, cunoscut sub numele de ganglion inferius (plexiform). Acest ganglion are forma unui fus, cu o lungime de cca. 1-1,5 cm şi se găseşte situat în spaţiul retrostilian ; aici vine în raport cu numeroase organe, faţă de care se comportă astfel :

Se aşează în unghiul diedru deschis îndărăt, format de vena jugulară internă şi artera carotidă internă ; nervul glosofaringian trece medial faţă de vag, iar hipoglosul îndărătul său.

Nervul spinal se împarte aici în două ramuri : ramura sa internă se termină în ganglionul plexiform al pneumogastricului.

Ganglionul cervical superior al simpaticului se găseşte situat înăuntru ganglionului plexiform.

In traiectul său descendent, nervul vag părăseşte spaţiul retrostilian, încrucişează lanţul simpatic, trece pe faţa sa internă şi se aşează în unghiul diedru deschis îndărăt, format de vena jugulară internă şi artera carotidă comună.

Artera, vena şi nervul, alcătuiesc pachetul vasculonervos al gîtului care este învelit de o teacă conjunctivă.

d) In torace, raporturile sînt diferite pentru vagul drept şi cel stîng.

Vagul drept trece în torace, insinuîndu-se între artera subclaviculară şi vena subclaviculară. Incrucişează apoi, de sus în jos şi dinainte îndărăt, faţa externă a trunchiului arterial brahiocefalic, merge de-a lungul feţei laterale drepte a traheei şi coboară medial de crosa venei azigos şi apoi posterior de bronhia dreaptă.

Dedesubtul pedicului pulmonar drept, nervul vag coboară de-a lungul marginei drepte şi apoi pe faţa posterioară a esofagului, unde furnizează numeroase ramuri care alcătuiesc plexul esofagian.

Vagul stîng intră în torace de-a lungul arterei carotide stîngi. Trece înaintea porţiunii orizontale a crosei aortei şi apoi, îndreptîndu-se oblic în jos şi îndărăt, ajunge pe faţa posterioară a pedicului pulmonar stîng.

Vagul stîng trece îndărătul bronhiei stîngi şi, la acest nivel, ca şi vagul drept îi trimite numeroase ramuri ce vor forma plexul pulmonar stîng.

Mai jos, nervul se găseşte mai întîi de-a lungul marginii stîngi, apoi pe marginea anterioară a esofagului, unde formează plexul esofagian împreună cu vagul drept.

Cei doi nervi vagi, disociaţi în cele două plexuri esofagiene, se vor reuni în truncus vagalis anterior şi posterior, atunci cînd pătrund în abdomen prin orificiul esofagian al diafragmului.

e) <u>In cavitatea abdominală</u> vagul stîng este aplicat pe faţa anterioară a esofagului abdominal şi dă ramurile sale terminale gastrice şi hepatice.

Vagul drept merge îndărătul esofagului şi apoi se împarte în mai multe ramuri ;

- un prim ram se îndreaptă către ganglionul semilunar drept, formînd ansa lui Wrisberg;

- alt ram se îndreaptă către ganglionul semilunar stîng, formînd ansa lui Laignel-Lavastine;

- alte fibre îşi continuă traiectul descendent şi se termină în plexul mezenteric superior.

Unii autori au urmărit aceste filete pînă la plexul mezenteric inferior (Delmas-Laux).

- <u>Distribuţie</u>. Nervul vag emite numeroase ramuri colaterale ; după regiunea lor de origine ramurile vagului se împart în cervicale, toracale şi abdominale :

<u>Ramurile cervicale</u> sînt:

1. <u>Ramus meningeus</u> (ramul meningeal) se desprinde de ganglionul jugular, pătrunde în craniu şi se distribuie durei-mater din vecinătatea găurei rupte posterioare.

2. <u>Rami pharingei</u> (ramuri faringiene) în număr variabil (1-3) se desprind din ganglionul plexiform al vagului şi se duc către peretele lateral al faringelui. Ajunse aici, contribuie la formarea plexus pharyngeus (plexul faringian), de la care pleacă ramuri pentru muşchii, mucoasa şi vasele faringelui.

3. Ramuri carotidiene care se îndreaptă către bifurcarea arterei carotide comune şi aici, împreună cu ramurile carotidiene ale glosofaringianului şi ale simpaticului, formează plexul nervos intercarotidian.

4. N.Laryngeus superior (nervul laringeu superior) se desprinde de nervul vag la nivelul ganglionului plexiform. De aici se îndreaptă oblic în jos, înainte şi înăuntru, trecînd pe peretele lateral al faringelui.

In acest traiect el încrucişează faţa medială a arterei carotide externe, în vecinătatea arterei linguale şi în apropiere de cornul mare al osului hioid, el se împarte în două ramuri terminale :

- Ramus internus (ramura internă sau superioară) trece dedesubtul marelui corn al osului hioid şi se aşează între muşchiul tirohioidian şi membrana cu acelaşi nume; apoi, străbate această membrană şi pătrunde sub mucoasa laringelui, loc unde se împarte în ramuri pentru porţiunea supraglotică a laringelui şi baza limbii şi ramuri pentru mucoasa faringelui care acoperă peretele posterior al laringelui; printre aceste ramuri se află una = ramus communicans cum nervus laryngeo inferiore, care se va anastomoza un filet al nervului laringeu inferior şi va forma ansa anastomotică a lui Galien.

- Ramus externus (ramura externă sau inferioară), numită şi laringeul extern, se îndreaptă către muşchiul cricotiroidian şi, după ce îl traversează, străbate atît muşchiul cît şi membrana cricotiroidiană, distribuindu-se porţiunii subglotice a laringelui.

5. Rami cardiaci superiores (nervii cardiaci superiori), de obicei în număr de doi, pornesc din vag la înălţimi variabile. Ei coboară de-a lungul arterei carotide comune, la dreapta de-a lungul trunchiului arterial brahiocefalic pînă la plexul cardiac anterior.

Ramurile toracice sînt următoarele :

1. Nervus laryngeus recurens (nervul recurent) are o origine, un traiect şi raporturi diferite, la dreapta şi la

stînga.

Nervul recurent drept se desprinde din vag, înaintea arterei subclaviculare drepte; el înconjură această arteră, trece dedesubt, apoi îndărătul ei, se îndreaptă în sus şi înăuntru şi se aşează pe şanţul delimitat de trahee şi esofag, de-a lungul marginii drepte a esofagului.

Nervul recurent stîng se desprinde din nervul vag în dreptul feţei inferioare a crosei aorte. El se îndreaptă înapoi pe sub această faţă, descriind o ansă, care cuprinde în concavitatea ei - îndreptată în sus - porţiunea orizontală a crosei aortei. De aici, nervul recurent stîng se aşează pe faţa anterioară a esofagului, în apropierea marginii sale stîngi şi se îndreaptă de-a lungul ei spre laringe.

Amîndoi nervi recurenţi, la gît, vin în raport cu faţa posterioară a lobilor şi glandei tiroide ; la acest nivel se încrucişează cu ramurile arterei tiroidiene inferioare, faţă de care pot să treacă fie anterior, fie posterior lor sau printre ramurile sale.

Ajunşi la extremitatea superioară a traheei, nervii recurenţi se angajează pe sub marginea inferioară a muşchiului constrictor inferior al faringelui şi pătrund sub mucoasa şanţurilor faringolaringiene; aici se termină furnizînd :

a) Ramuri musculare pentru toţi muşchii laringelui, exceptînd muşchiul cricotiroidian.

b) N.laryngeus inferior care se uneşte cu un ram al nervului laringeu superior pentru a forma ansa lui Galien.

De pe traiectul său, nervul recurent dă ramuri colaterale:

c) Rami tracheales - ramuri pentru trahee -

d) Rami esophagei - ramuri pentru esofag -

e) Ramuri pentru faringe şi

f) Ramuri cardiace mijlocii, care se duc către plexul cardiac posterior.

2. Rami cardiaci inferiores (nervii cardiaci inferiori); aceste ramuri se termină de asemeni în plexul cardiac posterior.

3. Plexus pulmonalis este alcătuit din :

- Ramuri pulmonare anterioare, care sînt numeroase şi, în traiectul lor pe faţa anterioară a bronhiei, formează un plex, numit plexul pulmonar anterior de la care pornesc ramuri pentru trahee,bronhii şi plămîni.

- Ramuri pulmonare posterioare, aceste ramuri, de asemenea foarte numeroase, formează pe faţa posterioară a bronhiilor, un plex pulmonar posterior de la care pornesc ramuri pentru trahee, esofag, pericard şi mai ales pentru plămîni.

4. Plexus esophageus format din ramuri esofagiene destinate esofagului toracal.

Ramurile abdominale sînt reprezentate de :

1. Truncus vagalis posterior este situat pe faţa posterioară a cardiei, pe care îşi continuă traiectul său descendent. Ajunge astfel pe faţa posterioară a stomacului, în vecinătatea micii curburi şi aici dă rami gastrici posteriores, dintre care unul este mai cunoscut sub numele de nervul principal posterior al micii curburi.

In continuare, truncus vagalis posterior emite rami celiace : - un ram către ganglionul semilunar drept, altul pentru ganglionul semilunar stîng şi, în loc să se termine la acest nivel aşa cum se credea, în ochiurile plexului solar, el se continuă mai departe în jos pînă la plexul mezenteric superior sau chiar în plexul aorticorenal şi mezenteric inferior.

In acest fel, el asigură, în cea mai mare parte, inervaţia vegetativă parasimpatică a tubului digestiv subdiafragmatic şi a celorlalte organe infrafrenice.

2. Truncus vagalis anterior se împarte pe faţa anterioară a cardiei într-un număr de 5-6 ramuri, dintre care unele se numesc rami hepatici şi pătrund în hilul ficatului, altele sînt rami gastrici anteriores şi inervează faţa anterioară a stomacului. Printre aceste ramuri gastrice anterioare este unul mai important, care se găseşte de-a lungul versantului anterior a micii curburi, cunoscut sub numele de nervul principal al micii curburi.

De menţionat faptul că cei doi nervi vagi se anastomozează în jurul porţiunii inferioare a esofagului, alcătuind plexurile esofagiene anterior şi posterior, de la care pornesc truncus vagalis anterior şi posterior. Se consideră că fibrele nervului vag stîng s-ar continua cu fibrele truncus-ului vagalis anterior, pe cînd fibrele nervului vag drept s-ar continua cu fibrele truncus-ului vagalis posterior.

B. NERVI SPINALES

- Generalităţi. Nervii spinali iau naştere aparent din măduva spinării, simetric, în număr de 31 perechi, denumite în raport cu numele vertebrelor care delimitează găurile intervertebrale. Astfel sînt : 8 nervi cervicali, 12 nervi toracali, 5 nervi lombari, 5 nervi sacrali şi 1 nerv coccigian.

- Topografie. Nervii spinali au trei porţiuni, după elementele pe care le parcurg :

- Prima porţiune este cuprinsă între măduvă şi dura mater, loc unde rădăcinile sale sînt separate,

- A doua porţiune se află între dura mater şi ganglionul spinal, loc unde rădăcinile ventrale şi dorsale merg alipite, constituind nervul spinal (de conjugare). Acest ultim segment este învelit într-o prelungire a durei mater care fuzionează cu nevrilemul.

Această teacă este variabilă după rădăcini, pentru unele ajungînd la nivelul ganglionului spinal, pentru altele se opreşte mai departe.

- A treia portiune este întinsă de la ganglionul spinal spre periferie. Nervul spinal prezintă, în această porţiune, un segment la nivelul găurii intervertebrale, lung de 6-8 mm în regiunea cervicală şi de 15 mm în regiunea lombară. La ieşirea din gaura intervertebrală, nervul spinal trece printr-un orificiu fibros ce închide gaura intervertebrală.

Un raport important de stabilit este însă raportul între apofiza spinoasă, palpabilă şi rădăcina nervoasă care-i corespunde.

In genere, se poate spune, printr-o sistematizare uşor de reţinut, că pentru a şti ce nerv spinal trece în dreptul unei apo-

fize spinoase, se adaugă cifra 1 la procesul spinos identificat pentru regiunea cervicală. De ex., procesul spinos al celei de a treia vertebre cervicale are corespondent al patrulea nerv spinal cervical etc.

In regiunea dorsală se adaugă cifra 1 la primele 5 procese spinoase, cifra 2 - de la al 5-lea proces spinos toracal pînă la al 11-lea.

Partea inferioară a celei de a 11-a vertebră toracală corespunde ultimilor trei nervi spinali lombari ; al 12-lea proces spinos toracal corespunde nervilor spinali sacrali, iar în primul proces spinos lombar, corespunde rădăcinilor sacrococigiene.

Pentru copil, formula se modifică în sensul următor : se adaugă cifra 3 la procesele spinoase ale 1-4 vertebre toracale , se adaugă cifra 4 de la a 5-a a 9-a vertebră toracală. Trebuie de ţinut cont de faptul că aceste date sînt considerate ca o medie.

- Anatomie generală. Nervul spinal prezintă, în general, 3 segmente :

1. Rădăcinile care unesc nervul spinal cu măduva spinării.

a) Radix dorsalis (rădăcina dorsală) este sensitivă, mai groasă, se termină la nivelul şanţului posterior şi lateral al măduvii spinării. Prezintă, puţin înaintea unirii cu rădăcina ventrală, ganglionul spinal. Radăcina dorsală conţine fibre medulopete somatice şi vegetative. Porţiunea periferică (pînă la ganglionul spinal) a rădăcinii dorsale este alcătuită din dendritele neuronilor sensitivi, pe cînd porţiunea centrală este formată din axonii neuronilor pseudounipolari aflaţi în ganglionii spinali.

b) Radix ventralis (rădăcina anterioară) este motorie, mai subţire, ia naştere din şanţul anterolateral al măduvii spinării, printr-o serie de mici filete etajate = fila radicularia. Rădăcina ventrală este alcătuită din axonii neuronilor efectori somatomotori din capul coarnelor ventrale ale măduvii spinării şi a neuronilor visceromotori din zona vegetativă a măduvii spinării.

2. Trunchiul nervului spinal (fig.130) este un nerv mixt, format prin unirea celor două rădăcini dorsală şi ventrală, la ni-

velul găurii intervertebrale, după care se împarte în :

3. Ramurile nervului spinal sînt în număr de două :

a) Ramus dorsalis (ramura posterioară) este mai subţire, se distribuie metameric muşchilor şi pielii din partea posterioară a trunchiului.

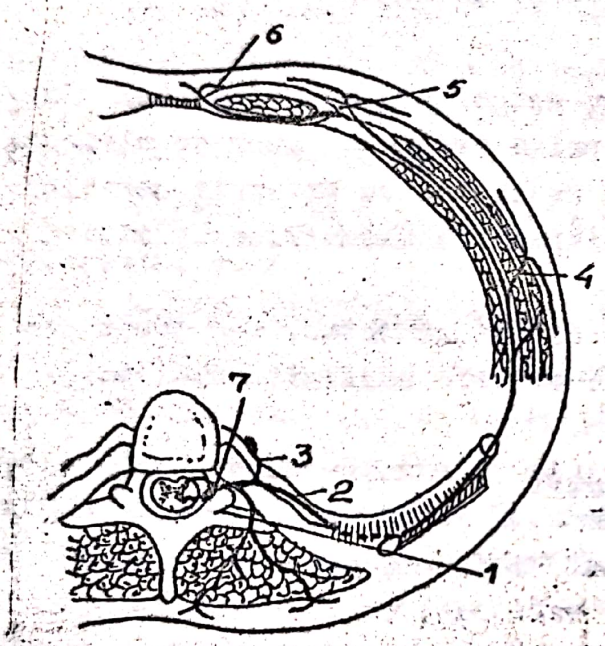

Fig.130
1. R.dorsalis
2. R.ventralis
3. Rami comunicantes
4. Rr.cutanei lateralis
5.6. Rr cutanei anteriores
7. N.meningeus

b) Ramus ventralis (ramura anterioară) este mai gros, merge în pereţii anterolaterali ai trunchiului unde inervează muşchii şi pielea pereţilor cavităţii celomice.

Ramus ventralis, la rîndul său dă două ramuri colaterale:

- N.meningeus (nervul sinu vertebral) ; naşte prin două rădăcini, una din nervul spinal şi alta din ramul comunicant. După un traiect recurent, reintră în rahis, inervînd meningele, vertebrele şi discurile intervertebrale. Nervul meningeus conţine fibre sensitive aferente şi fibre vegetative, în special

vasomotorii.

- Rami communicantes (ramurile comunicante) merg la cel mai apropiat ganglion vegetativ laterovertebral. Aceste ramuri comunicante sînt de două feluri : ram comunicant alb, ce conţine fibre mielinice, preganglionare şi, ram comunicant cenuşiu, care are fibre amielinice, postganglionare. Aceste ramuri comunicante vor fi descrise în amănunţit odată cu sistemul nervos vegetativ.

-Distribuţie. Fiecare nerv spinal are sub controlul său un anumit teritoriu şi deşi, la prima vedere ei apar ca elemente anatomice de aceeaşi valoare, în realitate cu excepţia nervilor spinali din regiunea toracică, dispoziţia metamerică primitivă este profund modificată.

Totuşi, anatomic, clinic şi experimental, s-a putut determina fiecărui nerv spinal un teritoriu senzitiv, unul motor şi altul vegetativ.

1. Teritoriul senzitiv se numeşte dermatom şi este reprezentat de zona cutanată inervată de rădăcina posterioară a nervului spinal prin intermediul unuia sau mai multor nervi periferici. Numărul dermatoamelor este egal cu al segmentelor medulare. Aceste teritorii au forma unor benzi transversale pe trunchi şi longitudinale pe membre, enunţînd dispoziţia metamerică filo şi ontogenetică.

2. Teritoriul motor se numeşte miotom şi este reprezentat de un număr de muşchi inervaţi, de fibrele rădăcinii motorii a unui segment medular. Aceste fibre prin intermediul plexurilor se repartizează pe mai mulţi nervi periferici. De asemeni, majoritatea muşchilor avînd originea în mai multe miotoame, vor primi fibre motorii din mai multe segmente medulare.

3. Raporturile dintre teritoriul senzitiv şi motor. Datorită diferenţelor somatice periferice nu există o juxta punere între teriboriile senzitive şi motorii. La nivelul trunchiului, unde schema metamerică primitivă e mai puţin modificată, inervaţia diverselor planuri : cutanat, muscular epischeletic, muscular subscheletic, se face în aşa rel încît planul superficial este iner-

vat de un segment medular inferior, iar planul profund de un segment medular situat mai sus.

4. Teritoriul neurovegetativ este reprezentat de colateralele vegetative pe care nervul spinal le are, colaterale care recepţionează excitanţii vegetativi şi trimit impulsuri tot vegetative la elementele somatice şi viscerale.

De menţionat faptul că ramurile ventrale ale nervilor spinali formează - în anumite regiuni plexuri : cervical, brahial lombosacrat şi sacrat, datorită funcţiilor complexe ale segmentelor pe care le inervează.

PLEXUS CERVICALIS - trimite în torace un ram descendent reprezentat de :

NERVUS PHRENICUS (nervul frenic)

- Generalităţi. Este ramul descendent al plexului cervical cu traiect toracic şi distribuţie diafragmatică şi abdominală. Acest traiect şi distribuţia sa sînt explicate de datele embriologice. Segmentul anterior al diafragmei (septum transversus) se dezvoltă din miotoamele cervicale. Odată cu derlexiunea capului şi procesul de caudalizare a viscerelor cervicale în torace, pedicolul vasculonervos al diafragmei se alungeşte şi se îndepărtează de originea sa iniţială.

- Originea. Nervul frenic se desprinde din al 4-lea nerv cervical şi primeşte anastomoza de la cervicalul 3 şi 5. De obicei trunchiul este format la nivelul cartilajului tiroid. Uneori, ramul care vine din al 5-lea nerv cervical se poate uni cu trunchiul mult mai jos.(fig.131).

- Traiect. In drumul său descendent, nervul frenic este situat mai întîi între muşchii scaleni, apoi pe faţa anterioară a muşchiului scalen anterior. Ajuns la marginea anterioară a muşchiului respectiv, coboară în torace, între vena şi artera subclaviculară; trece pe faţa mediastinală a pleurei şi pe faţa laterală a pericardului, anterior faţă de pedicolul pulmonar.

Nervul frenic drept coboară aproape vertical, cel stîng este deviat de inimă şi pericard.

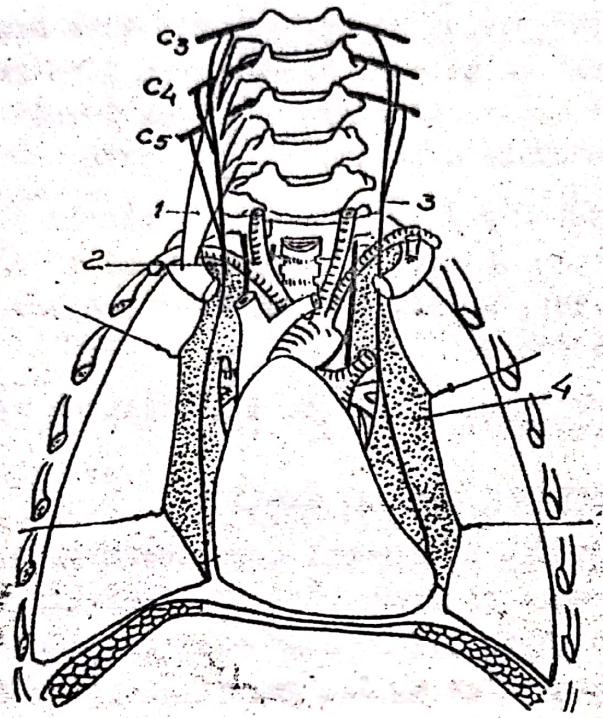

Fig.131

1. M.scalenus anterior
2. N.phrenicus dexter
3. N.phrenicus sinister
4. Pleura mediastinalis

- Raporturile nervului frenic :

- La gît , nervul merge în teaca mușchiului scalen anterior, situat lateral de artera cervicală ascendentă.

In porțiunea inferioară, artera tiroidiană inferioară este situată medial față de mușchiul scalen și de nervul frenic. Artera cervicală transversă și scapulară superioară încrucișează - anterior - partea inferioară a segmentului cervical al nervului fre-

nic. In partea stîngă se găseşte în plus cîrja ductului toracic.

Punctul frenic corespunde părţii inferioare a nervului frenic ; el se găseşte prin apăsare între cele două tendoane ale muşchiului sternocleidomastoidian, chiar deasupra claviculei.

- La intrarea în torace, la dreapta, nervul frenic trece între artera şi vena subclaviculară şi dă un filet anastomotic pentru simpatic. La partea dreaptă, frenicul încrucişează artera subclaviculară, acolo unde porţiunea ascendentă toracică se continuă cu porţiunea orizontală cervicală.

Medial de frenic se găseşte ansa lui Vieussens şi - mai medial nervul vag. Lateral de frenic este nervul muşchiului subclavicular, unit de nervul frenic printr-o anastomoză prevenoasă.

La intrarea în torace, nervul frenic încrucişează - ventral şi la dreapta - artera toracică internă, iar dorsal, la stînga are raporte cu confluentul venos jugulosubclavicular.(fig.132).

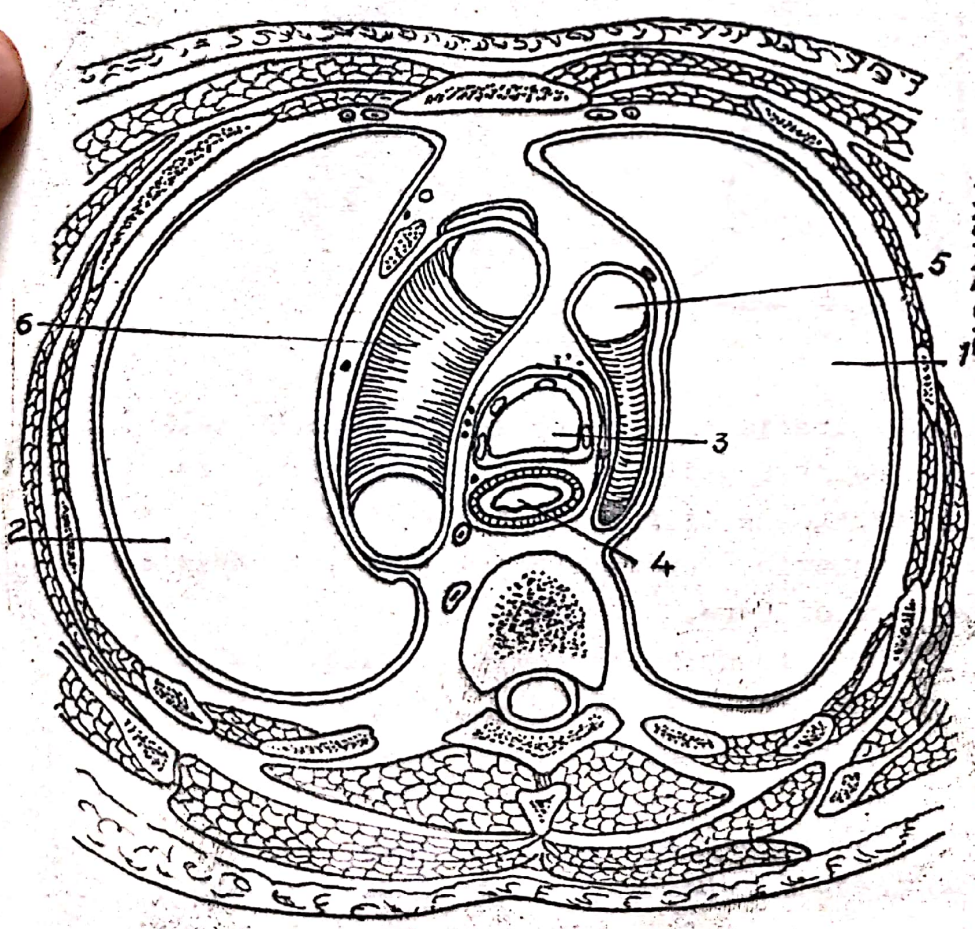

Fig.132
1. Pulmo dexter
2. Pulmo sinistrus
3. Trachea
4. Esophagus
5. V.azygos
6. Arcus aortae

- In torace, la dreapta, merge lateral de trunchiul venos brahiocefalic drept, lateral de vena cavă superioară; trece ventral faţă de hil, apoi lateral de pericard pînă la diafragm (fig.133).

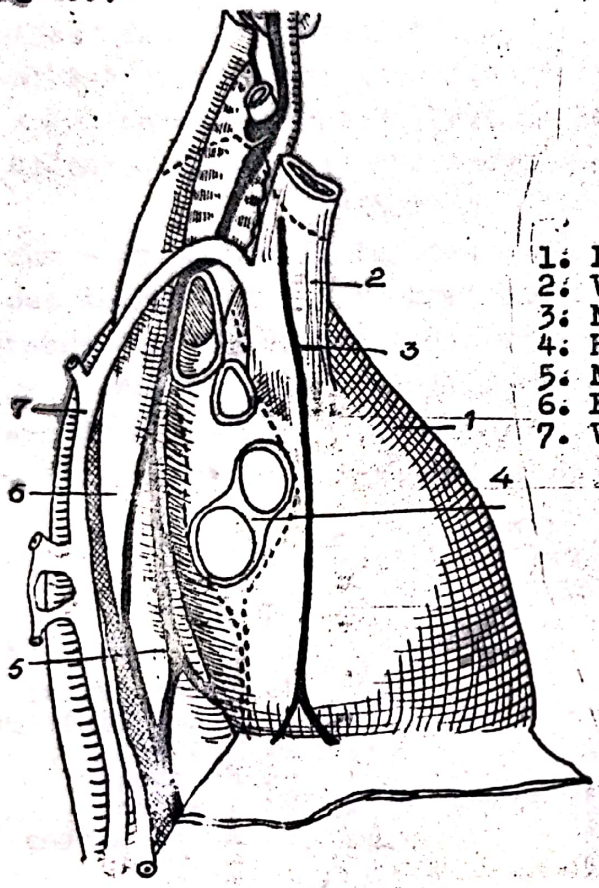

Fig.133

1. Pericardium fibrosum
2. V.cava superior
3. N.phrenicus dexter
4. Hilus pulmonis dextri
5. N.vagus dexter
6. Esophagus
7. V.azygos

La stînga, nervul frenic coboară pe faţa anterolaterală a crosei aortei, trece înaintea pedicululuí pulmonar stîng, se lipeşte de pericard şi ajunge la diafragm îndărătul inimii.

In tot traectul toracic, nervii frenici sînt întovărăşiţi de vasele diafragmatice superioare.

- Distribuţia. Ramurile colaterale ale nervilor frenici sînt discutate. Ramurile terminale sînt :

a) Nervul frenic drept pătrunde în centrul tendinos al diafragmei, la dreapta orificiului venei cave inferioare şi se împarte în 3-4 ramuri la 1 cm deasupra diafragmului,

- unul din filete merge la vena cavă inferioară

şi atriul drept,apoi devine ramura anterioară.

- Altul merge lateral, oblic între fasciculele foliolei drepte şi se distribuie fasciculelor musculare costale ale diafragmei.

- Ramurile terminale = rami phrenico-abdominales pătrund prin diafragm, posterior raţă de vena cavă inferioară şi ajung pe raţa anterioară a stîlpului drept, se alipeşte de artera diarragmatică inferioară şi se anastomozează cu plexul solar dînd şi ramuri colaterale pentru stîlpii diafragmatici, peritoneu şi anastomotice cu nervul rrenic stîng.

b) Nervul frenic stîng se distribuie ca şi cel drept împărţindu-se într-o ramură anterioară, care se distribuie fasciculelor sternale şi costale anterioare şi se anastomozează - retroxifoidian cu nervul frenic drept, ramuri laterale şi ramurile frenico-abdominale. (fig.134).

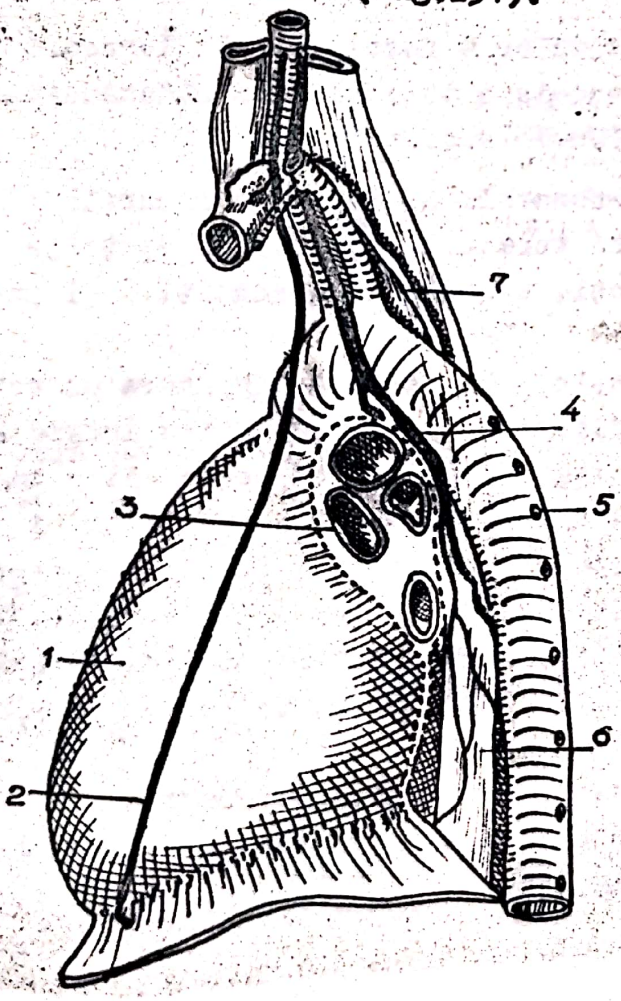

Fig.134

1. Pericardium fibrosum
2. N.phreniscus sinister
3. Hilus pulmoni sinistri
4. N.vagus sinistrus
5. Aorta thoracica
6. Esophagus
7. Ductus thoracicus

Nn. THORACICI

- Generalităţi. Nervii spinali toracici sînt în număr de 12 perechi ; prima pereche contribuie la formarea plexului brahial, celelalte perechi şi-au păstrat independenţa, constituind o mărturie a metameriei iniţiale.

Distribuţia. Fiecare nerv spinal toracic prezintă cîte două ramuri : unul dorsal şi altul ventral.

- Rami dorsales (ramurile dorsale) ale primilor 8 nervi toracali se distribuie porţiunii posterioare a trunchiului şi pereţilor toracali.

Aceste ramuri dorsale dau un ram extern = ramus cutaneus lateralis, care trece între muşchiul longissimus dorsi şi iliocostal şi un ram intern sau medial = ramus cutaneus medialis care inervează muşchii şi pielea din partea posterioară a regiunii dorsospinale.

Ramurile dorsale ale ultimilor 4 nervi spinali toracali sînt destinate porţiunii dorsocaudale a toracelui şi abdomenului.

- Rami ventrales (Nn.intercostales).

Sub numele de nervi intercostali se înţelege ramurile anterioare ale nervilor rahidieni toracali, aşezaţi în spaţiile intercostale. Sînt nervi complecşi, avînd filete sensitive şi motorii, somatice şi vegetative.

Nervul intercostal ia naştere la ieşirea din gaura de conjugare şi se aşează în spaţiul dintre două coaste, între intercostalul intern şi fascia endotoracică. Se îndreaptă oblic către marginea inferioară a coastei şi la nivelul unghiului posterior al coastei, pătrunde între intercostalul intern care începe la acest nivel şi intercostalul extern. La nivelul liniei axilare mijlocii apare şi muşchiul intercostal intim; nervul intercostal se aşează între acesta şi intercostalul extern, ocupînd şanţul de pe marginea inferioară a coastei.

Către extremitatea sternală, muşchiul intercostal intim se termină şi nervul este aşezat între intercostalul intern şi fascia endotoracică. (fig.135).

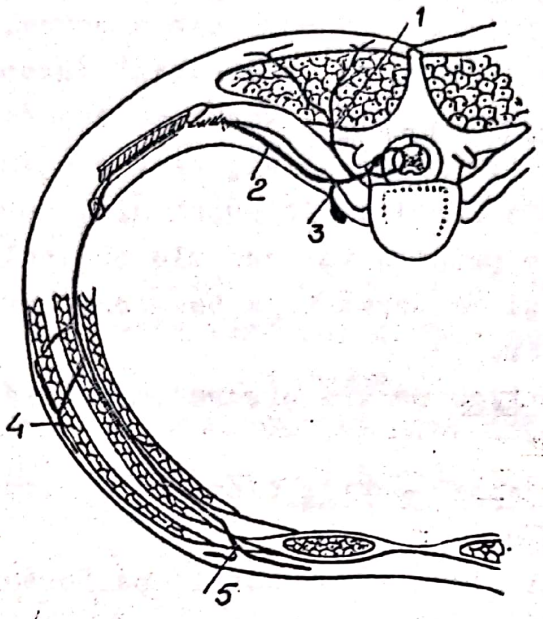

Fig.135

1. R. dorsalis
2. R. ventralis
3. R. comunicans
4. R. cutaneus lateralis
5. R. cutaneus anterior

In traiectul său, nervul este însoţit de artera intercostală posterioară, care este situată mai sus şi vena intercostală care este situata deasupra arterei (V.A.N.).

Chiar de la origine, din nerv se desprinde ramul comunicant, care face legătura cu ganglionul vegetativ corespunzător.

Ramuri colaterale :

- Nervul muşchiului subcostal pentru muşchiul cu acelaşi nume.
- Nervul supracostal pentru muşchiul respectiv.
- Nervul muşchiului intercostal extern se desprinde la nivelul unghiului posterior al coastei şi pătrunde în muşchiul cu acelaşi nume.

- N.intercostalului intern reprezentat de 2-3 filete care pornesc din porţiunea mijlocie a nervului ce pătrund în muşchiul intercostal intern şi în muşchiul intercostal intim.

- Ramurile cutanate , reprezentate de ramus cutaneus lateralis care se desprinde la mijlocul spaţiului intercostal şi trece fie printre fasciculele muşchiului seratus anterior (primele 6 spaţii), fie printre fasciculele oblicului extern (ultimile 5-6 filete) şi se termină la tegumente printr-un ram anterior şi unul posterior.

- Filete fine pentru pleura parietală costală şi diafragmatică.

- Filete anastomotice fine între nervii intercostali

Ramuri terminale :

1. Primii nervi intercostali perforează peretele la extremitatea sternală a spaţiilor şi, sub numele de ramus cutaneus anterior (ramurile perforante anterioare) dau sensibilitatea cutanată a părţii ventrolaterale a toracelui.

2. Ultimii 6 intercostali părăsesc toracele între digitaţiile diafragmatice şi ale transversului abdominal, merg spre linia mediană, între oblicul intern şi transvers şi pătrund în muşchiul marelui drept anterior al abdomenului, pe care îl inervează motor prin ramurile 7,8 şi 9 - supraombilical şi 9,1o, 11 şi 12 - subombilical; aceste ramuri dau şi filete cutanate pentru abdomen.

Următorii nervi intercostali prezintă unele comportări care trebuiesc cunoscute : (fig.136).

- Primul nerv intercostal dă anastomoză pentru plexul brahial ; filetul care rămîne, este subţire, merge lîngă marginea externă a primei coaste şi nu dă filet lateral.

- Al doilea nerv intercostal dă un ram perforant lateral dar nu pentru tegumentele toracelui ; pătrunde în axilă şi dă ramuri cutanate pentru pielea axilei şi a feţei interne a braţului filete nervoase cunoscute sub numele de Nn. intercostobrachiales. Aceste filete se anastomozează cu un ram din nervul brahial cutanat intern şi accesoriul acesteia, de unde şi numele de intercosto-

brachiales.

- Nervii 5 şi 6 intercostal dau filete pentru muşchiul dinţat posterior şi superior şi cutanat pentru faţa laterală din regiunea mamară (rami mammari laterales).

- Al şaptelea nerv intercostal mai dă ramuri şi pentru oblicul extern.

- Al noulea, zecilea şi al unsprezecelea intercostal trimit filete şi pentru muşchiul dinţat posterior şi inferior, pentru oblicul extern şi transvers.

- Al doisprezecelea nerv intercostal sau nervul subcostal dă în plus ramuri pentru piramidal, pentru diafragm şi muşchii peretelui abdominal, precum şi filete anastomotice cu nervul abdominogenital (plexul lombar).

Ramul său perforant lateral dă inervaţia porţiunii superioare a regiunii fesiere (ramul cutanat fesier).

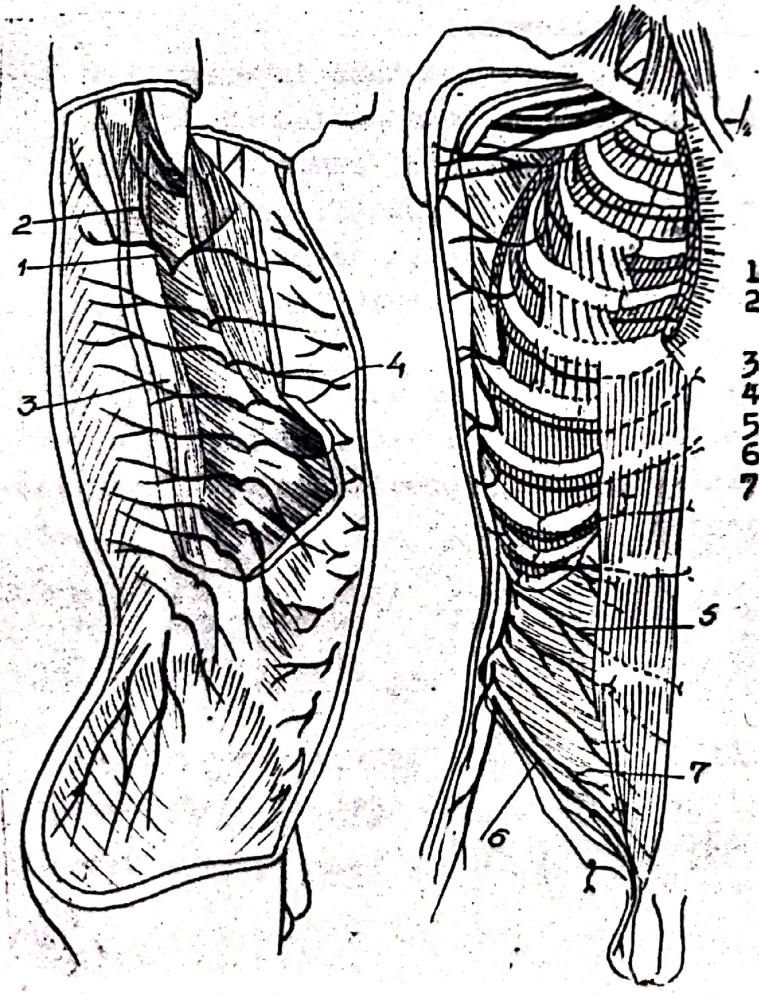

Fig.136

1. Al II-lea n.intercostalis
2. N.intercostobrachialis (Hyrtl)
3. Rr.cutanei laterales
4. Rr cutanei anteriores
5. Al X-lea n.intercostalis
6. N.ilioinguinalis
7. N.iliohipogastricus

III. SYSTEMA NERVOSUM AUTONOMICUM

A. Anatomie generală

- Generalităţi. Sistemul nervos autonom sau vegetativ transmite influxul inconştient care prezidează viaţa celulară, metabolismul şi asigură reglarea mecanismelor organelor interne. El asigură "autonomia" mediului intern faţă de modificările permanente ale mediului extern.

Sistemul nervos vegetativ îşi exercită acţiunea asupra întregului organism, atît în domeniul somatic cît şi în domeniul visceral, pe cînd acţiunea sistemului cerebrospinal este limitată numai la sensibilitatea şi la elementele motorii ale somei.

Din punct de vedere anatomic, nu există frontiere absolute între sistemul nervos cerebrospinal şi sistemul nervos vegetativ. Cele două sisteme se amestecă în nevrax, pe cînd la periferie ele se unesc prin ramurile comunicante.

Din punct de vedere fiziologic se constată interacţiuni multiple între cele două sisteme : reflexele somatice şi reflexele viscerale se combină ; stimulii veniţi din lumea exterioară pot să se reflecte pe viscere şi invers, excitanţii porniţi din mediul intern sau visceral pot să tulbure viaţa de relaţie.

Sistemul nervos vegetativ este constituit din două componente : simpaticul şi parasimpaticul.

In sistemul nervos central, cele două componente sînt puţin distincte, pe cînd în sistemul periferic ele sînt separate, dar se contopesc din nou la nivelul plexurilor previscerale şi intraviscerale, care conţin pericarioni şi fibre atît simpatice cît şi parasimpatice.

Sistemul nervos vegetativ formează cu glandele endocrine sistemul neuroendocrin, sistem realizat atît pe plan anatomic, dar mai ales funcţional.

Date filo- şi ontogenetice. Sistemul nervos vegetativ este cel mai vechi sistem nervos ; apariţia şi intrarea sa în funcţiune este anterioară sistemului nervos cerebrospinal.

De fiecare parte a tubului neural apar crestele ganglionare, din care se diferenţiază : ganglionii nervilor cranieni şi spinali, ganglionii vegetativi şi celulele cromafine sau adrenalinogene (medulara suprarenali şi corpusculi juxtaaortici)(fig.137).

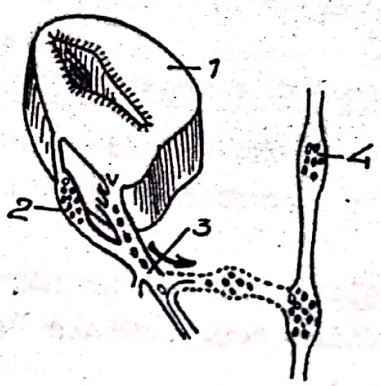

Fig.137
1. Tubul neural
2. Creste ganglionare
3. Celule ganglionare migrînd ventral
4. Ganglia trunci sympathici

Aceste mase de celule ganglionare migrează ventral, dar rămîn legate de nervii spinali printr-un ram comunicant primitiv.

Ganglionii astfel migraţi, se unesc între ei şi alcătuiesc lanţurile laterovertebrale, care sînt formate complet în stadiul de 9 mm.

Ramurile comunicante primitive vor fi invadate de fibrele mielinice (albe) plecate din nervii spinali şi de fibrele amielinice cenuşii pornite din ganglionii laterovertebrali.

Ganglionii şi plexurile previscerale şi intraviscerale se formează mai tîrziu prin migrarea altor elemente celulare, astfel că în a 6-a săptămînă de viaţă intrauterină principalele elemente componente ale sistemului nervos vegetativ sînt dezvoltate.

In decursul acestei evoluţii se remarcă şi "fenomenul de contracţie" la anumite nivele ale lanţurilor ganglionare ; în acest fel dispoziţia metamerică dispare, nemaifiind reprezentată decît prin ramuri comunicante.

B. Anatomie descriptivă

Sistemul nervos vegetativ (simpaticul şi parasimpaticul) cuprinde două mari părţi: centrală (axială) şi periferică (extra-axială).

A. Partea centrală a sistemului nervos vegetativ se află în axul cerebrospinal, fiind reprezentată de mase neuronale, situate la diferite nivele :

- partea centrală a simpaticului este localizată la nivelul scoarţei cerebrale, în hipotalamusul posterior şi în măduva spinării la nivelul cornului lateral al substanţei cenuşii (C_8-L_2);
- partea centrală a parasimpaticului este localizată în scoarţa cerebrala, în hipotalamusul anterolateral, în trunchiul cerebral cît şi în măduva spinării sacrată, constituind parasimpaticul cranial şi - parasimpaticul sacrat.

B. Partea periferică a sistemului nervos vegetativ este alcatuită, la rîndul ei, din trei componente : ganglioni vegetativi, nervi vegetativi şi plexuri previscerale şi intraviscerale ;

- partea periferică a simpaticului este reprezentată de două lanţuri ganglionare laterovertebrale, de ramurile comunicante albe şi cenuşii, de nervii splanhnici, precum şi de componenta simpatică a plexurilor pre- şi intraviscerale ;
- partea periferică a parasimpaticului este reprezentată de ganglionii parasimpatici oranieni, de fibrele pre- şi postganglionare parasimpatice, cît şi de componenta parasimpatică a plexu-

rilor pre- şi intraviscerale şi ggl.parasimpatici pelvini.

Legătura dintre partea centrală şi cea periferică a sistemului nervos vegetativ se realizează cu ajutorul a fibrelor preganglionare ; legătura dintre partea periferică şi organele efectorii se stabileşte prin intermediul fibrelor postganglionare.

C. Anatomie funcţională

Organizarea generală şi mecanismul funcţional al sistemului nervos vegetativ este alcătuită de actul reflex. Suportul morfologic al activităţii reflexe este arcul reflex, care spre deosebire de arcul reflex somatic este diferit, din cauza sectorului pe care îl deserveşte (muşchi netezi, glande şi viscere).

Arcul reflex vegetativ este alcătuit din 3 părţi : calea aferentă, centrul reflex vegetativ şi calea eferentă.

a) Calea aferentă este reprezentată de neuronii senzitivi vegetativi, care adună excitanţii din teritoriul somatic cît şi din cel visceral.

Teoria unicistă concepe că există un singur neuron senzitiv vegetativ, localizat în ganglionul spinal, atît pentru teritoriul somatic cît şi pentru teritoriul visceral. (fig.138).

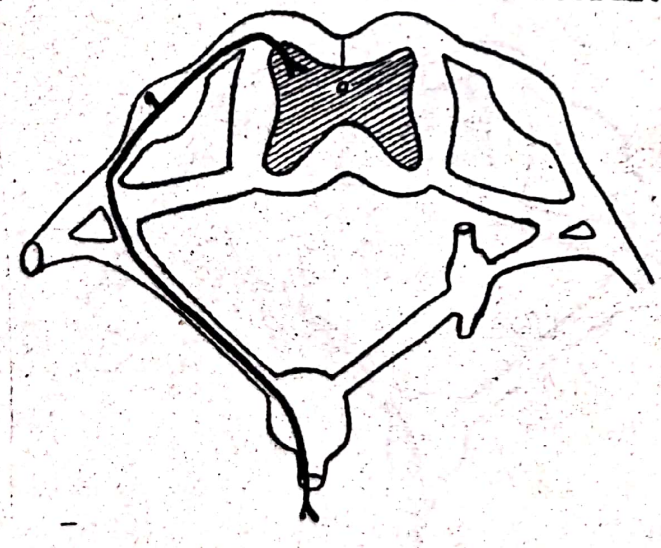

Fig. 138. - Teoria unicistă

Teoria pluralistă admite - pentru teritoriul visceral - existenţa a 2 neuroni senzitivi vegetativi :

- pericarionul protoneuronului senzitiv vegetativ s-ar găsi în plexurile previscerale ; de aici influxul este transmis mai departe prin

- deutoneuronul senzitiv vegetativ, a cărui dendrite străbat nervii splanhnici, trec prin lanţul laterovertebral şi prin ramurile comunicante albe, ajung în rădăcina posterioară a nervului spinal la ganglionul spinal. La acest nivel se află pericarionul deutoneuronului senzitiv vegetativ şi, de aici, pătrund în cornul dorsal al măduvii spinării.(fig.139).

In legătură cu neuronul senzitiv vegetativ sînt de reţinut 3 elemente :

1. Neuronii senzitivi vegetativi permit o difuzare extraordinară a excitanţilor din cauza sinapselor multiple.

2. Datorită dezvoltării iniţiale a viscerelor la nivelele superioare, din cauza procesului de caudalizare (coborîrea secundară a viscerelor) pătrunderea axonilor neuronilor senzitivi vegetativi în axul cerebrospinal se face la nivele superioare decît sediul definitiv al viscerului respectiv.

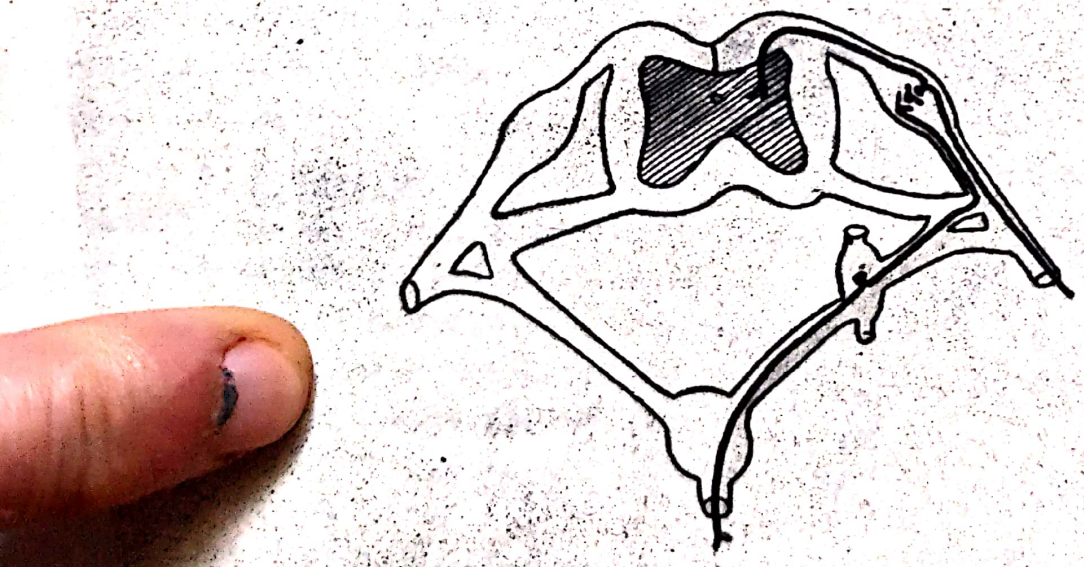

Fig. 139. - Teoria pluralistă

3. Durerea viscerală se însoţeşte sau se manifestă unic printr-o senzaţie pe care conştiinţa o localizează în teritoriul somatic (durerea proiectată).

b) Centrul reflex vegetativ se află în axul cerebrospinal, reprezentat de partea centrală a sistemului nervos vegetativ: cornul lateral al măduvii pentru simpatic şi nucleii parasimpatici din trunchiul cerebral şi din măduva spinării sacrată.

c) Calea eferentă a arcului reflex vegetativ se deosebeşte de cea a arcului reflex somatic, deoarece este alcătuită din doi neuroni (fig.140).

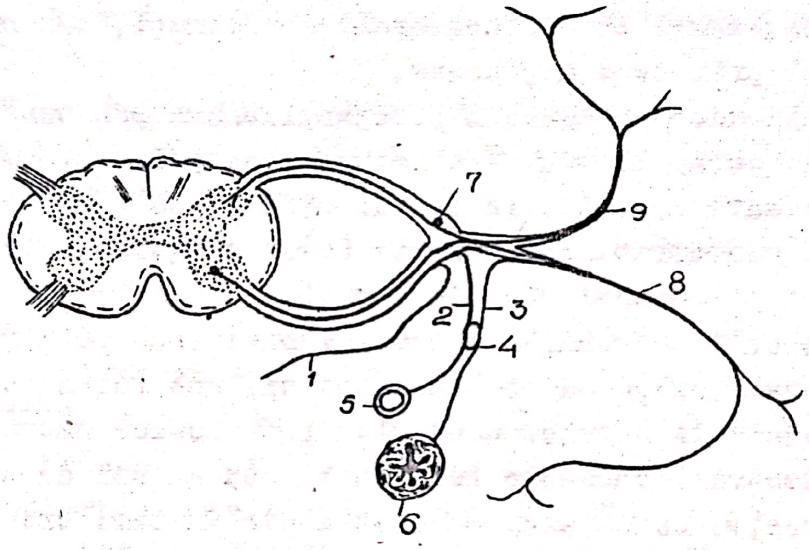

Fig.140

1. Ram meningeal
2. Ram comunicant alb
3. Ram comunicant cenuşiu
4. Gg. simpatic
5. Vase mari
6. Viscere
7. Gg. spinal
8. Ram anterior
9. Ram posterior

Primii neuroni se află în partea centrală a sistemului nervos vegetativ. Aceşti neuroni se numesc şi preganglionari, joacă rolul unor neuroni de asociaţie, interpunîndu-se între calea aferentă şi neuronul eferent.

Axpnii acestor neuroni părăsesc axul cerebrospinal şi ajung la al doilea neuron.

Axonii neuronilor simpatici părăsesc măduva pe calea rădăcinii ventrale a nervilor spinali ; după un scurt traiect, părăsesc nervul spinal sub forma de ram comunicant alb şi pătrund în ganglionul laterovertebral corespunzător.

La acest nivel se poate realiza una din următoarele situaţii :

1. Axonii stabilesc sinapse cu al doilea neuron efector vegetativ, numit încă şi neuron postganglionar. Aceste sinapse se fac în ganglionii laterovertebrali învecinaţi, mai sus sau mai jos decît cel prin care a pătruns.

Axonii acestor neuroni postganglionari părăsesc ganglionul laterovertebral pentru a se reîntoarce, prin intermediul ramurii comunicante cenuşii, la nervul spinal, de unde se distribuie la efectorii din teritoriul somatic (vase sanguine, glande sudoripare, muşchii pilomotori din piele etc).

2. Axonii neuronilor preganglionari trec prin ganglionii laterovertebrali, fără să facă sinapsă şi, sub forma de nervi splanhnici ajung la nivelul unui plex previsceral sau chiar într-un plex intravisceral, unde are loc joncţiunea cu cel de al doilea neuron efector, al cărui axon se distribuie în teritoriul visceral.

3. Axonii neuronilor preganglionari trec fără a face sinapsă prin ganglionii laterovertebrali şi, fără a mai stabili altă sinapsă, ajung direct la acestorul efector. Este cazul unic al medulosuprarenalei, care primeşte astfel pe cale directă impulsurile efectoare de la neuronul preganglionar (celula medulosuprarenali fiind considerată ca al 2-lea neuron - neuron postganglionar).

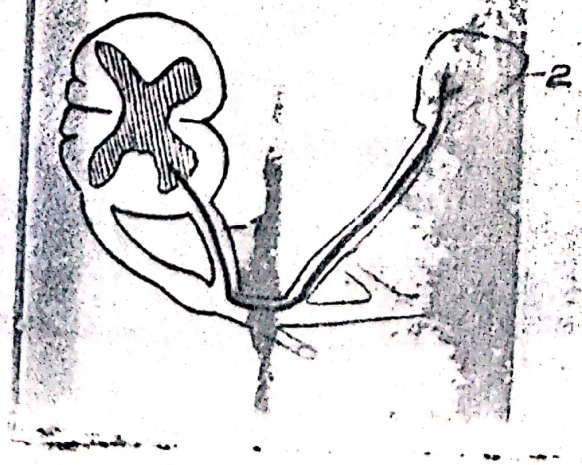

Fig.14o bis

1.Neuron preganglionar
2.Medulosuprarenala (neuron postganglionar)

PARS SYMPATICA

Pars thoracica systematis autonomici

Partea periferică a simpaticului toracic este alcătuită din : lanţurile simpatice ganglionare laterovertebrale, de nervii vegetativi şi de componenta simpatică a plexurilor pre- şi intraviscerale :

- Dispoziţie generală. Lanţul simpatic toracic se întinde de la orificiul superior al toracelui la diafragmă. El prezintă o curbură cu concavitatea anterioară şi medială, fiind situat pe un plan mai posterior în raport cu lanţurile simpatice cervical şi lombar.

Ganglia thoracica (ganglionii laterovertebrali) sînt formaţiuni variabile, ovalare sau triunghiulare, din vîrful cărora pornesc ramurile comunicante.

Numărul lor este tot variabil, rar se găsesc 12 ganglioni; în general se află zece sau mai puţin.

Primul şi al doilea ganglion toracic sînt fuzionaţi cu ganglionul cervical inferior, constituind ganglionul stelat.

Al treilea ganglion toracic, cînd este izolat este mic; el poate fi fuzionat cu al doilea sau al patrulea ganglion, astfel încît metameria care apare la prima vedere, nu este respectată.

Rami interganglionares (cordonul nervos) care face legătura dintre ganglioni este turtit, cîteodată dublu, El se subţiază în jos, mai ales după emergenţa nervilor splanhnici.

- Raporturile lanţului simpatic toracal :

Posterior are raporturi cu un plan osos şi un plan vascular.

- Lanţul simpatic toracic este situat la nivelul şanţurilor costovertebrale : medial se află corpii vertebrali, posterior găurile intervertebrale, lateral arti ulaţiile costovertebrale. In realitate, raporturile sînt diferite de sus în jos : în partea superioară, lanţul ganglionar laterovertebral este în afara primilor 4 articulaţii costovertebrale; în partea mijlocie se află îna-

intea articulaţiilor 5 şi 6, iar în partea inferioară este medial de ultimile 6 articulaţii costovertebrale. Linia articulaţiilor costovertebrale şi şi a ganglionilor laterovertebrali se încrucişează în X (fig.141).

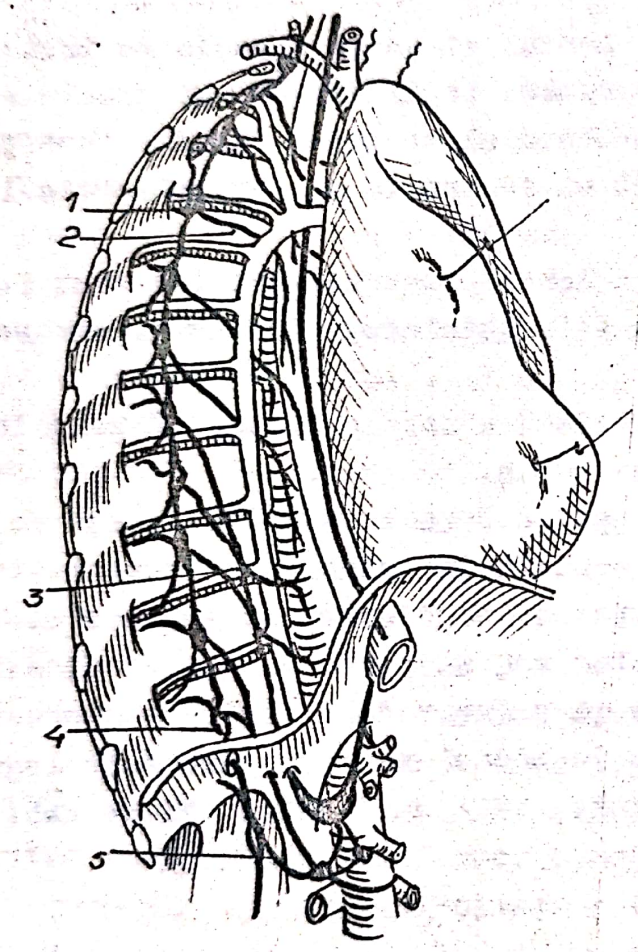

Fig.141

1. Ganglia thoracica
2. N.cardiaci thoracici
3. N.splanchnicus major
4. N.splanchnicus minor
5. N.splanchnicus imus

Aceste raporturi intime explică iritaţia posibilă a simpaticului şi a nervilor splanhnici produsă de procesul de artroză al articulaţiilor costovertebrale.

- Primele două artere intercostale superioare (ramuri din

artera subclaviculară) sînt chiar de la originea lor în poziţie laterală faţă de lanţul simpatic toracic, atît la dreapta cît şi la stînga. Celelalte artere intercostale posterioare (ramuri ale aortei toracice) se află la început medial, apoi încrucişează posterior lanţul ganglionar şi devin laterale.

Venele intercostale încrucişează - tot îndărăt lanţul simpatic pentru a merge să se verse în venele azigos.

Medial se află marile vase ale mediastinului posterior : aorta toracică, vena azigos şi canalul toracic.

Lateral - lanţul simpatic dă naştere ramurilor comunicante care fac legătura cu nervii spinali toracici. Ele corespund extremităţii posterioare a spaţiilor intercostale şi conţinutului lor.

Anterior - lanţul simpatic laterovertebral este acoperit de fascia endotoracică care aderă la planul osos şi fixează simpaticul ; foiţa parietală a sinusului vertebromediastinal al pleurei îl acoperă în partea sa anterioară. Prin transparenţa pleurei parietale se văd ganglionii simpatici ce pot fi uşor puşi în evidenţă prin decolarea pleurei parietale, care se face cu uşurinţă.

-Distribuţie. Ramurile colaterale ale lanţului simpatic toracic pot fi împărţite în 4 categorii :

1. Ramurile comunicante pot fi împărţite, la rîndul lor în trei grupe :

- un grup superior care corespunde primilor 5 nervi spinali toracici; fiecare ganglion trimite 2 pînă la 3 ramuri comunicante nervului subjacent şi 1 pînă la 2 ramuri comunicante nervului suprajacent şi formează cu acestea un triunghi în aria căruia apare artera intercostală;

- un grup mijlociu de la al 6 la al 9-lea ganglion simpatic la nervii corespunzători ;

- un grup inferior, a cărui dispoziţie este aceea a grupului superior, însă nu există decît un ram superior şi unul inferior.

Aşa după cum am arătat mai sus, ramurile comunicante sînt

de două feluri : albe care conţin fibre mielimice şi - cenuşii alcătuite din fibre amielinice.

2. Ramuri oscase şi musculare se duc la corpii vertebrali, la articulaţiile costovertebrale şi la muşchii învecinaţi.

3. Ramurile vasculare sînt destinate arterelor intercostale şi marilor vase, aorta, azigos şi canalul toracic.

4. Ramurile viscerale cuprind două grupe :

- Un grup superior,cu destinaţie toracică (mediastin posterior),iau naştere din jumătatea superioară a ganglului. Aceşti nervi, în număr de 2-6, se îndreaptă în afară şi înainte, aplicaţi pe coloana vertebrală. Ei sînt destinaţi aortei, venei azigos. esofagului (plexul esofagian) şi pulmonilor (plexul pulmonar) Aceste ramuri viscerale simpatice se anastomozează cu ramurile corespondente ale nervului vag.

- Un grup inferior,cu destinaţie abdominală, dau cîteva colaterale în partea inferioară a mediastinului posterior, dar reprezintă mai ales originea nervilor splanhnici abdominali. Aceşti nervi sînt - în general - în număr de 3, dar pot exista şi 2 sau chiar 4 (tipul concentrat şi - respectiv tipul dispersat).

N. splanchnicus major (marele nerv splanhnic) ia naştere prin rădăcini în număr variabil în general 3, pornite din al 7-lea, 8-lea şi al 9-lea ganglion, cîteodată din 2 sau din 4. Prima rădăcină este un ram voluminos care ia naştere la nivelul discului intervertebral dintre a 7-a şi a 8-a vertebră toracală ; a doua rădăcină este mai subţire, ia naştere la nivelul discului intervertebral dintre a 8-a şi a 9-a vertebră toracală şi se uneşte cu prima rădăcină la nivelul celei de a 10-a vertebră toracală; a treia rădăcină ia naştere la a 10-a articulaţie costovertebrală şi se uneşte cu trunchiul principal (această ultimă rădăcină se anastomozează cîteodată cu micul nerv splanhnic) (fig.142).

Punctul de întîlnire al celor trei rădăcini este marcat adesea de prezenţa unui ganglion (ganglion splanchnicum sau ganglionul lui Lobstein) de unde pleacă o anastomoză cu nervul splanhnic mare de partea opusă.

Nervul splanhnic mare coboară oblic în jos, înainte şi medial, alunecă înaintea vertebrelor şi îndărătul venei azigos; traversează diafragma printre fibrele pilierului principal şi se termină în cornul extern al ganglionului semilunar şi în suprarenală. In traiectul său, el dă colaterale plexului aortic, venei azigos, canalului toracic, esofagului şi pilierilor diafragmului.

N. splanchnicum minor (micul nerv splanhnic) ia naştere din una sau două rădăcini din al 10-lea şi al 11-lea ganglion toracic. El traversează diafragma, în afara marelui nerv splanhnic şi înăuntrul lanţului simpatic şi se termină în suprarenală şi în ganglionii plexului solar.

N.splanchnicus imus (nervul splanhnic inferior) sau ramus renalis) este inconstant. El naşte din al 12-lea ganglion toracic în timpul traversării diafragmului şi se termină în plexul aortico-renal, în afara micului nerv splanhnic (fig.143),

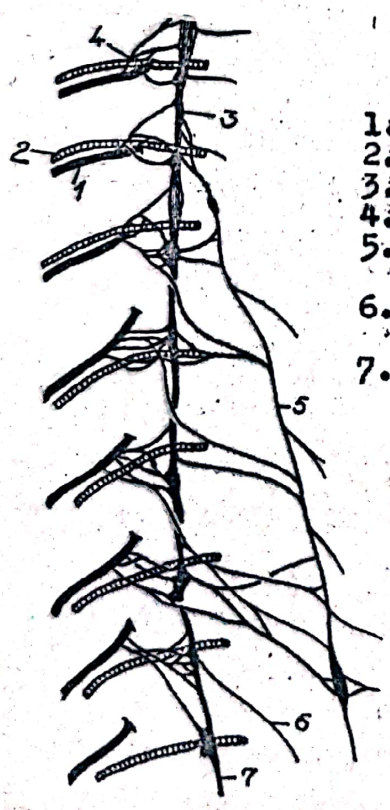

Fig.142

1.N.intercostalis
2.A.intercostalis
3.Ganglie thoracică
4.Rr.comunicantes
5.N.splanchnicus major
6. N.splanchnicus minor
7.N.splanchnicus imus

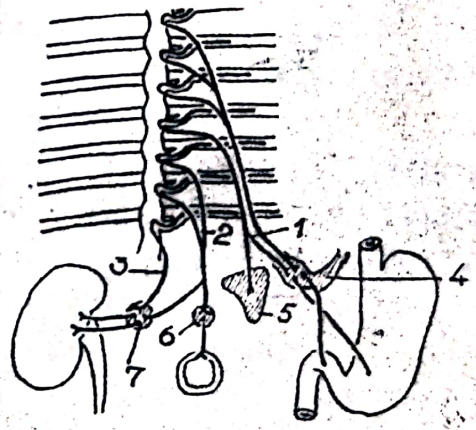

Fig.143

1.N.splanchnicus major
2.N.splanchnicus minor
3.N.splanchnicus imus
4.Ganglia celiace
5.Glandula suprarenalis
6.Plexus mezentericus superior
7.Plexus renalis

Concluzii

Pe toată înălţimea lanţului ganglionar toracic există ramuri comunicante albe şi ramuri comunicante cenuşii.

Colateralele sînt mai ales viscerale (nervii splanhnici).

Teritoriul somatic este mai redus decît la nivelul segmentelor suprajacente şi subjacente ale lanţului simpatic care corespund originii membrelor.

Trebuie să distingem jumătatea superioară care este legată de simpaticul cervical şi are o distribuţie în etajul toracomediastinal posterior şi jumătatea inferioară, care se distribuie împreună cu simpaticul lombar viscerilor abdominale şi pelvine.

Există un lanţ colateral în lungul aortei toracice.

Intreruperea celor două lanţuri simpatice toracice nu opreşte orice posibilitate de trecere a influxului nervos simpatic de la etajul toracic la etajul abdominal sau a stimulilor centripeţi ascendenţi ; transmisia se poate face încă în lungul plexului periaortic.

In primii 2 sau 3 ganglioni ai lanţului simpatic toracic asociază acţiunea lor, celei a ganglionului cervical inferior şi trimit colateralele la membrul superior. Infiltraţia sau exereza chirurgicală a acestor ganglioni sînt adesea indispensabile exerezei ganglionului cervical inferior.

Jumătatea superioară a lanţului simpatic toracic trimite colateralele viscerale la inimă şi la plămîn; căile sensitive ale inimii trec prin acest sector. Infiltraţia primilor 4 ganglioni toracici a fost practicată în caz de durere de origine cardiacă.

Jumătatea inferioară a lanţului simpatic toracic îşi distribuie ramurile sale viscerelor abdominale şi glandelor suprarenale prin nervii splanhnici. Aceste ramuri au funcţii diferite :

1. Funcţia motorie este antagonistă nervului vag.

2. Funcţia secretorie se exercită asupra pancreasului, rinichilor şi suprarenalei.

3. Funcţia vasomotorie determină o vasoconstricţie asupra vaselor viscerelor abdominale.

4. Funcţia sensitivă. Splanhnicii transmit durerea viscerală.

==========

VI. SPLANCHNOLOGIA

==========

THYMUS

(Timusul)

A. Anatomie generală

Generalităţi. Timusul este o glandă cu secreţie internă şi funcţie limfoidă, care se dezvoltă înaintea traheei, avînd un segment cervical şi altul în mediastinul anterior.

Date filo- şi ontogenetice. Timusul apare în a doua lună a vieţii embrionare şi este vizibil pe embrionul de 6 mm. Originea sa se găseşte în 2 muguri timici - pereche - ce iau naştere din al treilea buzunar branhial, alături de paratiroida inferioară(fig. 144).

Fig.144

1.Mugure tiroidian median
2.Sinus precervical
3.Fanta a II-a branhială
4.Fanta a IV-a branhiala

După alăturarea celor doi muguri se dezvoltă un organ epitelial, care ulterior devine limfoid. Este o glandă cu rol în creştere şi maximum ei de dezvoltare se găseşte cam la vîrsta de 14-15 ani, pentru ca după vîrsta de 2o ani să fie în mare parte involuat, transformîndu-se într-o masă grăsoasă în care mai pot fi puse în evidenţă insule glandulare, care nu dispar încă nici la adînci bătrîneţe.

B. Anatomie descriptivă

Timusul, la nou născut, apare ca un organ format din doi lobi (lobus dexter et sinister), oarecum separaţi, dar uniţi la partea mijlocie printr-un istm.

Culoarea timusului este roză la făt, roşie la nou născut, cenuşie mai tîrziu şi apoi galbenă, cînd e înlocuit cu ţesut grăsos.

Greutatea timusului la naştere este de 1o-15 g, pentru a ajunge la 25-3o g la 12-15 ani, structura fiind deja modificată.

Lungimea timusului este în total de 4o mm, lăţimea de 2o mm.

Are formă alungită şi i se descrie o extremitate superioară, un corp şi o extremitate inferioară (fig.145).

- Extremitatea superioară alcătuieşte vîrful timusului şi se împarte în două coarne, care se ridică în regiunea cervicală, pînă la o distanţă de 6-1o mm de glanda tiroidă, uneori fiind legată de teaca tiroidiană printr-un ligament tirotimic.

- Corpul timusului este partea cea mai largă a organului şi se găseşte în mediastinul anterior.

Este format din 2 lobi, dar planul de separare între aceştia nu este sagital ; linia de separare se găseşte pe faţa anterioară la dreapta liniei mediane, iar planul de separare se îndreaptă oblic înapoi şi spre stînga, astfel că linia de separare posterioară se găseşte la stînga liniei mediane. Din această cauză cei doi lobi - pe secţiune - au aspect triunghiular (forma lobilor este deci de piramidă triunghiulară, cel stîng cu baza înainte şi vîrful înapoi, cel drept cu baza înapoi şi vîrful înainte).

Intre aceşti lobi se găseşte un ţesut conjunctiv, care dispare la mijloc, loc unde fuziunea celor doi lobi este completă; pentru acest motiv timusul este socotit de unii autori ca avînd forma literei H.

- Extremitatea inferioară sau baza vine în raport cu pericardul şi ajunge pînă la nivelul sulcului coronar anterior.

Timusul este acoperit de o capsulă netedă prin care se vede structura sa lobulară. Pe faţa internă a capsulei pleacă septuri conjunctive între lobulii timici, formaţiuni care sînt uşor de disecat şi de evidenţiat.

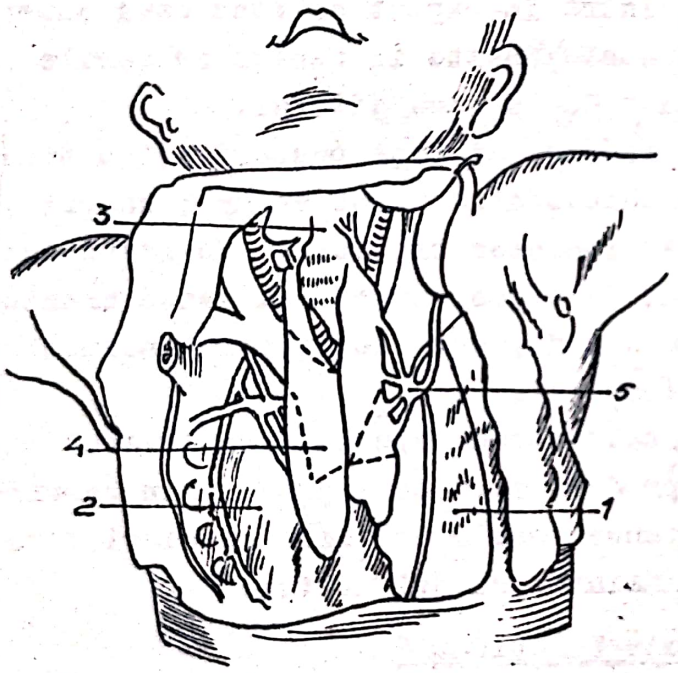

Fig.145
1.Pulma sinister
2.Pulma dexter
3.Trachea
4.V.cava superior
5.Rami thymici

Capsula timică este unită în sus prin ligamentele timo-tiroidiene de glanda tiroidă. In aceste ligamente se găsesc vase comune şi nervi. Capsula prezintă aderenţe slabe cu teaca vaselor gîtului şi cu lama pretraheală a fasciei cervicale. In torace

însă, faţa posterioară a capsulei aderă la pericard şi vasele mari, dar e uşor decelabilă de trahee, stern, pleură.

Timusul este aşezat într-o lojă, alcătuită - în regiunea cervicală de lama pretraheală a fasciei cervicale mijlocii; îndărăt acoperă traheea şi fascia tiropericardică, iar mai lateral pachetul vascular al gîtului.

- Raporte. - Faţa anterioară răspunde sternului - articulaţiei sternoclaviculare, spaţiilor intercostale şi vaselor toracice interne, precum şi sinusurilor costomediastinale ale pleurei.

- Faţa posterioară vine în raport cu traheea, cu bifurcarea ei şi cele două bronhii, iar mai jos cu pericardul. Tot posterior, spre dreapta, intră în raport cu vena cavă superioară, iar posterior şi mai sus se găseşte în raport cu marile trunchiuri venoase şi arteriale de la baza gîtului.

Intre trunchiurile vasculare şi faţa posterioară a timusului trece oblic trunchiul brahiocefalic venos stîng ; uneori acest trunchi poate fi situat înaintea timusului. In acest caz şi în cazul cînd trece îndărăt de timus, trunchiul venos brahiocefalic poate săpa un şanţ în glandă, care delimitează segmentul cervical de cel toracic al timusului.

Un timus mare, dezvoltat într-un spaţiu osos limitat - sternovertebral - poate să producă accidente grave prin comprimarea trunchiului venos, a traheei sau a nervilor cardiaci care trec îndărătul timusului şi înaintea cîrjei aortei.

C. Anatomie funcţională

Timusul este acoperit la exterior de capsula timică, care aderă intim şi trimite septuri interlobare. Dacă se desface această capsulă, se pot separa lobulii timici, care rămîn uniţi printr-un cordon conjunctiv, ca bureţii pe o sfoară (fig.146).

Acest cordon conjunctiv a rezultat din fibrozarea cordonului epitelial primitiv, care a dat naştere prin îmugurire lobulilor timici.

Lobulii timici au dimensiuni de 0,5-2 mm şi o individualitate anatomică aproape completă. Ei sînt formaţi din foliculi timici; pe secţiune, un folicul timic prezintă o zonă periferică şi

corticală - în reticulul căreia se găsesc timocite şi o substanţă medulară cu puţine celule timice, dar în care se pot găsi încă corpusculii lui Hassal. Aceştia sînt alcătuiţi din celule plate dispuse concentric, ca foiţele de ceapă (fig.147).

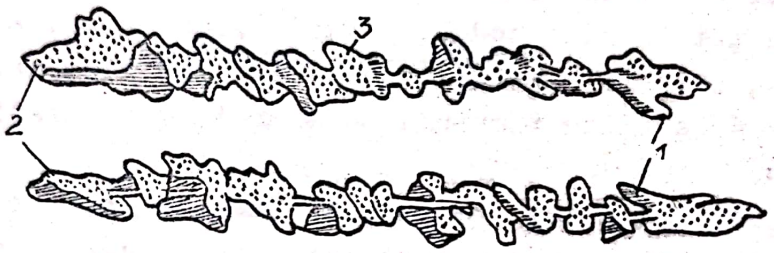

Fig.146
1. Baza lobului timic
2. Vîrful lobului timic
3. Lobulul timic

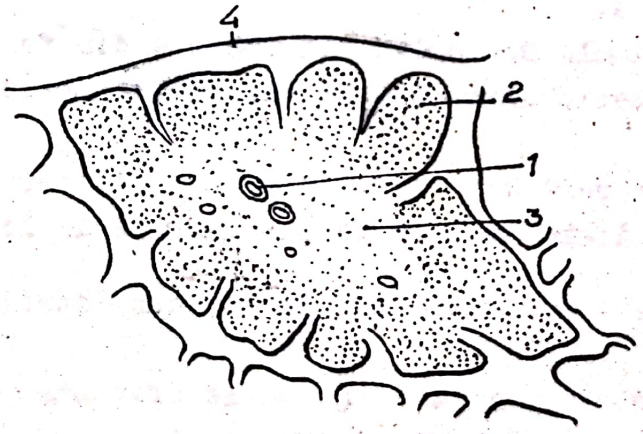

Fig.147
1. Corpuscul Hassal
2. Corticala
3. Medulara
4. Capsula conjunctivă

Involuţia timusului este un fapt dovedit, totuşi este de notat că la morţii accidentaţi, timusul este mai bine reprezentat decît la cei care au suferit de vreo boală, ceea ce arată că timusul este un organ care suferă degradări însemnate şi rapide în cursul unor afecţiuni care debilitează organismul.

Se pot întîlni noduli timici lîngă timus, sau lîngă tiroidă, trahee, pînă la nivelul hioidului; cînd sînt mai dezvoltaţi se consideră ca fiind timusuri accesorii, dezvoltaţi pe resturi embrionare.

Vasele şi nervii timusului. Timusul este hrănit prin ramuri venite din artera tiroidiană inferioară, care alcătuiesc pedicululul superior ; prin ramuri din arterele toracice interne, care alcătuiesc pediculii laterali ; prin artera timică centrală (pediculul posterior), care ia naştere din trunchiul brahiocefalic, pătrunde între cei doi lobi şi dă ramuri pentru fiecare.

Venele se adună în trunchiuri interlobare, ies la suprafaţă şi se duc spre venele toracice interne, tiroidiene-inferioare şi diafragmatice.

Limfaticele timusului iau naştere din foliculi, trec apoi în spaţiile interlobulare şi, la suprafaţa glandei,formează 3 grupe :

- superioare care merg în ganglionii cervicali supratimici;
- anterioare care se duc la ganglionii limfatici parasternali ;
- posterioare, care duc în 3-4 ganglioni mediastinali anteriori.

De la aceste grupe merg vasele eferente la marile colectoare limfatice ; ductul toracic şi ductul limfatic drept.

Nervii timusului vin pe vase , fiind ramuri din simpatic; s-a descris şi o ramură nervoasă din frenicul stîng.

APPARATUS RESPIRATORIUS

TRACHEA

(Trahea)

A. Anatomie generală

Generalităţi. Trahea este porţiunea din conductul aerifer care se găseşte cuprinsă între extremitatea inferioară a laringelui şi originea bronhiilor.

Date filo- şi ontogenetice. Trahea ia naştere printr-o evaginare a peretelui ventral a porţiunii cefalice a intestinului primitiv. Această evaginare are forma unui şanţ = şanţul laringotraheal, cu deschiderea posterior, care se întinde de la al 4-lea arc branhial pînă la septul transvers, care în această etapă, este situat foarte sus (fig.148) .



Fig.148

A + B

1. Canal respirator
2. Esophagus
3. Trachea
4. Branchus principalis sinister
5. Branchus principalis dexter

Extremitatea inferioară a şanţului laringotraheal se va dezvolta, dînd naştere unui mugure cavitar care creşte în sens

caudal. Acesta este mugurele traheal care, prin alungire va forma trahea primitivă.

Extremitatea inferioară a traheei primitive se împarte la un moment dat în 2 muguri laterali - viitoarele bronhii.

Lipsa de separare completă a traheei de esofag poate da naştere fistulelor traheoesofagiene.

B. Anatomie descriptivă

Trahea este un conduct median şi nepereche, situată în partea inferioară şi anterioară a gîtului, precum şi în partea superioară a toracelui.

La început este mai aproape de suprafaţă, apoi coboară în segmentul superior al toracelui depărtîndu-se de stern; la origine, trahea se află la 1-1,5 cm.profunzime de tegumente, pe măsură ce coboară, depărtarea pe straturile superficiale creşte : la nivelul furculiţei sternale este la 3,5 cm, iar la terminare se găseşte la o profunzime de 7 cm.

Scheletotopic, trahea se întinde de la marginea inferioară a celei de a VI-a vertebră cervicală pînă la a IV-a vertebră toracală (fig.149).

Organotopic, trahea se întinde de la marginea inferioară a cartilajului cricoid pînă la originea bronhiilor.

- Formă şi dimensiuni. Trahea are forma unui cilindru turtit posterior, îndreptat oblic de sus în jos, la dreapta şi dinainte îndărăt.

Are o lungime de 12-13 cm, diametrul său este de 5 mm la nou născut, atinge 8 mm la 5 ani şi creşte apoi cu 1 mm pe an de vîrtă pînă la adult cînd atinge 16-18 mm.

Diametrul transversal este mai mare pe cadavru cu 3-4 mm din cauza muşchiului traheal, situat posterior.

Pe viu, diametrele traheei sînt variabile cu timpii respiratori: diametrul este mai mare în inspiraţie şi este mai redus în expiraţie, aspecte care se constată în timpul examenului endoscopic al căilor aeriene (traheobronhoscopie).

- Mijloacele de fixare. Trahea este menţinută în poziţie

în primul rînd prin continuitatea sa cu laringele. De asemeni prezintă aderenţe la organele vecine: esofag, crosa aortei.

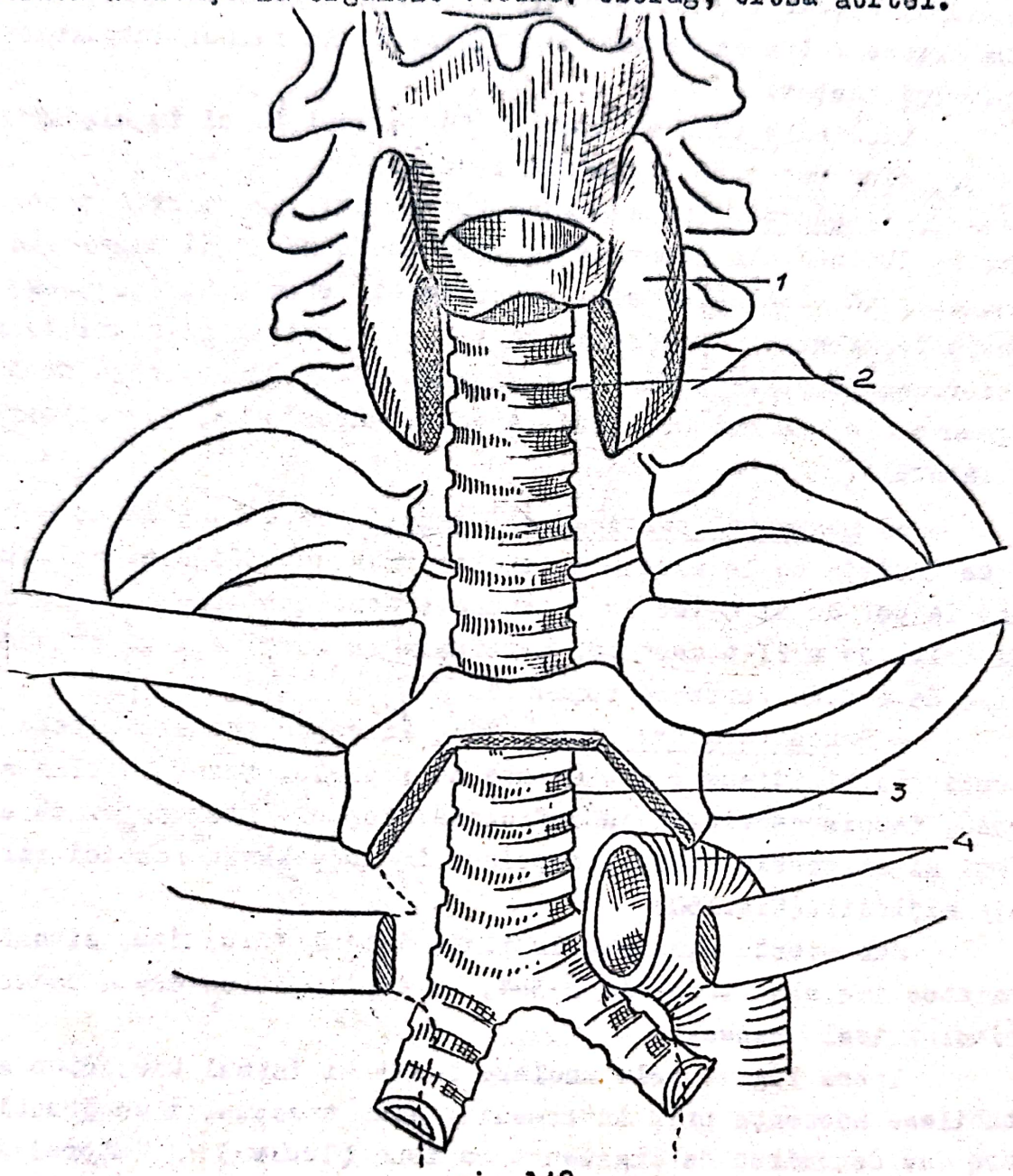

fig.149

1.Glandula thyroidea
2.Trachea;pars cervicalis
3.Trachea;pars thoracica
4.Arcus aortae

- Mobilitate. Trahea se poate deplasa în sens craniocaudal în timpul mişcărilor laringelui, datorită legăturilor dintre cele două organe ; trahea se mai deplasează şi în cursul inspirului şi expirului forţat.

Mişcările traheei apar şi în deglutiţie şi în mişcările pasive, cînd poate fi deplasată lateral.

- Raporte. Trahea, avînd forma unui tub turtit posterior, care se întinde din jumătatea inferioară a regiunii cervicale pînă în jumătatea superioară a toracelui, prezintă, din punct de vedere topografic, două segmente : unul cervical şi altul toracic, fiecare cu raporturile sale ; indiferent de regiune, cele două segmente ale traheei prezintă raporturi anterioare, posterioare şi laterale.

A. Segmentul cervical al traheei are o lungime de 6-7 cm şi se întinde de la marginea inferioară a cartilajului cricoid pînă la cel de al 6-lea inel traheal; scheletotopic - de la discul celei de a VI-a vertebră cervicală la marginea inferioară a celei de a doua vertebră toracală.

- Raporturi anterioare. Vine în raport cu elementele regiunii subhioidiene reprezentate de : piele, ţesut celular subcutanat, fascia cervicală superficială, muşchii sternocleidohioidieni şi sternotiroidieni, cuprinşi în dedublarea fasciei cervicale mijlocii.(fig.150).

Sub aceste planuri, întîlnim istmul tiroidian, situat înaintea inelelor traheale 2-3-4, la copil putînd trece deasupra primului inel traheal.

Intre ligamentele anulare 1-2-3 şi istmul tiroidian se stabilesc aderenţe prin intermediul unor tractusuri conjunctive, care iau denumirea de ligamente mediane (Gruber) [illegible] lateral-interne (Sappey).

Deasupra istmului tiroidian, faţa anterioară a traheei cervicale vine în raport cu arcada arterială şi venoasă supraistmică, iar inferior cu arcada arterială subistmică, uneori cu artera thyroidea ima Neubauer, cu ramurile venoase care se varsă în trunchiul venos brahiocefalic stîng, acoperite de fascia

tiropericardică.

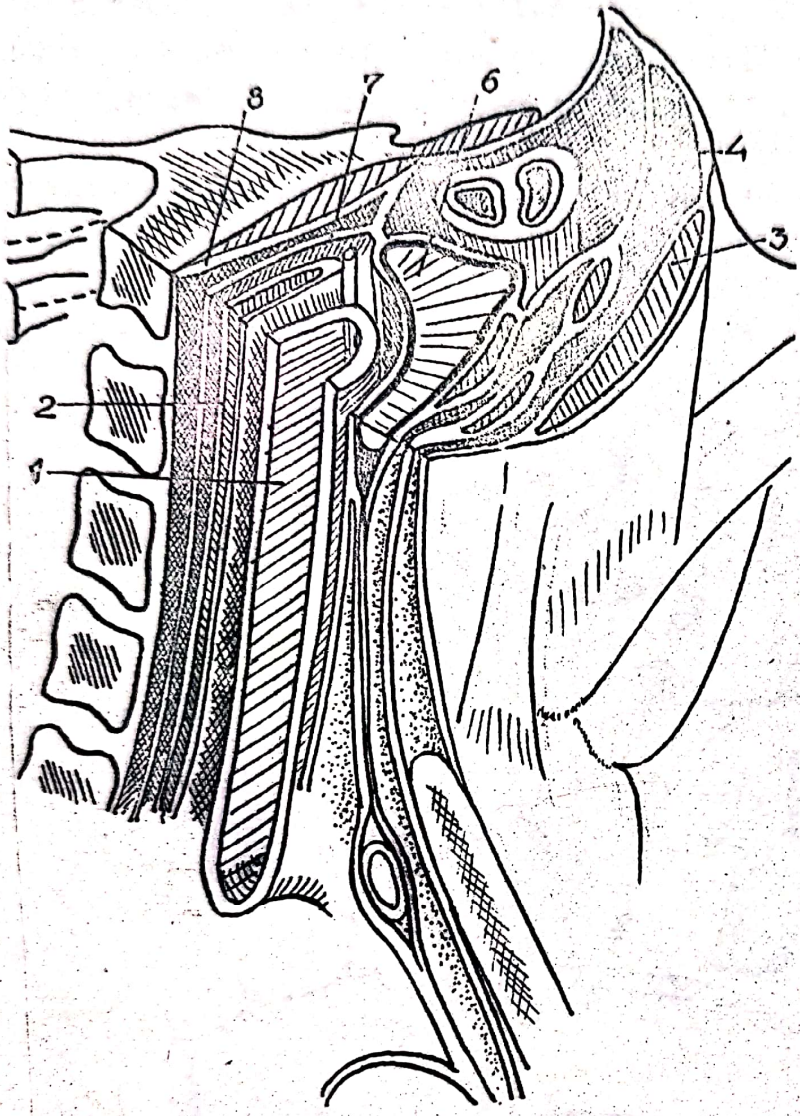

Fig.150

1. Trachea
2. Esophagus
3. M.Sternocleidomastoideus
4. Fascia cervicalis-lamina pretrahealis
5. Mm.infrahyoidei
6. Glandula Thyroidea
7. N.laringeus recurrens
8. Fascia cervicalis - lamina prevertebralis

In unele situaţii, putem găsi timusul hipertrofiat sau, la adult, vestigiile timusului, precum şi ganglionii pretraheali, între fascia cervicală mijlocie şi lama tiropericardică; în cazuri rare, faţa anterioară a trahoei cervicale - în partea ei cea mai inferioara - poate veni în raport cu trunchiul venos brahiocefalic

în poziţia mai înaltă, sus situată.

- Raporturile laterale. Feţele laterale ale traheei cervicale vin în raport cu lobii glandei tiroide, care în partea stîngă determină amprenta tiroidiană, cu ramurile arterelor tiroidiene inferioare, cu nervii laringieni recurenţiali şi lanţul ganglionar limfatic recurenţial.

- Recurentul drept este situat pe faţa laterală a traneei, iar cel stîng în unghiul format de trahee şi esofag (fig. 151).

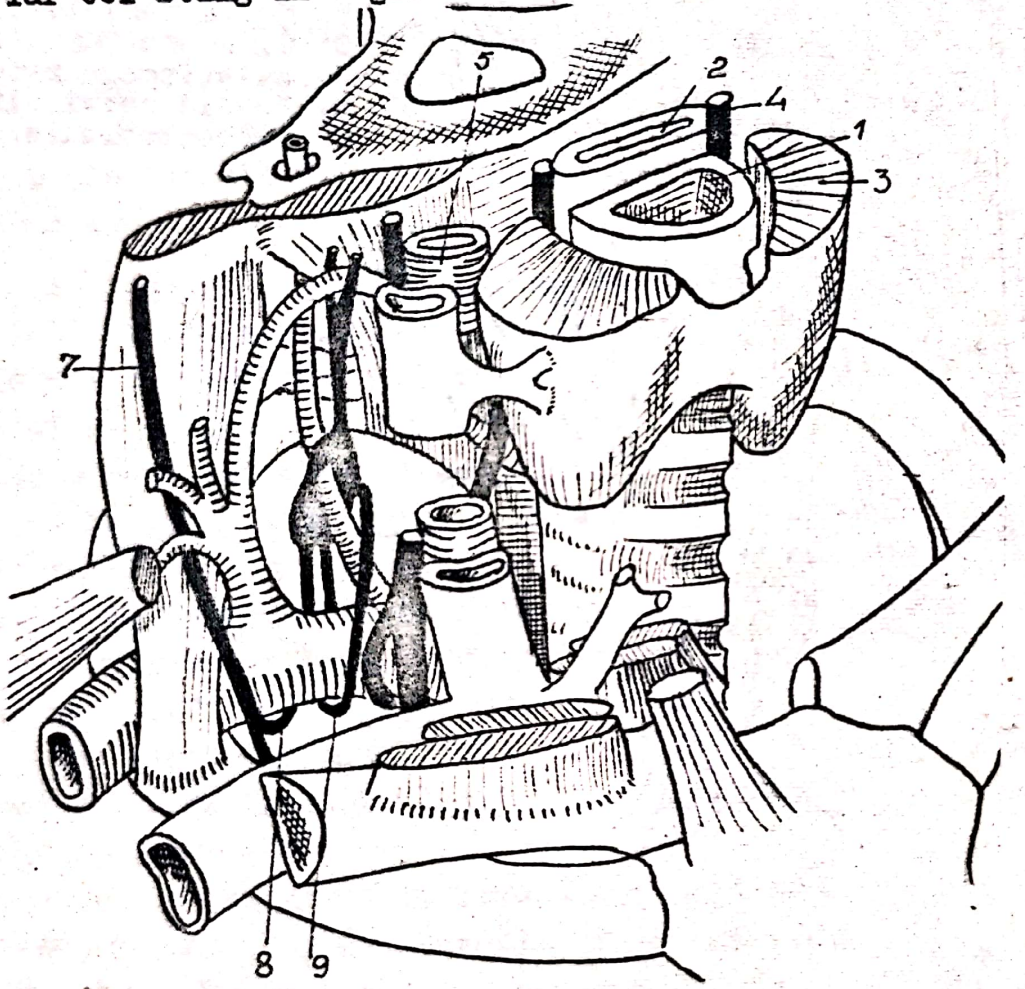

Fig.151

1. Trachea
2. Esophagus
3. Glandula thyroidea
4. N.laringeus recurrens
5. N.vagus
6. Ganglion stellatum
7. N.phrenicus
8. Ansa frenicostelară
9. Ansa subclavia (Vieussens)

Mai la distanţă, faţa laterală a traheei vine în raport cu pachetul vasculonervos al gîtului, format din artera carotidă comună - medial, vena jugulară internă - lateral şi nervul vag situat în unghiul diedru deschis posterior - dintre cele două vase.

- Raporte posterioare. Posterior, traheea răspunde pe toată întinderea sa esofagului de care este legată prin tractusuri fibroase şi fibre musculare netede, care în totalitate constituie ligamentele traheoesofagiene ale lui Luska . Esofagul depăşeşte puţin spre stînga traheea (fig.152).

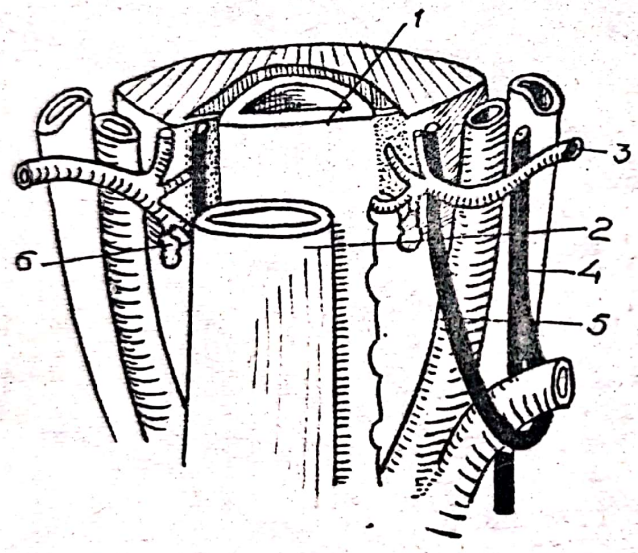

Fig.152
1. Trachea
2. Esophagus
3. A.thyroidea inferior
4. N.vagus
5. N.laringeus inf.dexter
6. Parathyroidea inf.

B. Segmentul toracic

Are o lungime de 4–5 cm şi se întinde de la al 6-lea inel traheal pînă la cartilajul carinal, iar scheletotopic de la marginea inferioară a celei de a doua vertebră toracală pînă la cea de a patra vertebră toracală.

In torace, traheea se găseşte în mediastinul anterior, constituind limita cu mediastinul posterior.

- Raporte anterioare. Mergînd dinainte înapoi, faţa anterioară a traheei toracice, vine în raport cu manubriul sternal

(fig.153), urmează un plan fibros reprezentat de ligamentul sternopericardic superior, îndărătul căruia - la copil - se află timusul, iar la adult vestigiile sale.

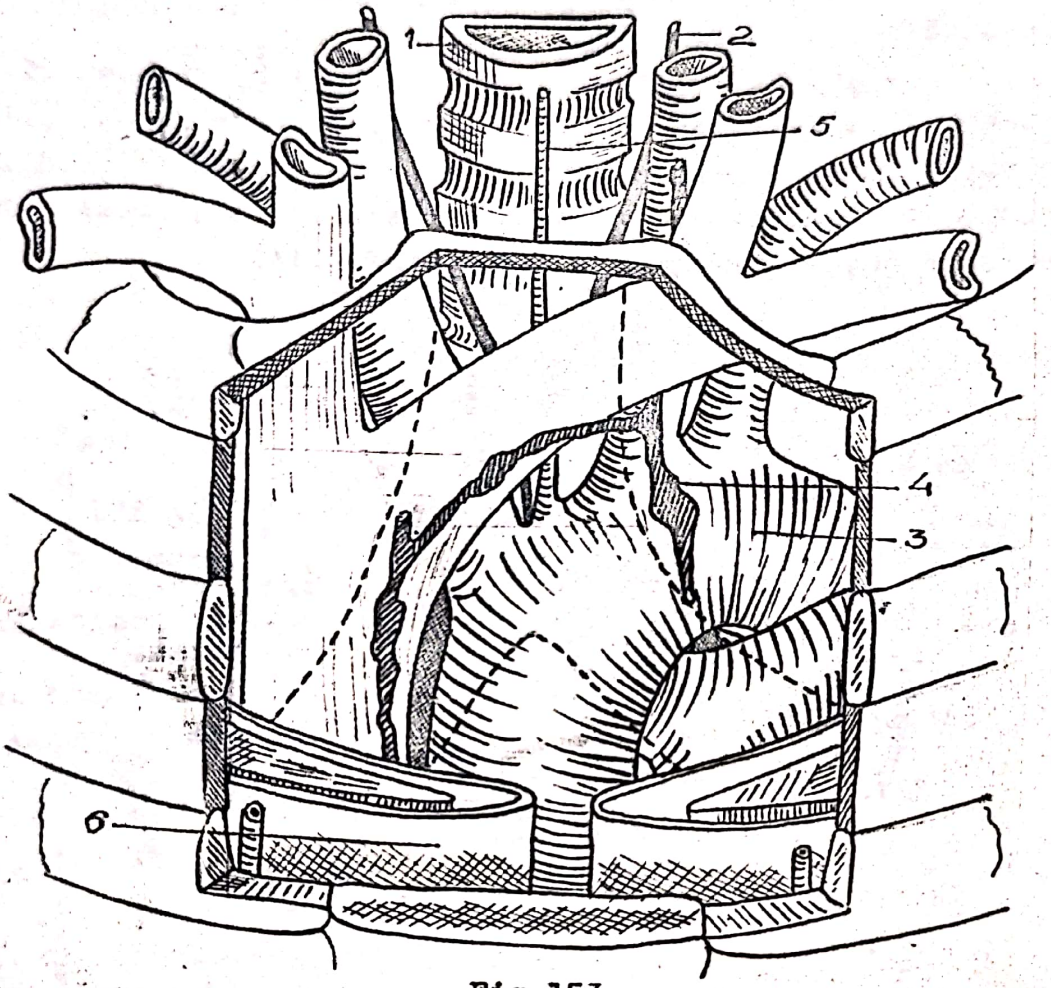

Fig.153

1. Trachea
2. N.cardiacus cervicalis medius
3. Arcus aortae
4. Truncus limphaticus branchomediastinalis
5. A.Thyroidea ima - Neubauer
6. Recessus costomediastinalis anterior

Mai în profunzime se găseşte un plan venos format de trunchiul venos brahiocefalic stîng, care la dreapta traheei se uneşte cu cel drept, pentru a forma vena cavă superioară.

Cel mai profund plan, plasat direct pe faţa anterioară

a traheei toracice, este planul arterial format de porţiunea ascendentă şi orizontală a crosei aortei şi de trunchiul arterial brahiocefalic.

- Rapoartele laterale. Feţele laterale ale traheei toracice vin în raport cu feţele mediale ale lobilor pulmonari superiori, învelite de pleurile mediastinale. Între trahee pe de o parte şi pleurile mediastinale pe de altă parte, se angajează un număr de organe mediastinale, diferite la dreapta şi la stînga.

a) La dreapta, vine în raport cu trunchiul arterial brahiocefalic, ce se deplasează spre dreapta, vagul drept, crosa marei vene azigos, grupul drept al ganglionilor bronhotraheali superiori (fig.154).

b) La stînga, cu porţiunea orizontală a crosei aortei care, după ce traversează faţa anterioară a traheei, se îndreaptă înapoi şi la stînga mergînd pe faţa sa stîngă, împingînd uşor spre dreapta traheea în întregime şi determinînd la acest nivel, amprenta aortică.

Între aortă şi faţa laterală stîngă a traheei toracice există uneori o mică bursă seroasă a lui Calori.

Rapoarte importante mai are trahea cu originea arterei carotide comune stîngi, nervul laringeu recurenţial stîng, iar mai posterior cu originea subclaviculare (fig.155).

-Rapoartele posterioare. Trahea toracică este separată de coloana vertebrală prin intermediul esofagului toracic.

Bifurcaţia traheae. Sub acest termen se înţelege porţiunea caudală a traheei, din care iau naştere cele două bronhii dreaptă şi stîngă, la nivelul T_{IV}-T_V.

Bifurcaţia traheei este situată puţin la dreapta liniei mediane, datorită deplasării produsă de crosa aortică. Cele două bronhii nasc la acest nivel şi formează un unghi de 60-80°, denumit unghiul bronhic.

Bifurcaţia traheei vine în raport - anterior cu segmentul intrapericardic al crosei aortei, cu plexul cardiac; - în jos şi înainte c[illegible]amul drept al arterei pulmonare; - înapoi corespunde

esofagului, plexului bronhic posterior şi arterelor bronşice drepte.

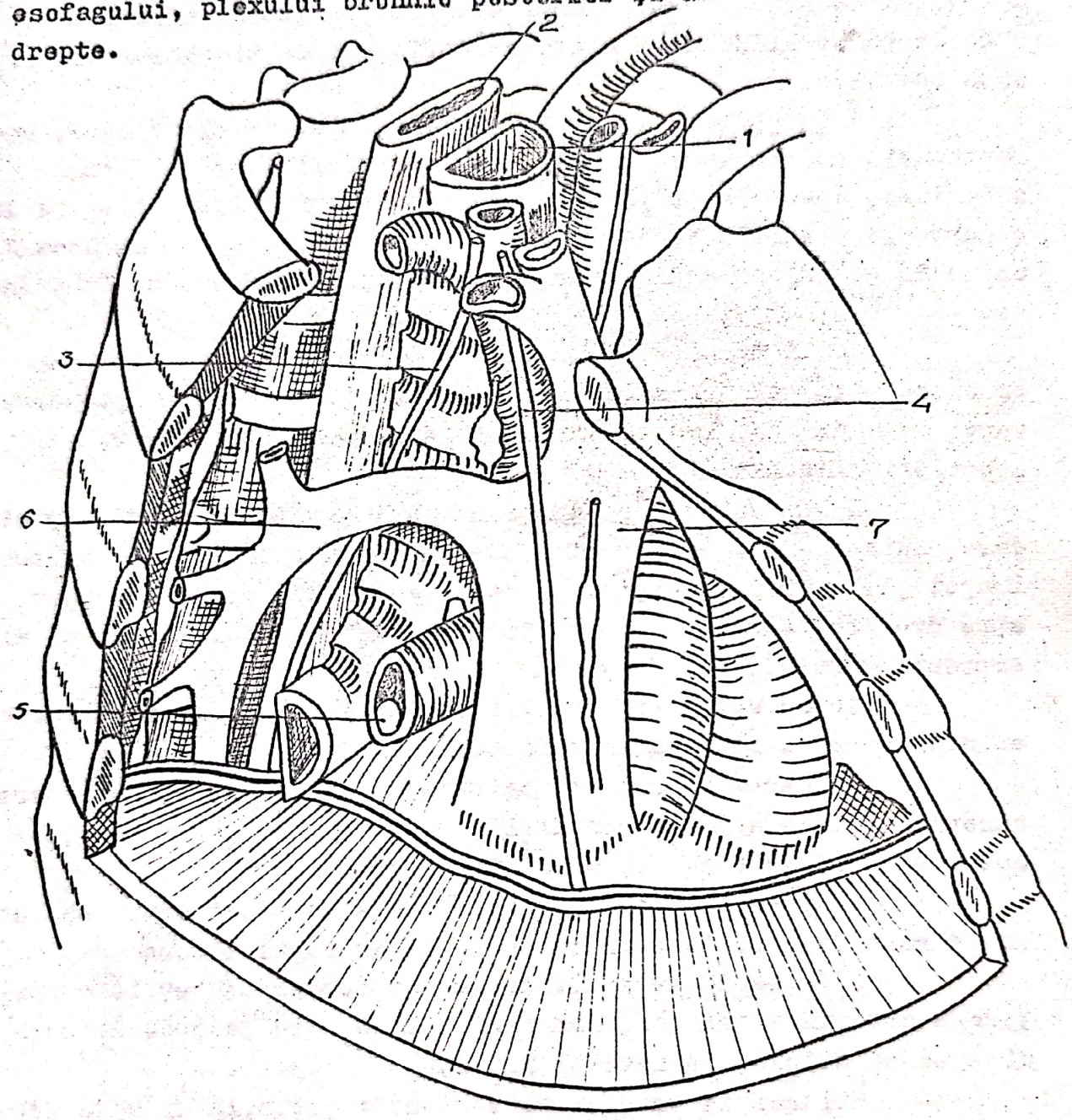

Fig.154

1. Trachea
2. Esophagus
3. N.vagus
4. N.phrenicus
5. A.pulmonalis dextra
6. V.Azygos
7. V.cava superior

In unghiul interbronhic se găsesc ganglionii limfatici traheobronhiali inferiori. Raport anterior are bifurcaţia cu pericardul şi, prin el cu cele două atrii.

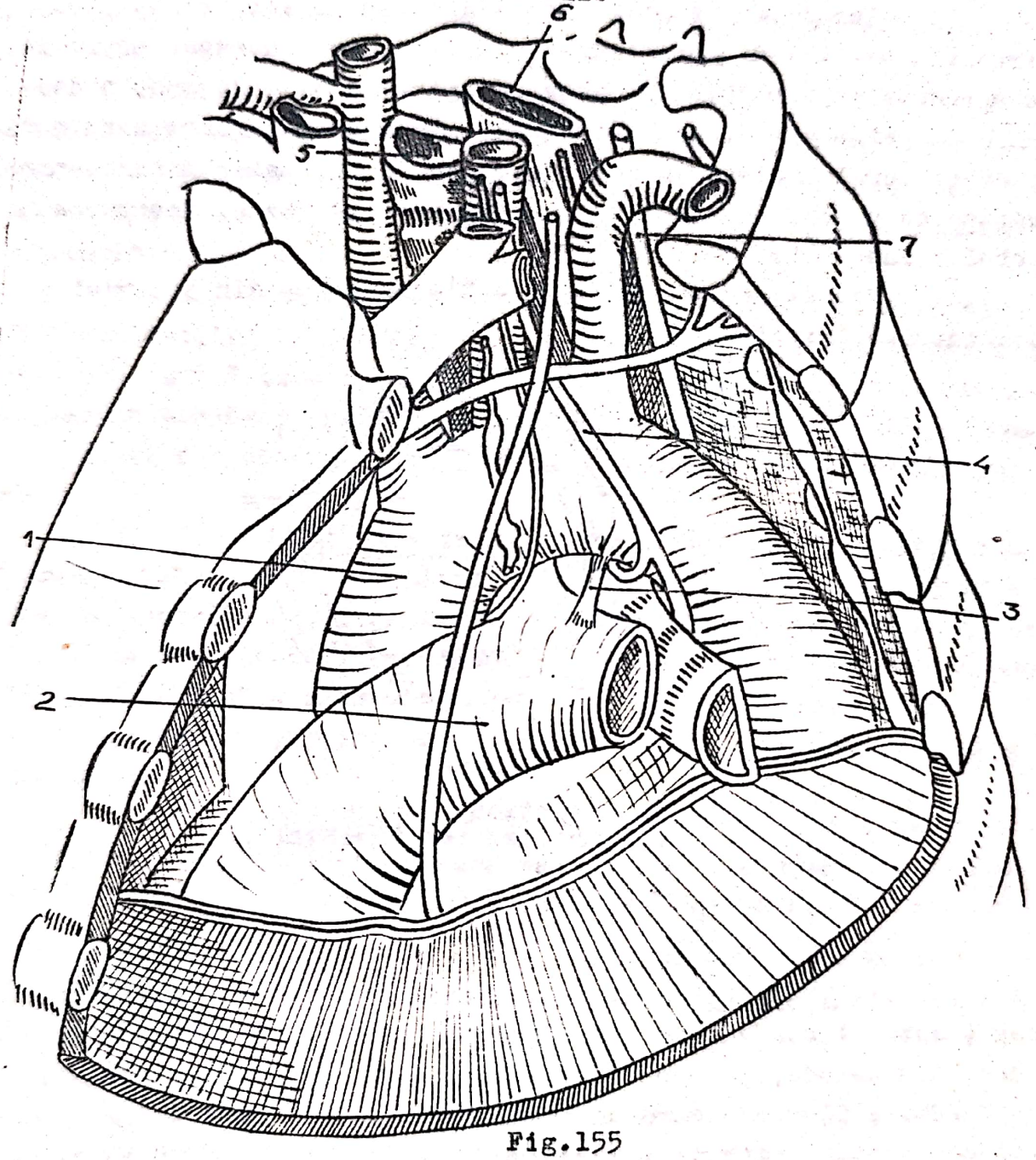

Fig.155

1. Arcus aortae
2. A.pulmonalis sinistra
3. Ligamentum arteriosum
4. N.vagus
5. Trachea
6. Esophagus
7. Ductus thoracicus

C. Anatomie funcţională

Structura traheei este funcţională, adaptată pentru trecerea aerului şi purificarea acestuia. Pentru acest motiv în componenţa sa vom găsi elemente cartilaginoase care menţin deschis în permanenţă lumenul traheal, elemente musculare care modifică calibrul traheei în funcţie de necesităţi şi o mucoasă prevăzută cu un epiteliu adaptat pentru purificarea şi umectarea aerului inspirat.

Traheea este alcătuită - histologic - din 3 tunici concentrice (fig.156):

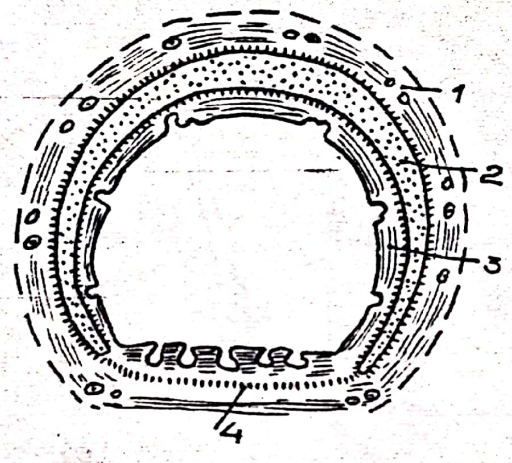

Fig.156

1. Adventice
2. Cartilagines tracheales
3. Tunica mucosa
4. M.tracheal

1. Tunica externă sau adventicea rezultă din condensarea ţesutului conjunctiv peritraheal ; este formată din fibre musculare netede, puţine la număr, situate printre fasciculele conjunctive fibroase care unesc traheea cu organele vecine - tiroida - esofag - aortă. In grosimea acestei tunici se găsesc vasele sanguine şi limfaticele, precum şi nervii destinaţi traheei.

2. Tunica mijlocie sau fibromusculocartilaginoasă este alcătuită din trei elemente :

- Cartilagines tracheales (inelele cartilaginoase) în număr de 13-14, deschise posterior ; fiecare inel are o înălţime de 3-5 mm şi o grosime de 2-3 mm. Toate aceste elemente cartilaginoase se aseamănă între ele, în afară de primul şi ultimul inel traheal.

Primul inel traheal se deosebeşte de celelalte printr-o înălţime mai mare, de 6-7 mm şi prin prezenţa a două apofize laterale ce se detaşează de pe marginile lui superioare prin intermediul cărora se realizează legătura directă dintre primul inel şi cartilagiu cricoid.

Ultimul inel traheal sau cartilajul carinal este alcătuit dintr-un cartilaj hialin foarte suplu şi elastic. Privit posterior are forma unui V cu deschiderea caudal. Vîrful acestui V constitue carina tracheae (pinteno traheal); de la marginile inferioare ale acestui V pleacă cartilagiile celor două bronhii extrapulmonare.

- Membrana fibroelastică înveleşte cartilagiile traheale unindu-l unul de altul ; între cartilagii, această membrană ia denumirea de Ligg.anularia trachealia (ligamentele anulare).

La faţa posterioară a traheei, membrana fibroelastică acoperă spaţiul dintre extremităţile inelelor cartilaginoase şi a ligamentelor anulare, luînd denumirea de pariss membranaceus (lama transversă).

- Muşchiul traheal se dispune înaintea lamei transverse, întinzîndu-se transversal de la o extremitate posterioară a inelului traheal la cealaltă, pe toată lungimea traheei.

3. Tunica mucosa tapetează faţa internă a conductului, fiind aderentă şi netedă la nivelul inelelor şi a ligamentelor anulare. Este formată dintr-un corion şi dintr-un epiteliu ciliat, între care se află celule secretoare de mucus.

Privită la interior, mucoasa traheei este roză pe viu, cenuşie pe cadavru. In partea anterioară se văd ridicăturile corespunzătoare ale inelelor cartilaginoase, iar în jos cele două orificii ale bronhiilor principale, separate între ele prin carina tra-

cheae (pintele traheal).

Vascularizaţia şi inervaţia traheei

Artere. Vascularizaţia arterială a traheei este asigurată de : - artera tiroidiană superioară, ram din carotida externă ; - artera tiroidiană inferioară, ram din subclaviculară; - artera tiroidiană mijlocie a lui Neubauer, din aorta toracică, prezentă în 8% din cazuri ; - arterele bronhice din aorta toracică şi arterele timice la copil.

Vene. Venele traheei se adună în venele esofagiene şi tiroidiene inferioare, care sînt colectate de sistemul venos cav superior.

Limfatice se adună în ganglionii traheali, traheobronhici superiori şi recurenţiali. O mică parte din reţeaua limfatică se drenează şi în ganglionii traheobronhici inferiori.

Nervii traheei se împart în :

- senzitivi-destinaţi mucoasei ;
- motori - destinaţi muşchiului traheal ;
- secretori-pentru glandele mucoasei traheale.

Aceşti nervi provin din nervii vagi prin intermediul nervilor laringieni recurenţiali şi a plexului pulmonar, cît şi din simpatic, din ganglionii cervicali şi primii 2 sau 3 ganglioni toracici.

BRONCHI

(Bronhiile)

A. Anatomie generală

Generalităţi. Bronhiile sînt două conducte - unul drept şi altul stîng care iau naştere prin bifurcarea traheei.

Cele două ramuri dreaptă şi stîngă poartă numele de bronhii principale şi, de la origine pînă la hilul pulmonar, se mai numesc şi bronhiile extrapulmonare.

In prezentul capitol vor fi descrise numai bronhiile

extrapulmonare, cele intrapulmonare vor fi studiate la anatomia funcţională a plămînului, deoarece intră în constituţia acestui organ.

Datele filo- şi ontogenetice au fost arătate la pag.316.

B. Anatomie descriptivă

- Situaţie. Bronhiile principale se găsesc în mediastinul anterior, deasupra cordului şi a pericardului, dedesubtul celor două crose vasculare - la stînga crosei aortei, iar, la dreapta crosa marei vene azigos. Sînt întinse aproape transversal între bifurcaţia traheei şi faţa mediastinală a pulmonilor (fig.157).

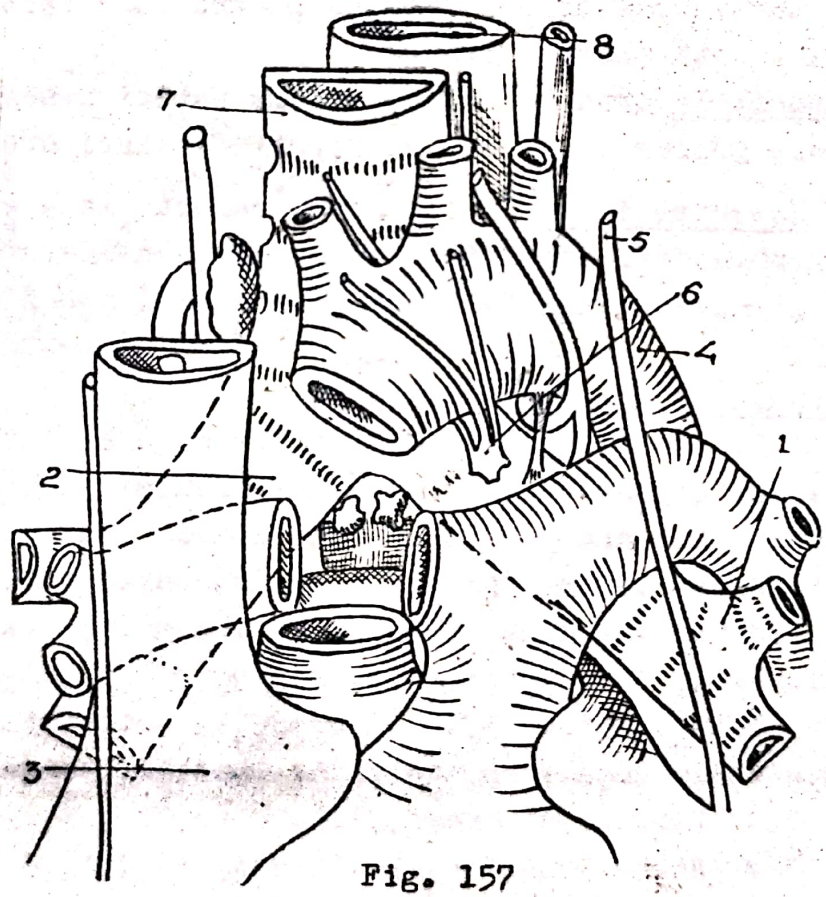

Fig. 157

1. Bronchus principalis sinister
2. Bronchus principalis dexter
3. V.cava superior
4. Arcus aortae
5. N.phrenicus
6. Plexus cardiacus - ganglia cardiaca
7. Trachea
8. Esophagus

- Traiect şi direcţie. De la originea lor bronhiile principale se dirijează oblic în jos, în afară şi uşor înapoi către hilul pulmonar, bronhia principală stîngă fiind situată pe un plan mai anterior decît cea dreaptă.

- Dimensiuni. Bronhia dreaptă este mai scurtă, mai voluminoasă şi mai apropiată de verticală decît cea stîngă, motiv pentru care corpii străini pătrunşi în trahee se angajează - adesea, în bronhia dreaptă.

Bronhia stîngă este mai lungă 4,5-5 cm, mai puţin voluminoasă avînd un calibru de 11-12 mm şi este aproape orizontală.

Bronhiile principale prezintă aceeaşi configuraţie exterioară ca şi traheea pe care o continuă; au aspectul unui tub cilindric, turtit posterior, oferind pentru descriere o faţă anterioară şi o faţă posterioară.

Raporturile bronhiilor principale pot fi descrise ca raporte comune precum şi raporte proprii fiecărei bronhii.

A. Raporte comune. Acestea se referă la elementele pedicului pulmonar, raporte care pot fi considerate în afara hilului şi la nivelul hilului (ultimile vor fi descrise odată cu plămînii).

Raporturile în afara hilului :

1. Artera pulmonară se bifurcă dedesubtul şi înaintea bifurcaţiei traheei, puţin la stînga liniei mediane, delimitînd un spaţiu, în care se găsesc ganglionii traheobronhiali inferiori. Fiecare arteră pulmonară se îndreaptă spre plămînul respectiv, trecînd înaintea bronhiei de aceeaşi parte, fiind situată inferior faţa de aceasta - la origine şi superior de bronhie - la nivelul hilului (fig.157). La dreapta, artera pulmonară încrucişeaza bronhia după ce a dat prima bronhie lobară.

2. Venele pulmonare, cîte 2 de fiecare parte- superioară şi inferioară, se găsesc pe faţa anterioară a bronhiilor principale; ele se insinuează între bronhie şi ramul corespunzător al arterei pulmonare.

3. Arterele bronhice, ale aortei toracice, trec de cele mai multe ori pe faţa posterioară a bronhiilor (fig.158).

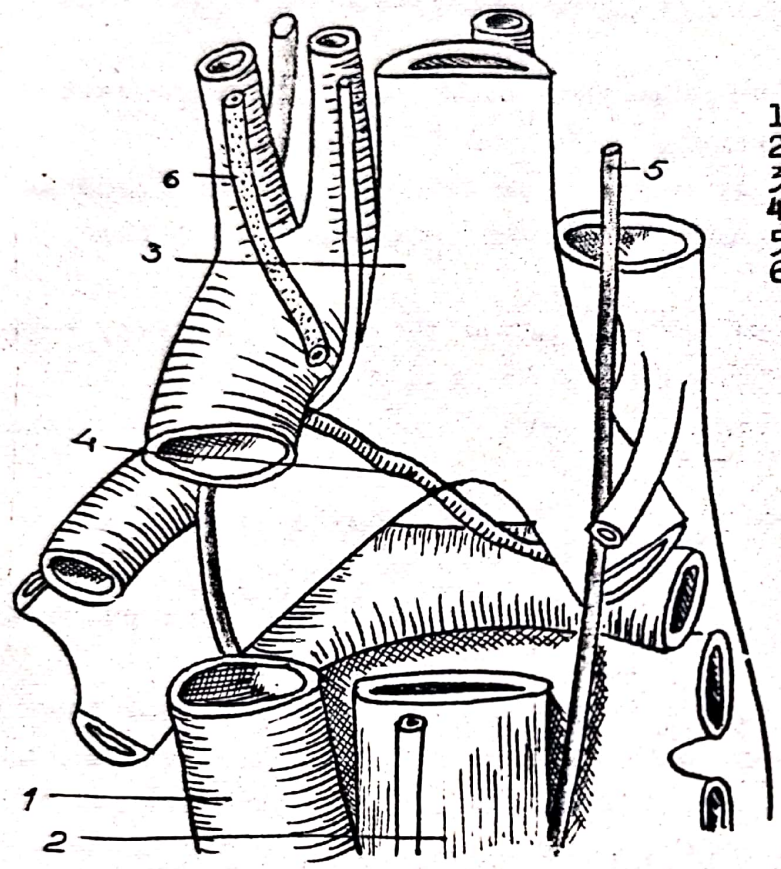

Fig.158
1. Aorta descendens
2. Esophagus
3. Trachea
4. A.bronchialis dextra
5. N.vagus
6. Ductus thoracicus

4. Venele bronhice formează două grupuri : anterior şi posterior, vărsîndu-se obişnuit în venele azigos.

5. Nervii destinaţi pulmonilor constituie două plexuri pulmonare : anterior şi posterior dintre care cel posterior este mai important.

6. Ganglionii limfatici traheobronhiali, în număr mai mic la stînga, se găsesc pe faţa anterosuperioară a bronhiei şi pe faţa anterolaterală a traheei (ganglionii traheobronhiali superiori drept şi stîngi).

7. Pleura, la nivelul bronhiilor, din viscerală devine parietală - mediastinală, prin reflectare, formînd în jos

ligamentul triunghiular.

B. Raporturile proprii ale bronhiilor principale, se referă la organele de vecinătate, exceptînd elementele pedicululuí pulmonar, care au fost descrise mai sus.

a) Bronchus principalis dexter (bronhia dreaptă) vine în raport :

- anterior cu vena cavă superioară, de care este separată prin artera şi venele pulmonare (fig.157) ;
- posterior cu marea venă azigos, iar medial de ea cu vagul drept, care coboară încrucişînd bronhia la origine (fig.158);
- superior se găseşte crosa marei vene azigos, care vine în contact şi cu faţa laterală dreaptă a traheei ;
- inferior vine în raport cu pericardul şi cu atriul drept.

b) Bronchus principalis sinister (bronhia stîngă) are raporturi :

- anterior numai cu elementele pedicululuí pulmonar (fig.157) ;
- superior cu crosa aortei, care încrucişează masa superioară a bronhiei, venind în contact şi cu faţa anterolaterală stîngă a traheei; tot deasupra bronhiei principale stîngi trece şi nervul recurent stîng, care face o ansă pe sub crosa aortei şi devine apoi ascendent (între faţa inferioară a porţiunii orizontale a crosei aortei şi ramul stîng al arterei pulmonare se găseşte un ligament arterial, rest al canalului lui Botal, care împreună cu bifurcaţia arterei pulmonare şi cu crosa aortei delimitează un mic spaţiu patrulater în care se găseşte plexul cardiac anterior şi ganglionul lui Wrisberg);
- inferior se găseşte pericardul şi atriul stîng (fig.158) ;
- posterior se află organele din mediastinul posterior : aorta care se îndreaptă oblic în jos şi înăuntru; - esofagul care acoperă faţa posterioară a bronhiei stîngi - la originea sa ; - vagul stîng, care de pe faţa anterolaterală stîngă a

crosei aortei, trece la 3 cm de trahee, pe faţa posterioară a bronhiei stîngi, în afara aortei descendente. (fig.159).

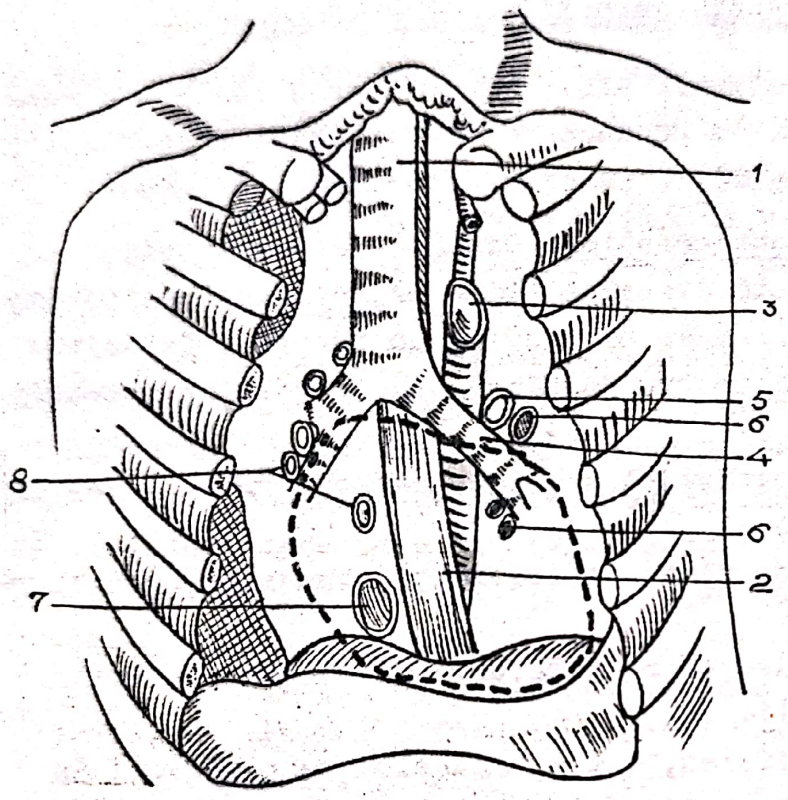

Fig.159

1.Trachea
2.Esophagus
3.A.aorta
4.Bronchus principalis sinister
5.A.pulmonaris (ramus sinister)
6.Vv.pulmonaris sinistrae
7.V.cava inferior
8.Vv.pulmonaris dextrae

C. Anatomie funcţională

Bronhiile principale au aceleaşi funcţiuni ca şi trahea motiv pentru care structura lor este aproape identică cu a traheei.

Vasele şi nervii bronhiilor :

Arterele provin din aorta toracică descendentă - prin arterele bronhice.

Venele se varsă în venele bronhice, în număr de două de fiecare parte ; la stînga ele se varsă în vena hemiazigos stîngă superioară.

Limfaticele ajung la ganglionii traheobronhiali.

Nervii provin din simpatic şi din vag.

PULMO
(Plămînul)

A. Anatomie generală

Generalităţi. Pulmonii sînt organele principale ale respiraţiei, la acest nivel se produce hematoza, adică transformarea sîngelui venos, bogat în CO_2 , în sînge arterial - oxigenat.

Date filo- şi ontogenetice. Organele respiratorii, în filogeneza lor, reprezintă diferite etape morfologice pentru captarea oxigenului şi eliminarea bioxidului de carbon ; folosirea oxigenului este necesară pentru desfăşurarea proceselor metabolice.

In evoluţia filogenetică a organelor respiratorii se constată mai multe fenomene :

- originea endodermică a epiteliului organelor respiratorii ;
- emergenţa organelor respiratorii de pe faţa ventrală a tubului digestiv cefalic ;
- construcţia diferenţiată a organelor respiratorii în funcţie de mediul în care trăieşte animalul: acvatic sau aerian;
- creşterea şi dezvoltarea organelor respiratorii în cavitatea celomică generală la început apoi, odată cu împărţirea acesteia, dezvoltarea are loc numai în torace;
- evoluţia asimetrică a celor doi plămîni şi
- structuralizarea morfofuncţională, cu atît mai complexă cu cît ne urcăm în scara animală, structuralizare datorită creşterii intensităţii proceselor metabolice celulare.

La peşti, respiraţia se realizează cu ajutorul branhiilor interne, situate în jurul extremităţii cefalice a aparatului digestiv. O mărturie a existenţei branhiilor o constituie fantele branhiale, la embrionul uman, în a 4-a săptămînă.

Derivaţii pungilor endobranhiale nu mai dau naştere însă la organe cu rol în respiraţie.

La amfibii, conductul aerifer unic se bifurcă şi se conti-

nuă cu cîte un sac pulmonar, care se dezvoltă în cavitatea celomică. In jurul extremităţii craniale a sacului pulmonar apar capilare sanguine venoase care asigură respiraţia.

La reptile, sacii pulmonari au cîte două segmente : - unul cranial prevăzut cu vase sanguine şi altul distal - care constituie un rezervor de aer; ambele segmente se găsesc însă în cavitatea abdominală.

La păsări, are loc procesul de toracalizare a părţii craniale ale sacilor pulmonari, pe cînd partea lor distală rămîne în cavitatea abdominală sub formă de rezervor de aer.

La mamifere, organele respiratorii se află numai în cavitatea toracică; partea distală va da naştere la componenta alveolară, rezultată prin compartimentarea sacilor pulmonari. Plamînii sînt înconjuraţi de cavitatea pleurală cu rol în respiraţie, ca şi diafragma care face separarea completă între compartimentul pleuropericardic al cavităţii celomice de compartimentul său peritoneal.

In dezvoltarea ontogenetică, din punct de vedere morfogenetic, se disting 3 faze în dezvoltarea pulmonilor :

1. Stadiul bronhic sau glandular ; pînă la vîrsta de 5 luni, pulmonii se dezvoltă ca o glandă prin înmugurire şi diviziune neregulată, iar apoi prin diviziunea dicotomică a schiţelor pulmonare (mugurii pulmonari).

Ca urmare a acestui fapt, apar tubi epiteliali ramificaţi care se învelesc într-o masă de ţesut mezenchimatos, constituind prima schiţa a aparatului bronhic.

2. Stadiul bronhic canalicular ; se dezvoltă între a 5-a şi a 7-a lună de viaţă intrauterină. In această perioadă, pulmonul glandular suferă următoarele modificări :

- dezvoltarea şi diferenţierea bronhiolelor şi canalelor alveolare ;
- apariţia reţelelor capilare sanguine ;
- apariţia ţesutului mezenchimatos împrejurul sistemului bronhocanalicular, concomitent cu apariţia capilarelor.

3. Stadiul alveolar corespunde formării alveolelor pulmo-

nare ; acest stadiu corespunde celei de a 9-a lună de viaţă intrauterină, timp cînd se produce organizarea definitivă a dispozitivelor respiratorii pulmonare, proces care se continuă şi după naştere, cînd se perfecţionează şi funcţional.

Pînă la naştere pulmonii nu au funcţie respiratorie deci nu se face hematoza, constituţia lor parenchimatoasă este mai densă. Datorită acestui fapt, un fragment de pulmon aruncat în apă se duce la fund, pe cînd un fragment de pulmon care a respirat - pluteşte. Acest fenomen poartă numele de docimazie hidrostatică pulmonară şi se foloseşte în practica medicinii legale, pentru a putea constata dacă copilul a fost născut mort sau dacă a murit după naştere.

B. Anatomie descriptivă

- Situaţie. Pulmonii, în număr de 2, unul drept şi altul stîng, ocupă cea mai mare parte a cavităţii toracice, fiind separaţi unul de altul - pe linia mediană - printr-un spaţiu care poartă numele de mediastin. Plămînii se întind în jos pînă la diafragm, iar în sus depăşesc prima coastă.

- Formă. Fiecare pulmon are forma unui semicon neregulat la care se poate distinge o bază - care corespunde diafragmului - un vîrf situat la baza gîtului - o faţă externa costală şi o faţă internă mediastinală, pe care se găseşte hilul pulmonar.

- Dimensiuni. Diferă de la individ la individ ; la un subiect adult dimensiunile medii sînt următoarele:

- înălţime 22 cm ;
- diametrul anteroposterior la nivelul bazei de 19 cm
- diametrul transversal - 9 cm.

- Greutate şi volum . La adult, pulmonii au o greutate totală de 1300 g; cel drept are 700 g iar cel stîng 600 g.

La fătul la termen, greutatea plămînilor este de 65 g,iar la nou născut care a respirat de 90-100 g.

Greutatea sîngelui funcţional la adult este de aproximativ 300 g pentru ambii plămîni.

Volumul mediu al pulmonilor - la cadavru - este de 1600

cc la bărbat şi de 1300 cc la femeie.

- Capacitatea funcţională a pulmonilor este de aproximativ 5000 cc.- în inspir forţat şi 3500-4000 cc - în inspirul obişnuit. Aerul expirat şi inspirat în cursul unei respiraţii obişnuite poartă numele de aer curent şi reprezintă 500 cc.

Intr-un inspir profund, un om de talie medie este capabil să introducă o cantitate în plus faţă de aerul curent de 1500-2500 cc, aer care reprezintă aerul complimentar.

După expirul obişnuit, se mai pot evacua printr-un efort expirator maxim 1500 cc, ce reprezintă aerul suplimentar sau de rezervă.

Dupa un expir forţat în pulmon mai rămîn 1000-1500 cc de aer care reprezintă aerul rezidual.

Cantitatea totală de aer care poate fi eliminată după o inspiraţie maximă poartă numele de capacitate vitală şi este evaluata la un bărbat adult, sănătos, de constituţie medie, la 3500-4000 cc, care se măsoară cu spirometru.

Capacitatea pulmonară totală cuprinde capacitatea vitala şi aerul rezidual, însumînd aproximativ 5000 cc.

- Culoare şi consistenţă. Culoarea pulmonilor variază cu vîrsta : la noul născut este roză-roşietică, iar la adult ea este albastră cu zone negre din cauza depozitelor de praf şi cărbune (antracoza pulmonară).

Pulmonul are o consistenţă moale ; el ocupă tot spaţiul care i se oferă, de unde rezultă şi forma sa. Plămînul este elastic, pentru că revine la forma sa iniţială după ce a fost comprimat. Această elasticitate pulmonară joacă un rol primordial în respiraţie (a se vedea cap.de Anatomie funcţională).

-Morfologie externa şi rapoarte

Datorită formei sale semiconice, la fiecare pulmon distingem : două feţe, o bază, un vîrf şi trei margini.

Fiecare pulmon vine în raport cu organele vecine prin intermediul pleurei.

Facies costalis (faţa externă sau costală) este cea mai întinsă dintre feţele pulmonului, convexă atît în sens cranio-

caudal şi anteroposterior (fig.16o)

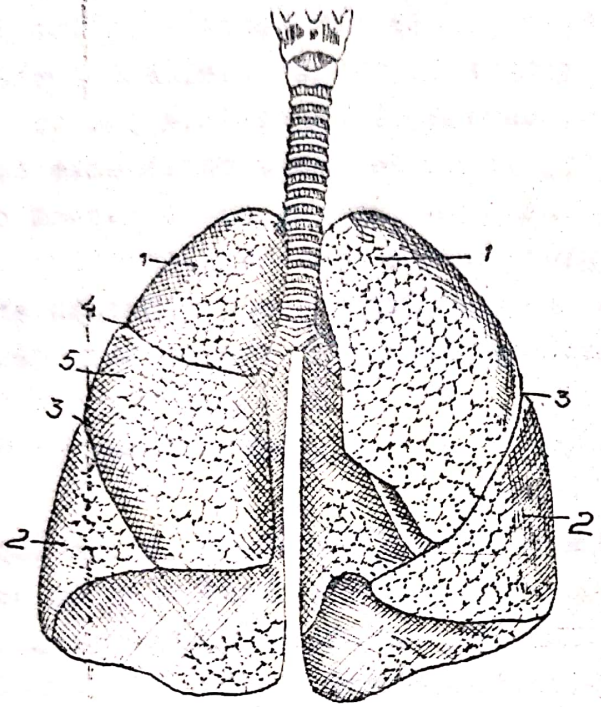

Fig.16O

1. Lobus superior (dext.et sinist.)
2. Lobus inferior (dext.et sinist.)
3. Fissura obliqua
4. Fissura horizontalis
5. Lobus medius

Faţa costala vine în raport cu feţele interne ale coastelor şi a spaţiilor intercostale.

Facies medialis (faţa internă sau mediastinală) a pulmonilor este concavă şi se caracterizează prin prezenţa hilului pulmonar.

Hilus pulmonis (hilul pulmonar) este o depresiune prin care elementele pedicululuı pulmonar pătrund în plămîn. Este situat mai aproape de marginea posterioară, la unirea 1/4 posterioară cu 3/4 anterioară a reţei mediastinale pulmonare şi la 6-7 cm faţă de vîrful pulmonului.

Radix pulmonis (pediculuı pulmonar) constituie ansamblul elementelor care unesc plămînii cu restul organismului. Se prezintă ca un complex de elemente, învelite de pleură, întins între mediastin şi faţa medială a plămînilor.

Elementele componente ale pediculuıului pulmonar sînt înconjurate de ţesut conjunctiv, care are o dublă proveniență : - ţesut conjunctiv mediastinal care alcătuieşte teaca peribronhică şi ţesut conjunctiv perivascular de origine pericardică.

După valoarea lor, componentele pediculului pulmonar se

împart : un pedicul funcţional alcătuit din bronhia principală şi vasele pulmonare şi - un pedicul vital format de vasele bronnice, limfaticele şi nervii plămînului.

Raporturile intrinseci ale acestor elemente au fost descrise la pag.330).

- Hilus pulmonis dexter are formă ovalară, dreptunghiulară sau triunghiulară. Este escavat ca un crater (craterul hilar), înalt de 5 cm, larg de 3 cm şi profund de 15 mm (fig.161).

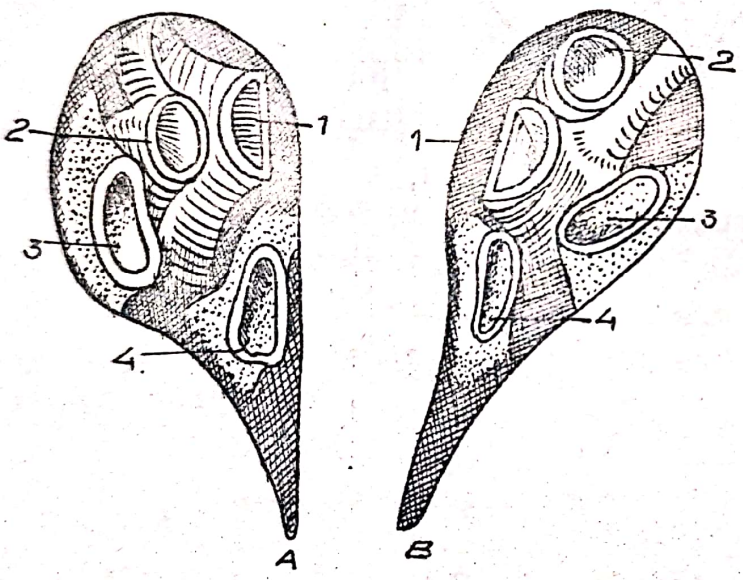

Fig.161

A

1. Bronchus principalis dexter
2. A.pulmonalis dextra
3. V.pulmonalis superior dextra
4. V.pulmonalis inferior dextra

B

1. Bronchus principalis sinister
2. A.pulmonalis sinistra
3. V.pulmonalis superior sinistra
4. V.pulmonalis inferior sinistra

Marginea sa posterioara este verticală, pe cînd marginea sa anterioară este oblică în jos şi îndărăt. Vîrful, orientat inferior este trunchiat ; fundul hilului este străbatut de 2 fisuri care separă cei trei lobi.(fig.162).

Pedicului pulmonar drept se termină la acest nivel, împărţindu-se în trei pedicuri lobari. Mergînd de sus în jos şi dinainte îndărăt, constituţia acestor pedicuri este următoarea:

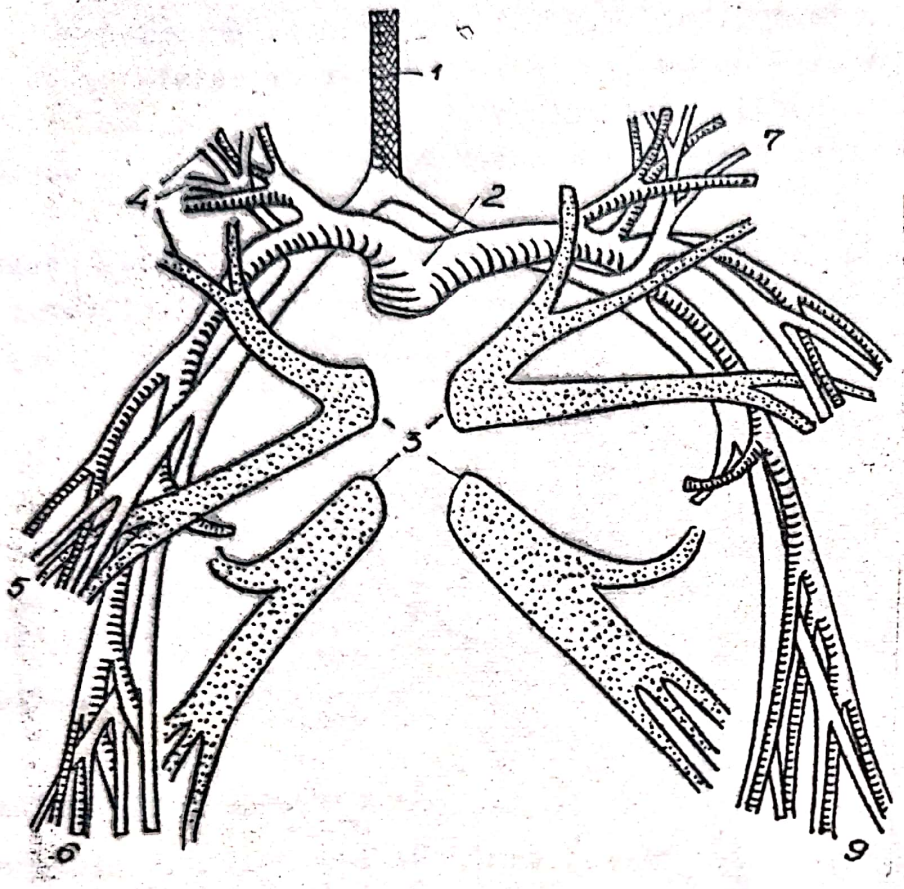

Fig. 162

1.Trachea
2.A.pulmonalis
3.Venae pulmonales
4.Pedicul lobar sup.dr.(V.A.B)
5.Pedicul lobar mijl.dr(V.B.A)
6.Pedicul lobar inf.dr.(B.V.A).
7.Pedicul lobar sup.stg(V.A.B).
8.Pedicul lingulei
9.Pedicul lobar inf.stg.(B.A.V).

- pediculul lobar superior ocupă 1/2 superioară a hilului ; este format din venă, arteră şi bronhie (VAB);

- pediculul lobar mijlociu se află în partea anteroinferioară ; el este alcătuit din : venă - bronhie şi arteră (VBA) şi

- pediculul lobar inferior este situat la partea caudală a hilului ; el cuprinde bronhia, artera şi vena (BVA).

- <u>Hilus pulmonis sinister</u> este mai central şi mai sus situat ; are formă de racletă cu mînerul inferior ; fundul său este străbătut numai de o fisură, care separă cei doi lobi.

Pediculul pulmonar stîng se termină la acest nivel, împăr-

ţinîndu-se în doi pediculi lobari, care sînt constituiţi astfel:

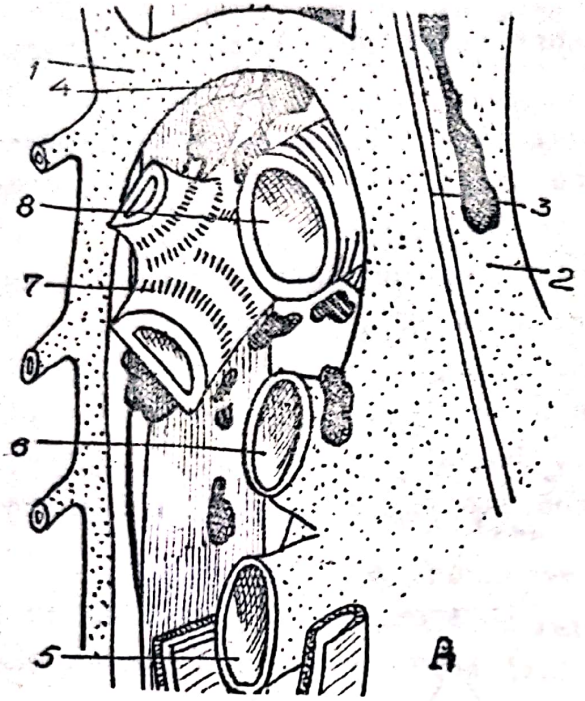

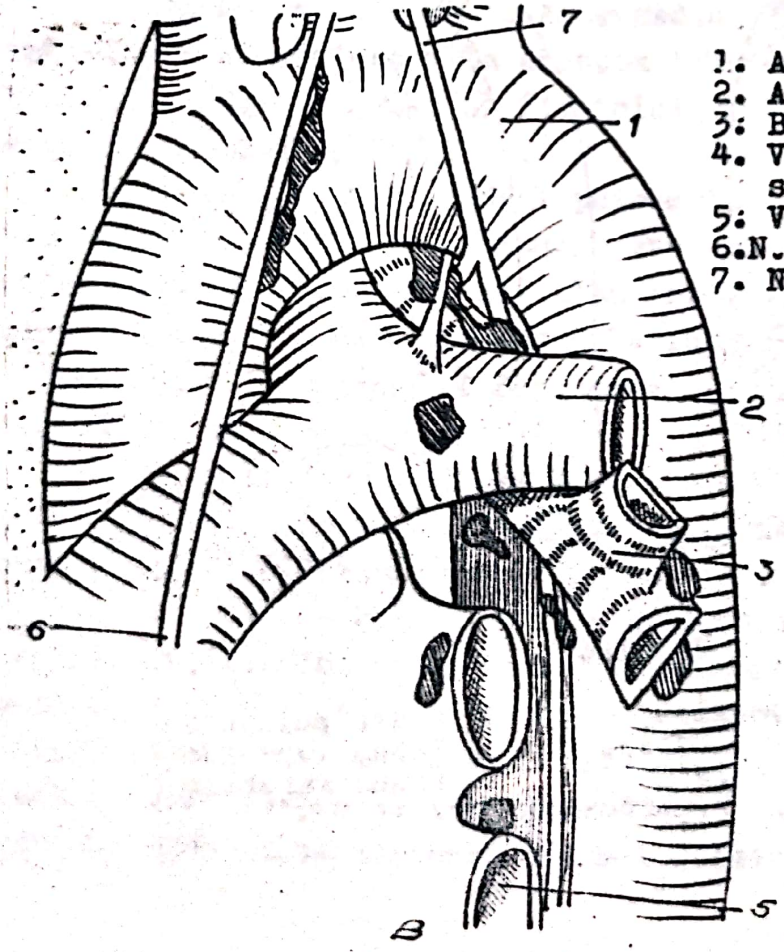

Fig.163

A

1. V.azygos
2. V.cava superior
3. N.phrenicus
4. N.vagus
5. V.pulmonalis inferior dextra
6. V.pulmonalis superior dextra
7. Bronchus principalis dexter
8. A.pulmonalis dextra

B

1. Arcus aortae
2. A.pulmonalis sinistra
3. Bronchus principalis sinister
4. V.pulmonalis superior sinistra
5. V.pulmonalis inferior sinistra
6. N.phrenicus
7. N.vagus

- pediculul lobar superior,: venă,arteră, bronhie (VAB) ;

- pediculul lobar inferior : bronhie, arteră, venă (BAV) .

- Deasupra hilului, faţa medială a pulmonilor vine în raport: la dreapta cu crosa marei vene azigos, trunchiul venos, brahiocefalic drept, iar la stînga cu crosa aortei (fig.163).

De ambele părţi, feţele mediale suprahilare ale pulmonilor mai vin în raport cu arterele subclaviculare, cu timusul la copil şi vestigiile sale la adult, cu carotidele comune şi nervii vagi.

- Dedesubtul hilului pleura se reflectă formînd două repliuri triunghiulare cu baza inferior, denumite ligamentele triunghiulare ale pulmonilor, care vor fi studiate odată cu pleura(fig.164).

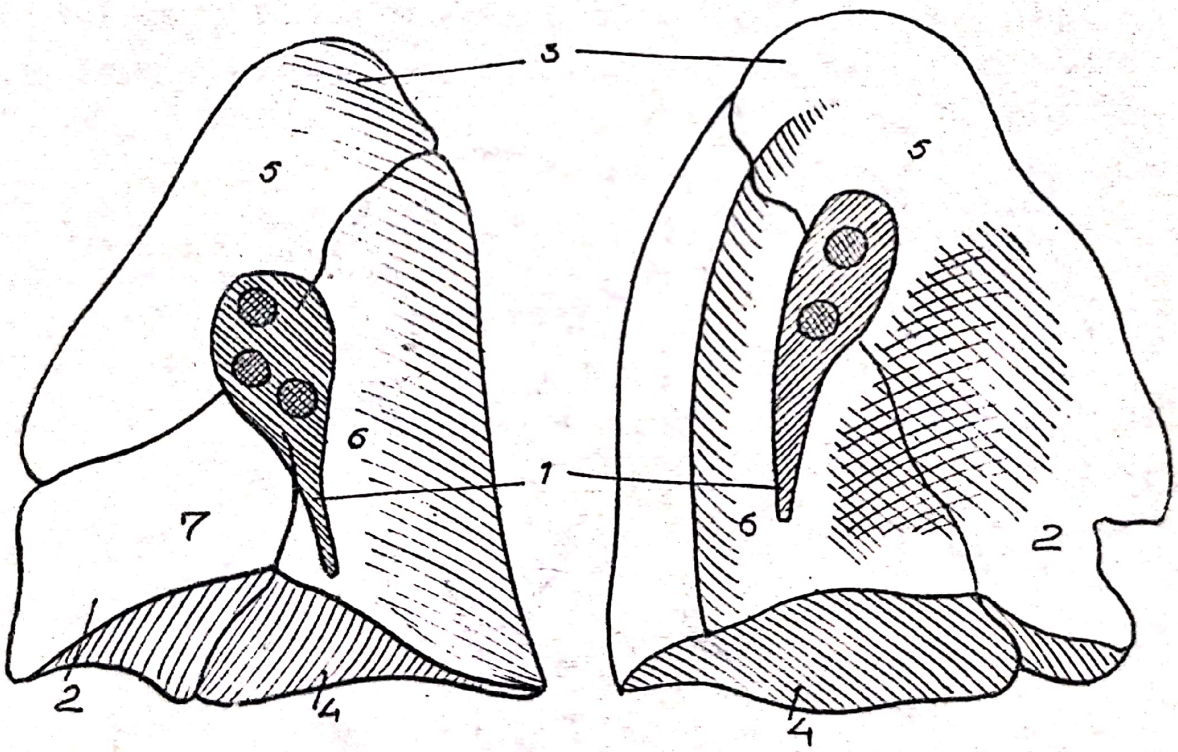

Fig.164

1. Lig. pulmonales
2. Impressio cardiaca
3. Apex pulmonis
4. Basis pulmonis
5. Lobus superior
6. Lobus inferior
7. Lobus medius

- Înaintea hilului, fața medială a pulmonilor corespunde mediastinului anterior. Ea este foarte escavată, corespunde cordului, pericardului și nervilor frenici. La pulmonul stîng escavația este mai mare ca la dreapta și este determinată de ventriculul stîng, luînd numele de impressio cardiaca (fosa cardiacă sau patul cordului).

Porțiunea prehilară a pulmonului drept vine în raport cu vena cavă superioară și vena cavă inferioară.

- Înapoia hilului, fețele mediale ale pulmonilor vin în raport cu organele mediastinului posterior : esofagul, nervii vagi, aorta toracică, marea venă azigos, canalul toracic - la dreapta cu marginea dreaptă a esofagului, iar la stînga cu aorta toracică și cu vena hemiazygos.

Basis pulmonis (baza sau fața inferioară) este concavă și se mulează pe convexitatea cupolei diafragmatice, motiv pentru care se mai numește și față diafragmatică.

Ea corespunde, prin intermediul diafragmului, viscerelor abdominale subjacente : la dreapta lobului drept al ficatului, la stînga lobului stîng al ficatului, marii tuberozități a stomacului (fundus) și splinei.

Apex pulmonis (vîrful pulmonului) reprezintă toată porțiunea extratoracică a acestui organ. El cuprinde partea din pulmon situată deasupra unui plan oblic ce trece prin fața superioară a primei coaste drepte și stîngi.

Vîrful pulmonului depășește - anterior - cu 5 cm prima coastă și cu 2,5 cm clavicula.

El vine în raport cu organele de baza gîtului prin intermediul cupolei pleurale. Vîrfului plămînului i se pot distinge două fețe, două versante și două margini.

- Fața laterală a vîrfului plămînului vine în raport, mergînd dinainte înapoi cu: vena subclaviculară, tendonul scalenului anterior pe a cărei față anterioară se găsește nervul frenic și mai în afară nervul subclavicular, artera subclaviculară (porțiunea pre și interscalenică), care emite la acest nivel cea mai mare parte a ramurilor sale colaterale, trunchiurile in-

ferioare ale plexului brahial, iar mai posterior muşchii scaleni mijlocii şi posteriori.

- Faţa medială a apexului pulmonar formează limita laterală a vestibulului mediastinal. Această faţă vine în raport - la dreapta cu : originea arterei subclaviculare, vagul drept şi ansa lui Vieussens.

La stînga ea răspunde originii trunchiului venos brahiocefalic, carotidei comune, vagului, arterei subclaviculare şi canalului toracic.

Ca rapoarte comune pentru ambele feţe mediale ale vîrfului pulmonar, notăm rapoartele cu nervii cardiaci superiori şi mijlocii ai vagului, precum şi cu anastomozele dintre ganglionul cervical simpatic inferior cu vagul şi frenicul.

- Versantul anterior este relativ superficial, putîndu-se asculta şi percuta atît în fosa supraclaviculară cît şi posterior.(fig.165).

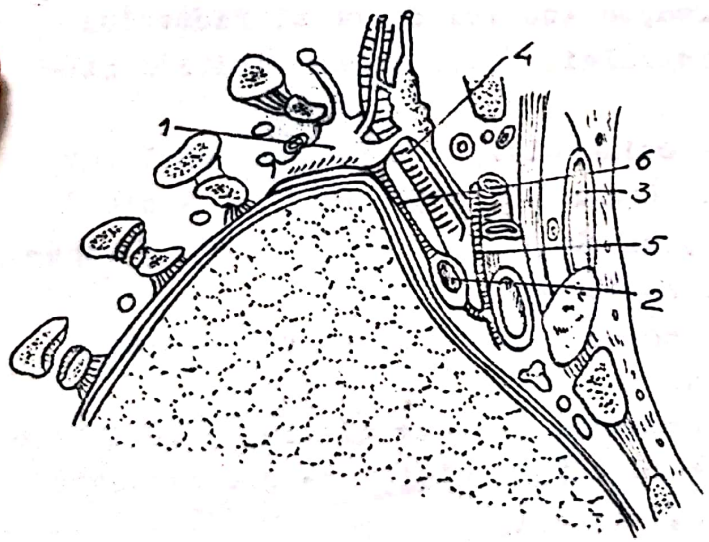

Fig.165
1. Ganglion stellatum
2. A.subclavia
3. M.sternocleidomastoideus
4. A.vertebralis
5. N.vagus
6. N.laringeus recurrens

El vine în raport cu originea şi portiunea iniţială a arterei toracice interne şi arterei vertebrale, cu nervul frenic şi anastomoza dintre acesta si nervul subclavicular.

- Versantul posterior corespunde ganglionului cervical inferior al simpaticului, adesea fuzionat cu primul ganglion toracic (ganglionul stelat), care se găseşte într-o depresiune adîncă, ce poartă numele de foseta supraretropleurală (Sebileau).

Margo anterior (marginea interioară a plămînilor) este formată prin unirea feţelor costală şi medială. Această margine este subţire şi aproape verticală la plămînul drept; la plămînul stîng ea prezintă incisura cardiaca pulmonis sinistri (scobitura cardiacă).

Marginea posterioară corespunde unirii feţei mediale cu faţa costală a plămînului. Această margine este rotundă, convexă, corespunde şanturilor costovertebrale, este aproape verticală la cei doi plămîni.

Margo inferior (marginea inferioară) este o margine circumferenţială care se întinde la periferia bazei pulmonului. Este convexă ascutită si pătrunde în sinusul pleural costodiafragmatic.

Fisurile şi lobii pulmonilor

Fiecare pulmon, drept şi stîng, este divizat în lobi prin şanţuri mai mult sau mai puţin complete numite fisuri, care merg de la faţa costală a pulmonului la feţele sale medială şi diafragmatică.

Se disting 2 fisuri la plămînul drept şi 1 la plămînul stîng (fig.160 şi 164).

- Fissura obliqua (marea scizură sau fisura oblică) - la dreapta porneşte de pe faţa medială a pulmonului înapoia hilului, la unirea 1/3 superioare cu două treimi inferioare ; se dirijează oblic în sus şi înapoi atingînd marginea posterioară la o distanţă de 5-6 cm de vîrful pulmonului, după care ea încrucişează oblic faţa costală a plămînului dirijîndu-se în jos şi înainte, încrucişează segmentul extern al marginii inferioare mai aproape de marginea anterioară decît de marginea posterioară a pulmonului. Traver-

sează faţa diafragmatică aproape transversal, întretaie segmentul intern al marginii inferioare la unirea 1/3 anterioare cu 2/3 posterioare. Se îndreaptă oblic în sus şi înapoi pe faţa medială, pentru a ajunge în porţiunea mijlocie şi anterioară a hilului.

La dreapta, marea scizură separă lobul superior şi lobul mijlociu de lobul inferior.

La stînga, fisura oblică începe înapoia hilului în partea superioară, se dirijează oblic în sus şi înapoi, atinge marginea posterioară a pulmonului într-un punct ridicat mai sus decît la dreapta, la 2-3 cm de vîrful plămînului. Încrucişează faţa costală de sus în jos şi dinapoi înainte, încrucişează marginea anterioară a pulmonului, terminîndu-se pe faţa medială, urmînd o direcţie oblică în sus şi înapoi la nivelul impresiunii cardiace. La stînga, marea scizură nu interesează decît rareori baza plămînului (fig.166), ea face separarea dintre lobul superior şi lobul inferior.

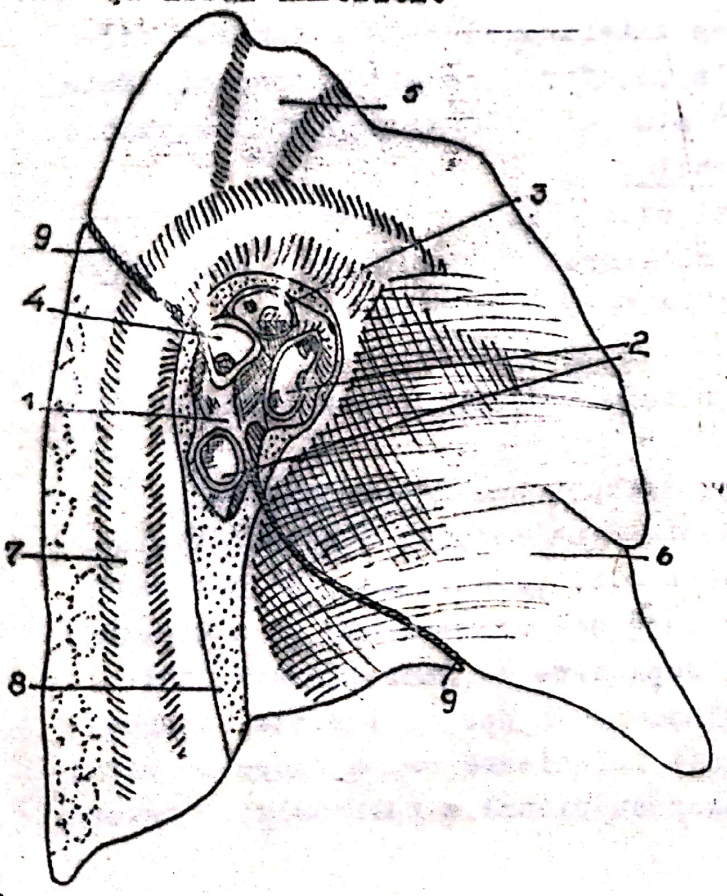

Fig.166

1. Hilul pulmonar
2. Venele pulmonare stîngi
3. Artera pulmonară stîngă
4. Bronhia principală stg.
5. Porţiunea suprahilară
6. Porţiunea prehilară (patul inimii).
7. Porţiunea retrohilară
8. Ligamentul triunghiular.
9. Scizura oblică.

- Fissura horizontalis (mica scizură sau fisura orizontală) este adesea incompletă. Atunci cînd este completă, ea se detaşează din partea mijlocie a fisurii oblice, aflată pe faţa costală a pulmonului drept şi se dirijează oblic înainte şi uşor în sus. Ea încrucişează marginea anterioară într-un punct situat mai aproape de marginea inferioară (unirea 1/3 inferioare cu 2/3 superioare). Pe faţa medială fisura se dirijează oblic înapoi şi în sus, terminîndu-se în segmentul anterior şi mijlociu al hilului, puţin deasupra fisurii oblice.

Lobii pulmonari sînt delimitaţi între ei de fisurile interlobare şi normal, se observă 3 lobi pulmonari la dreapta şi 2 lobi la stînga.

C. Anatomie funcţională

Morfologic, plămînii sînt construiţi după tipul glandelor acinoase.

Fiziologic, plămînii asigură schimburile de gaze dintre mediul extern şi organism ; pentru aceste considerente, în structura morfofuncţională a plămînilor întîlnim :

I. Ramificaţiile intrapulmonare ale arborelui bronhic, care asigură ventilaţia.

II. Spaţiile respiratorii, fragmentate în unităţi funcţionale = lobulii pulmonari, care sînt dependenţi de un pedicul, alcătuit dintr-o ultimă ramificaţie a arborelui bronhic intrapulmonar şi dintr-un ram arterial ; toate aceste elemente asigură difuziunea gazelor.

III. Sistemul vascular şi nervos de la nivelul plămînilor asigură perfuzia lor cu sînge.

IV. Tesutul conjunctiv interstiţial conferă extensibilitatea şi elasticitatea plămînilor.

I. Arborele bronhic intrapulmonar

Bronhiile principale - dreaptă şi stîngă - ajunse la nivelul hilului pulmonar se împart în bronchii lobares (bronhii lobare) - 3 pentru plămînul drept şi 2 pentru plămînul stîng (fig.167).

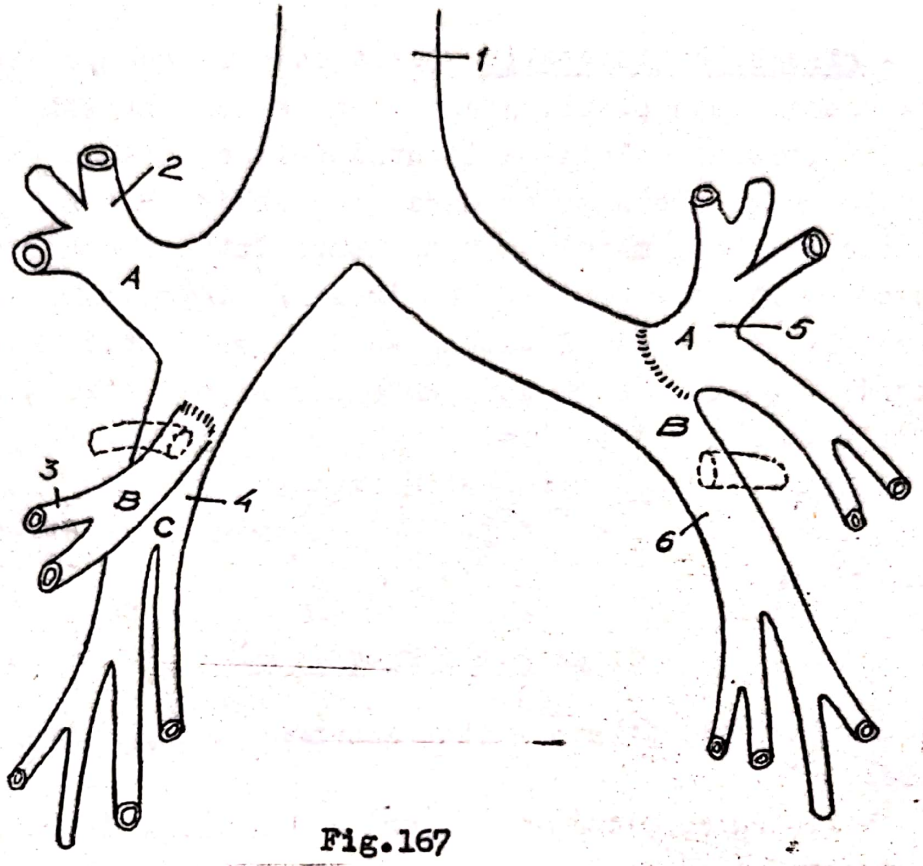

Fig.167

1. Trachea
2. Bronchus lobaris superior dexter
3. Bronchus lobaris medius dexter
4. Bronchus lobaris inferior dexter
5. Bronchus lobaris superior sinister
6. Bronchus lobaris inferior sinister

La rîndul lor, fiecare bronhie lobară dă naştere la rami bronchiales segmentorum (bronhii segmentare), care asigură ventilaţia unui teritoriu din parenchimul pulmonar, denumit segment pulmonar.

Bronhiile segmentare se divid în bronhii subsegmentare care vor da nastere la bronchiole (bronhiole). Acestea pătrund în lobulii pulmonari şi se bifurcă treptat în bronhiole respiratorii (bronhii respiratorii) şi acestea în ductuli alveolares (canale alveolare).

Scanned with OKEN Scanner

Bronhiile lobare sînt scurte, cilindrice si rigide. După un traiect rectilin, destul de scurt, ele dau naştere la bronhiile segmentare.

Armătura cartilaginoasă a bronhiilor lobare este solidă, însă alcătuită din plăci cartilaginoase, nemaifiind sub formă de inele.

BRONCHI LOBARES ET SEGMENTALES

(Bronhiile lobare si segmentare)

A. Bronchus lobaris superior dexter.	A. Bronchus lobăris superior sinister.
1. Bronchus segmentalis apicalis	1+2. Bronchus segmentalis apicoposterior.
2. Bronchus segmentalis posterior.	
3. Bronchus segmentalis anterior.	3. Bronchus segmentalis anterior.
B. Bronchus lobaris medius dexter	
4. Bronchus segmentalis lateralis.	4. Bronchus lingularis superior
5. Bronchus segmentalis medialis.	5. Bronchus lingularis inferior
C. Bronchus lobaris inferior dexter	B. Bronchus lobaris inferior sinister
6. Bronchus segmentalis apicalis.	6. Bronchus segmentalis apicalis.
7. Bronchus segmentalis bazalis medialis (cardiacus).	7. Bronchus segmentalis bazalis medialis (cardiacus).
8. Bronchus segmentalis bazalis anterior.	8. Bronchus segmentalis bazalis anterior.
9. Bronchus segmentalis bazalis lateralis.	9. Bronchus segmentalis bazalis lateralis.
10. Bronchus segmentalis bazalis posterior.	10. Bronchus segmentalis bazalis posterior.

Scanned with OKEN Scanner

Bronhiile segmentare sînt scurte, de la cîţiva milimetri la 1,5 cm. Se împart în două bronhii subsegmentare, de calibru inegal şi nu dau nici o colaterală. Armătura cartilaginoasă este de acelaşi tip ca şi a bronhiei lobare.

Bronhiile subsegmentare asigură totalitatea distribuţiei lobulare prin conducte foarte inegale.

Ramificaţiile arborelui bronhic drept

Arborele bronhic drept este format din 3 bronhii lobare: superioară, mijlocie, inferioară, destinate celor 3 lobi ai pulmonului drept.

A. Bronchus lobaris superior dexter (bronhia lobară superioară dreaptă) se desprinde din bronhia principală, deasupra încrucişării ei cu ramul drept al arterei pulmonare (bronhie eparterială după clasificarea lui Aéby). Bronhia pătrunde în lobul superior unde dă trei bronhii segmentare (fig.168):

1. Bronchus segmentalis apicalis
2. Bronchus segmentalis posterior
3. Bronchus segmentalis anterior care vor lua parte la formarea celor 3 segmente ale lobului superior.

B. Bronchus lobaris medius dexter (bronhia lobară mijlocie) porneşte din trunchiul bronhic principal la 5 cm de bifurcaţia traheei ; pătrunde în lobul mijlociu, unde se împarte în două ramuri segmentare :

4. Bronchus segmentalis lateralis
5. Bronchus segmentalis medialis

care vor lua parte la formarea celor două segmente ale lobului mijlociu.

C. Bronchus lobaris inferior dexter (bronhia lobară inferioară dreaptă) reprezintă continuarea trunchiului bronhic principal în lobul inferior al plămînului drept.

Trunchiul bronhic principal, după ce dă naştere bronhiei lobare mijlocii, pătrunde în lobul inferior şi dă 3 bronhii ventrale inferioare şi 4 bronhii dorsale inferioare.

- Bronhiile ventrale inferioare se desprind din

porțiunea ventrală a trunchiului principal, situîndu-se unele sub altele ; totuși, punctul lor de implantare tinde să devină din ce în ce mai extern, pe măsură ce se apropie de extremitatea terminală. Ele sînt în număr de 3 și sînt numerotate ca atare de sus în jos (fig.169) :

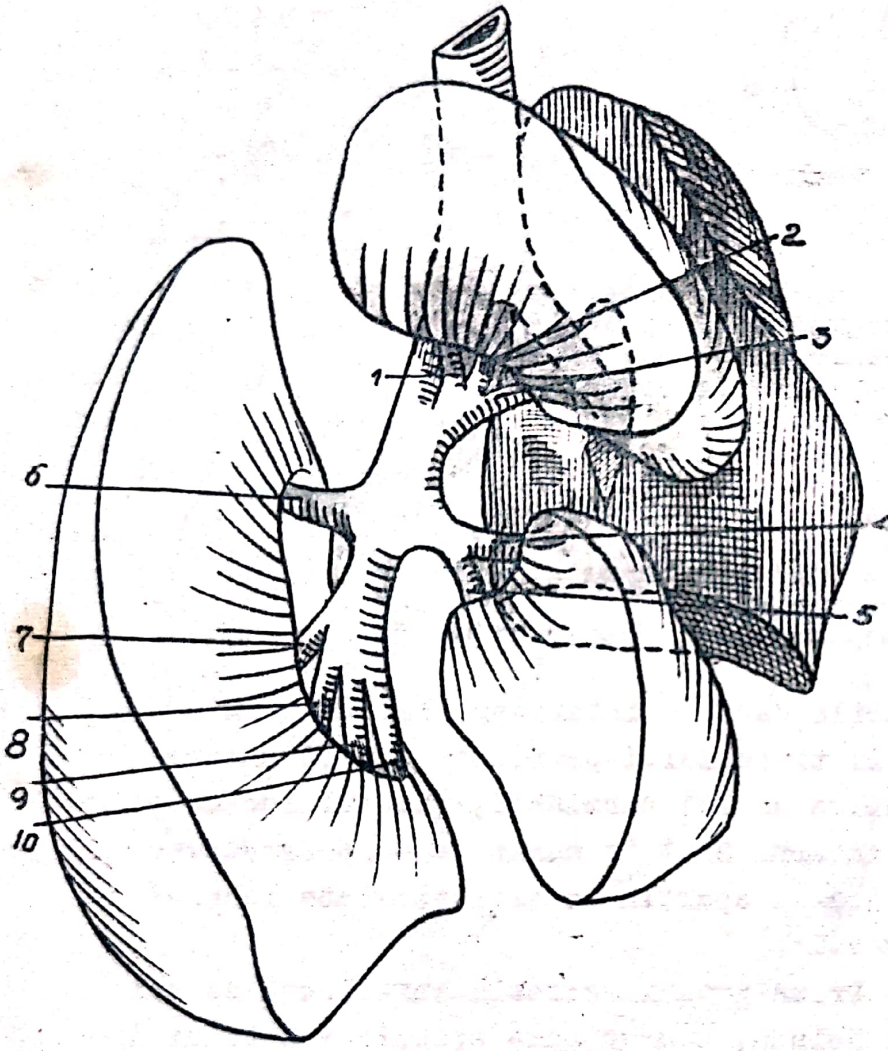

Fig.168

1. Bronchus segmentalis apicalis
2. Bronchus segmentalis posterior
3. Bronchus segmentalis anterior
4. Bronchus segmentalis lateralis
5. Bronchus segmentalis medialis
6. Bronchus segmentalis apicalis
7. Bronchus segmentalis basalis posterior
8. Bronchus segmentalis basalis anterior
9. Bronchus segmentalis lateralis
10. Bronchus segmentalis medialis

- prima bronhie ventrală inferioară este considerată ca bronhie lobară mijlocie;

- ultimile trei bronhii ventrale inferioare se distribuie la segmentul bazal anterior al lobului inferior.

Scanned with OKEN Scanner

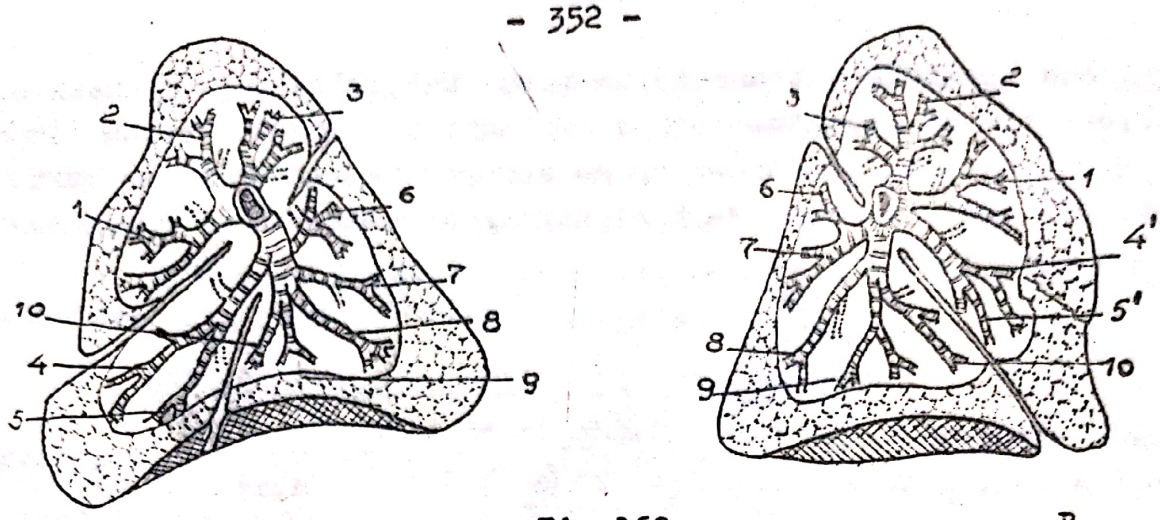

Fig.169

1. Bronchus segmentalis anterior
2. Bronchus segmentalis apicalis
3. Bronchus segmentalis posterior
4. Bronchus segmentalis medialis
4'. Bronchus segmentalis linguralis superior
5. Bronchus segmentalis lateralis
5' Bronchus segmentalis lingularis inferior
6. Bronchus segmentalis apicalis inferior
7. Bronchus segmentalis basalis lateralis
8. Bronchus segmentalis basalis posterior
9. Bronchus segmentalis basalis mediales
10. Bronchus segmentalis basalis anterior

Bronhiile dorsale inferioare îşi au originea pe peretele posterior al trunchiului principal si, pe măsură ce se apropie de extremitatea lui terminală, punctul lor de emergenţă tinde să devină intern. Sînt în număr de 4, numerotarea lor se face de sus în jos şi aparţin în exclusivitate lobului inferior, după cum urmează :

- Prima bronhie dorsală inferioară se mai numeşte şi bronhia lui Nelson, sau bronhia apicală a lobului inferior.

- Ultimile trei bronhii dorsale inferioare se distribuie la segmentul bazal posterior, cel mai voluminos din segmentele inferioare.

De pe versantul intern al bronhiei lobare inferioare se detaşează bronhia bazală medială, numită şi paracardiacă, care se distribuie segmentului cu acelaşi nume.

Ramificaţiile arborelui bronhic stîng

Arborele bronhic stîng cuprinde două bronhii lobare, destinate celor doi lobi ai pulmonului stîng (fig. 17o).

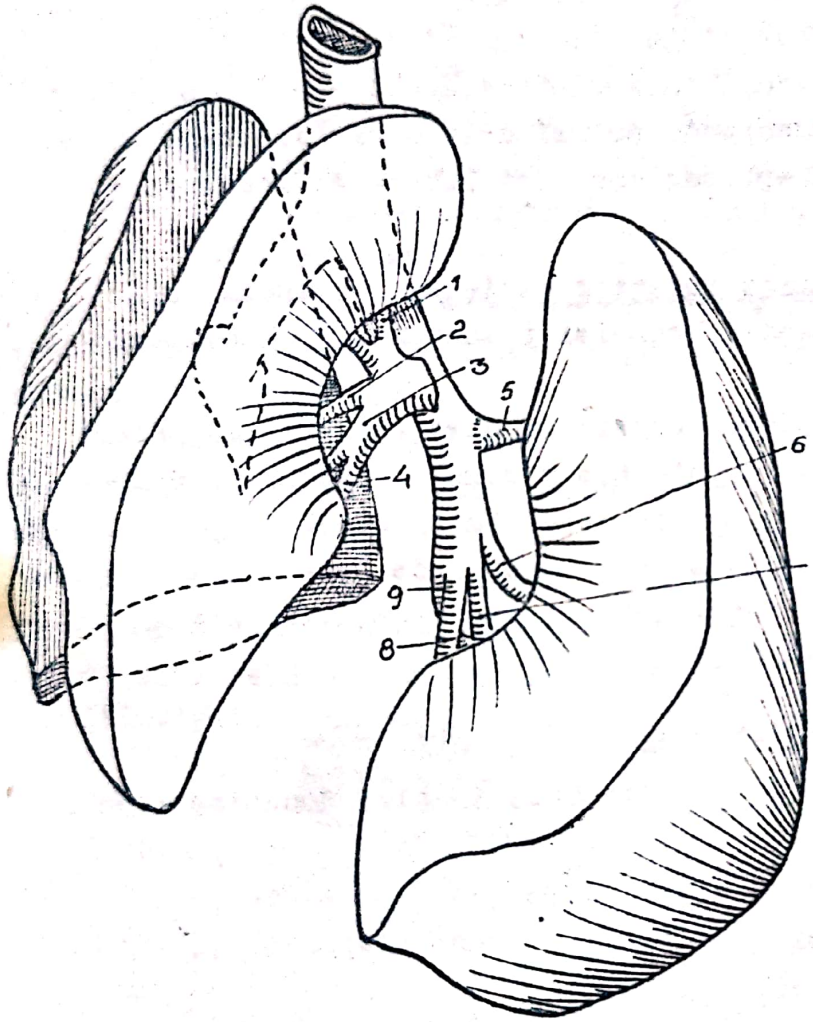

Fig.17o

1.Bronchus segmentalis apicoposterior
2.Bronchus segmentalis anterior
3.Bronchus lingularis superior
4.Bronchus lingularis inferior
5.Bronchus segmentalis apicalis
6.Bronchus segmentalis basalis medialis
7.Bronchus segmentalis basalis anterior
8.Bronchus segmentalis basalis lateralis
9.Bronchus segmentalis basalis posterior

A. Bronchus lobaris superior sinister (bronhia lobară superioară) este voluminoasă însă foarte scurtă, pătrunde în lobul superior, unde se împarte în două trunchiuri : - unul ascendent sau superior şi - altul descendent sau inferior.

Trunchiul ascendent se bifurcă dînd două bronhii segmen-

tare :

1+2. Bronchus segmentalis apicoposterior,
3. Bronchus segmentalis anterior

Trunchiul descendent al bronhiei lobare superioare se împarte în două bronhii segmentare :

4. Bronchus lingularis superior
5. Bronchus lingularis inferior

care se distribuie porţiunii anteroinferioare a lobului superior. Trunchiul descendent corespunde primei colaterale ventrale inferioare de la plămînul drept sau bronhiei lobare mijlocii de la acelaşi plămîn.

B. Bronchus lobaris inferior sinister (bronhia lobară inferioară) este continuarea bronhiei principale în lobul inferior.

Ca şi bronhia lobară inferioară dreaptă, bronhia lobară inferioară stîngă dă trei colaterale ventrale inferioare şi 4 dorsale, care au aceeaşi distribuţie ca la plămînul drept.

Bronhia bazală medială nu se desprinde însă, în mod obişnuit, din bronhia lobară inferioară ca la dreapta, ci din a doua bronhie ventrală inferioară stîngă.

II. Spaţiile respiratorii

Sînt fragmentate în unităţi funcţionale, denumite lobuli pulmonari.

Lobulul pulmonar este un mic sac membranos, cu pereţii anfractuoşi, care se umplu cu aer la fiecare inspiraţie, avînd un volum - mediu - de 1 ml.

In lobulul pulmonar pătrunde o bronhie de dimensiuni mici, numită bronhiola interlobulară. Această bronhiolă se ramifică din ce în ce mai mult, ultimile ramificaţii în număr de 50-80 pentru fiecare lobul, numindu-se bronchioli respiratorii sive terminales (bronhiole respiratorii sau terminale, numite însă şi bronhiole acinoase). Bronhiolele respiratorii dau naştere la ductuli alveolares (conductele alveolare), care prezintă în numeroase umflături

numite sacculi alveolares (infundibuli alveolares)prevazute cu alveoli pulmonis (alveolele pulmonare).

Acinii pulmonari sînt mici saci ovoizi sau piramidali de 1-2 mm lărgime, suspendați de bronhiola anoinoasă, ca lobulul pulmonar de bronhia supralobulară.

Modul de formare este următorul : după un scurt traiect, bronhiola acinoasă prezintă o îngustare urmată de o dilatare numită vestibul. Din acești vestibuli pleacă 4 sau 5 conducte alveolare care se termină în fund de sac alcătuind infundibuli pulmonares. Atît canalele alveolare cît și infundibuli pulmonare sînt prevăzute cu alveole pulmonare, care sînt saci mici, măsurînd 1/1o-2/1o mm, deschise în conductul alveolar. Numărul alveolelor este imens, 25o/mm^2, ceea ce revine la 15o.ooo.ooo pînă la 4 miliarde pe întreg plămînul, suprafața respiratorie fiind considerată de 8o-13o m^2.

Structura histologică a unei alveole arată că aceasta este formată dintr-un perete conjunctiv, din capilare si un epitel. Fără a intra în detalii histologice descriptive, se poate afirma că structura alveolei pulmonare este adaptată - în cel mai înalt grad - proceselor de difuziune a gazelor, realizînd schimbul de oxigen si bioxid de carbon dintre aerul alveolar si sîngele pulmonar.(fig.171).

Fig.171

1.Spațiul alveolar
2.Celule alveolare
3.Fluid tensioactiv
4.Celula conjunctivă
5.Fibre de reticulină.
6.Fibre elastice.
7.Capilare pulmonare

III. Sistemul vascular si nervos al plămînilor

Vasele plămînilor alcătuiesc două circulaţii : una funcţională şi alta de nutriţie.

Circulaţia funcţională (circulaţia publică a lui Luscka) deserveşte funcţia respiratorie a plămînului. Ea reprezintă mica circulaţie a sistemului sanguin, sau vasele hematozei. Începe din ventriculul drept al inimii şi se termină în atriul stîng, fiind reprezentată de artera pulmonară si venele pulmonare.

- Truncus pulmonalis (artera pulmonară) transportă sîngele venos de la ventriculul drept către pulmoni. Descrierea arterei pulmonare de la origine pînă în hilul pulmonar se găseşte la pag.240.

Caracterul principal al distribuţiei arteriale intrapulmonare este fidelitatea sa faţă de distribuţia arborelui bronhic. Distribuţia arterială urmează toate ramificaţiile bronhiilor pînă la lobul. Începînd de la bronhia subsegmentară, cuplul bronhie-arteră este inseparabil, datorită unei teci conjunctive care le uneşte. Cele două elemente constituie împreună cu plexul venos înconjurător şi vasele limfatice pediculii secundari; variabilitatea acestor pediculi este extrem de mare, motiv pentru care nu au putut fi încă sistematizaţi.

Diviziunile arterelor pulmonare ajung la lobul, pătrund în el prin vîrful lui şi se împart, devenind artere lobulare. Acestea, odată pătrunse în lobul împreună cu bronhiola, emit ramuri colaterale şi terminale, care se termină într-o bogată reţea capilară alveolară, care se prezintă ca o împletitură pe suprafaţa alveolelor.

- Venele pulmonare închid circuitul micii circulaţii, aducînd sînge oxigenat la atriul stîng.

Venele lobului pulmonar rezultă din capilarele reţelei alveolare şi ale reţelei bronşice, Ele converg spre periferia lobului, unde se formează venele perilobulare, care trec în spaţiile interlobulare, se unesc cu altele alcătuind venele interlobulare.

Din reţeaua capilară bronhică (bronhiolele respiratorii)

Scanned with OKEN Scanner

se formează venele bronhopulmonare, iar din reteaua superficială a plămînului se formează venele pleuropulmonare. Venele bronhopulmonare şi cele pleuropulmonare se varsă în venele interlobulare. (fig.172).

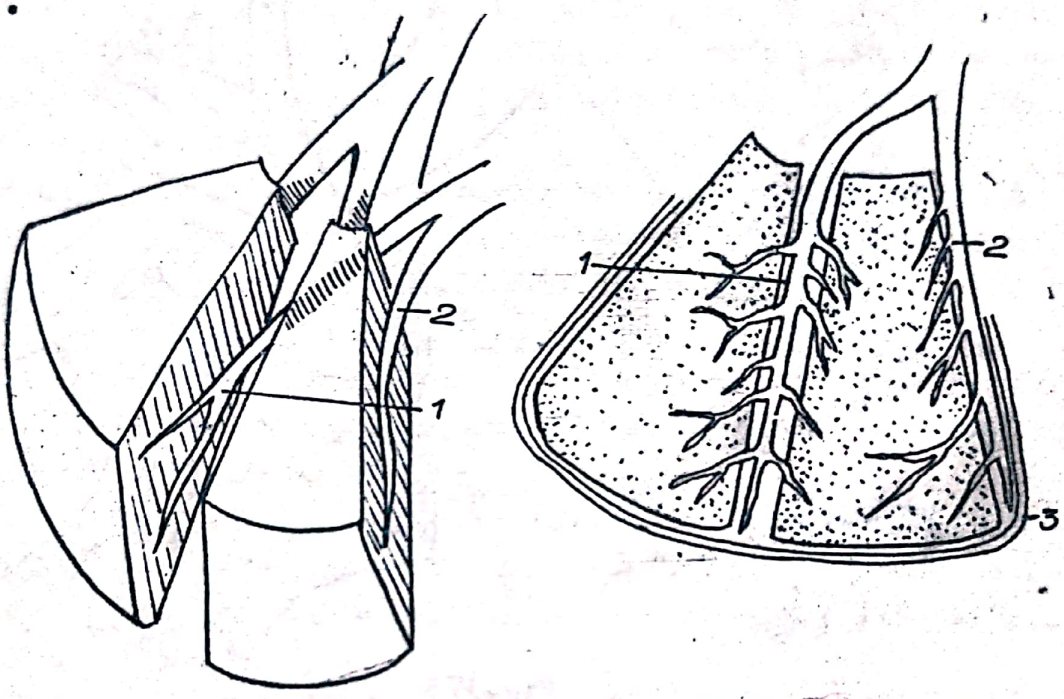

Fig.172

1: Venă bronhopulmonară
2: Venă pleuropulmonară
3. Pleura

Venele interlobulare continuă să formeze trunchiuri din ce în ce mai mari, asezate în axul conjunctiv al segmentului; situaţia lor faţă de arteră este de obicei de partea opusă (arteră, bronhie, venă).

Din toate venele rezultă cele 4 vene pulmonare, două pentru fiecare parte : una superioară şi alta inferioară.

- Vena pulmonară dreaptă superioară este elementul cel mai anterior al pedicululuj; ea este vizibilă prin mediastinul anterior. Calibrul ei este în medie de 16 mm.

Vena pulmonară dreaptă superioară colectează sîngele din lobul superior şi mijlociu, iar rădăcinile ei se reunesc în afara

hilului (fig.173).

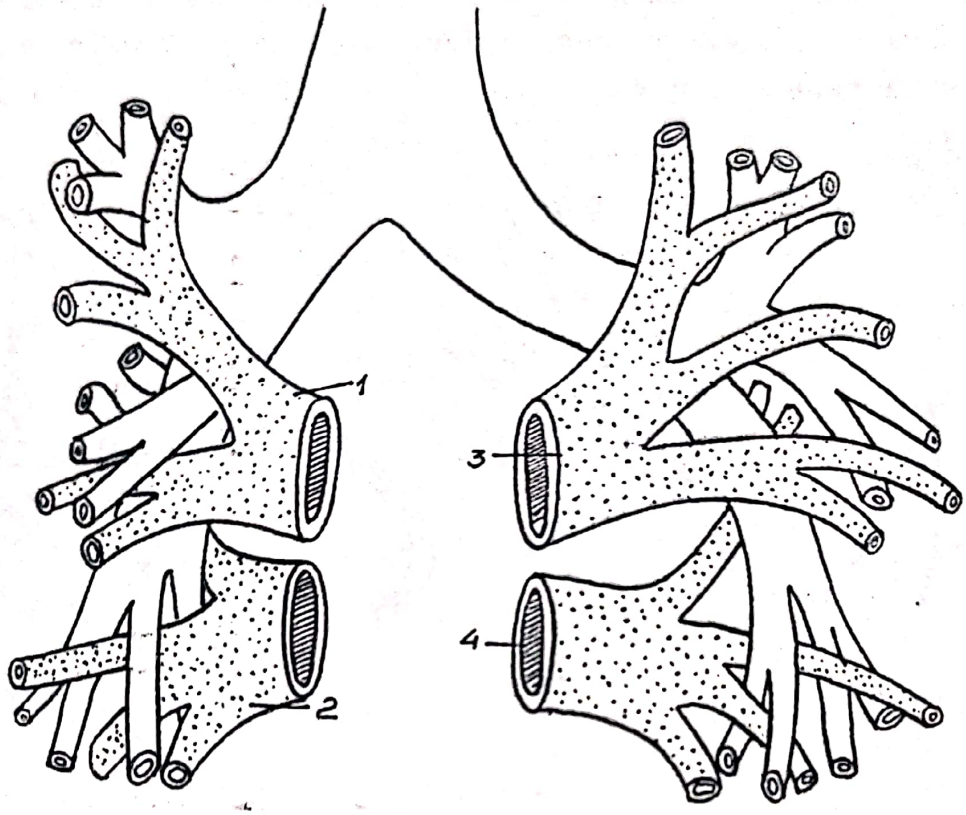

Fig.173

1. Vena pulmonalis superior dextra
2. Vena pulmonalis inferior dextra
3. Vena pulmonalis superior sinistra
4. Vena pulmonalis inferior sinistra

Trunchiul venei pulmonare drepte superioare este oblic în jos si înăuntru, apoi trece înapoia venei cave superioare şi pătrunde în pericardul fibros.

- Vena pulmonară dreaptă inferioară este ceva mai subţire decît cea superioară, avînd un calibru de 14 mm: este în acelaşi timp elementul cel mai inferior din pedicului pulmonar. Vena naşte adesea sub forma unui trunchi unic în partea joasă a hilului, mai jos şi înapoia locului de intrare a bronhiei în lobul inferior.

- Vena pulmonară stîngă superioară poate fi ceva

mai groasă decît la dreapta : ia naştere din trei sau mai rar patru rădăcini, care se îndreaptă înaintea planului arterial.In porţiunea mediastinală, vena pulmonară stîngă superioară este elementul cel mai anterior al pedicululuj; ea nu acoperă artera peste tot, ci rămîne sub ea şi la stînga. Singura rădăcină superioară poate cîteodată încrucişa faţa anterioară, în locul unde aceasta se angajează în hil.

Vena pulmonară stîngă superioară este oblic îndreptată în jos şi la dreapta, după care se angajează înapoia trunchiului arterei pulmonare, perforînd pericardul fibros.

- Vena pulmonară stîngă inferioară este la fel ca cea din partea dreaptă, constituind elementul cel mai inferior al pedicululuj, luînd naştere la fel şi în acelaşi loc ca vena pulmonară dreaptă inferioară.

In afara hilului, vena este aşezată la marginea inferioară a bronhiei, apoi se îndreaptă înăuntru, uşor în sus, nu părăseşte bronhia şi nu se îndreaptă înainte, decît pentru a pătrunde în pericardul fibros.

In general, din punct de vedere al raporturilor venelor pulmonare li se disting două porţiuni :- o porţiune extrapericardiacă, lungă de aproximativ 1 cm şi - o porţiune intrapericardică, lungă de 5 mm.

Venele pulmonare se deschid în peretele posterior al atriului stîng, încheind astfel circulaţia funcţională a plămînilor.

Circulatia nutritivă (circulatia particulară a lui Luscka) asigură hrănirea elementelor componente ale pulmonilor : este alcătuită din arterele si venele bronhice (fig.174).

- Arterele bronhice (arteriae bronchiales) iau naştere de obicei din aorta toracică, fie printr-un trunchi comun, fie separat, în număr de 2 sau 3.

De la originea lor, arterele bronşice se îndreaptă - una spre dreapta şi două spre stînga; calibrul lor este redus, variind între 1-2 mm diametru.

Fiecare arteră bronhică se îndreaptă în jos, în afară şi

înapoi spre partea posterioară a bronhiei respective, pe care se așează împreună cu venele bronhice și plexul pulmonar.

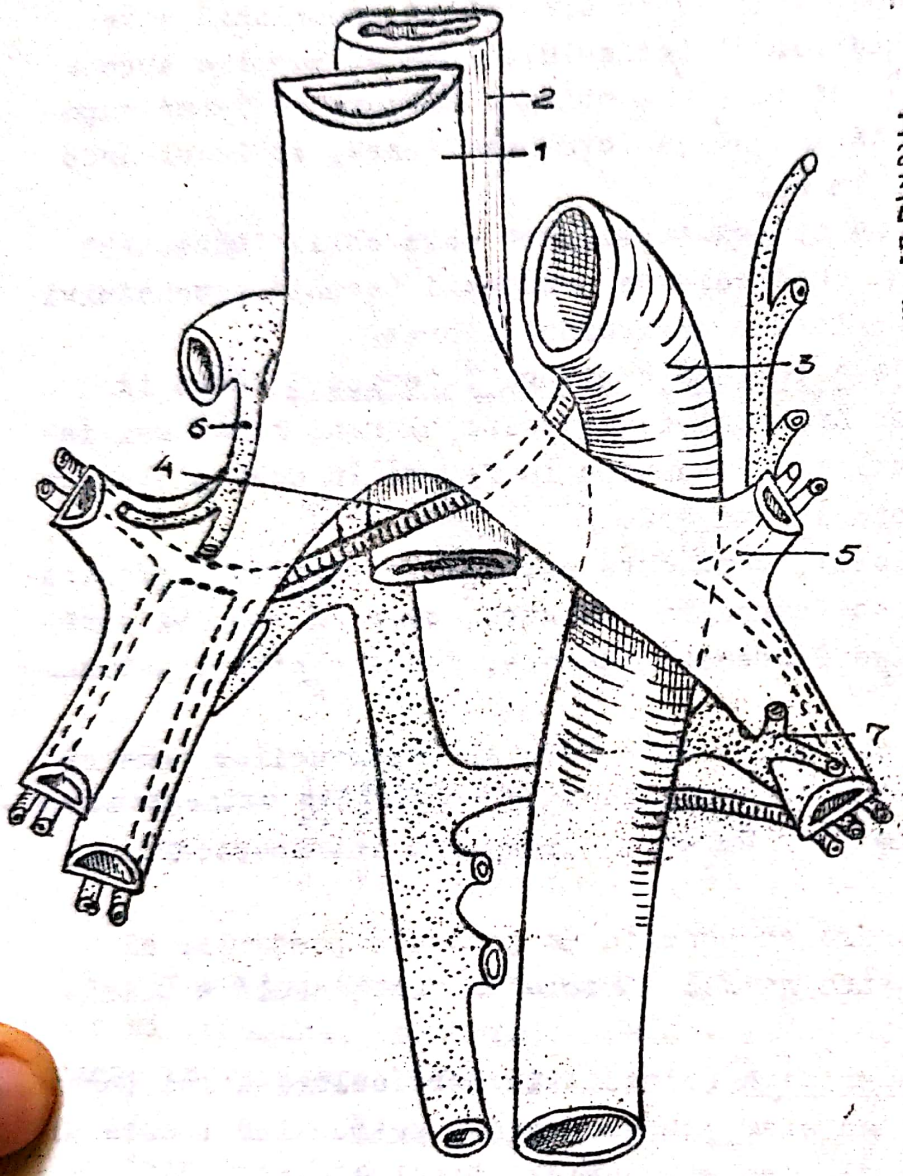

Fig.174

1. Trachea
2. Esophagus
3. A.aorta
4. A.bronchialis dextra
5. A.bronchialis sinistra
6,7. V.bronchiales

Arterele bronhice pătrund prin hil în parenchimul pulmonar, unde se împart întocmai ca și bronhiile, a căror traiect îl urmează. Ele ajung numai pînă la lobulii pulmonari, deoarece aceștia primesc sînge din artera pulmonară.

Scanned with OKEN Scanner

Arterele bronhice se distribuie la : arborele bronhic intrapulmonar, arterele şi venele pulmonare, la ganglionii limfatici, la ţesutul conjunctiv şi la pleura viscerală. Reţeaua capilară de la nivelul arborelui bronhic se situiază fie în tunica musculară, fie în submucoasa; această reţea capilara asigură nutriţia ţesuturilor pulmonare.

- Venele bronhice adună sîngele din peretele vaselor pulmonare, ţesutul interstiţial, ganglionii limfatici şi din ramurile bronhice supralobulare.

Venele bronhice urmeaza traiectul invers arterelor şi la nivelul hilului pulmonar se găsesc adunate în 1,2 sau 3 trunchiuri venoase pentru fiecare plămîn; ele se găsesc plasate înapoia bronhiilor extrapulmonare.

Venele bronhice transportă sîngele neoxigenat în vena azigos (cele din partea dreaptă) şi în vena hemiazigos (cele din partea stîngă).

Venele bronhice sînt avalvulate, anastomozîndu-se în traiectul lor cu venele pulmonare.

In acest mod se încheie unul din drumurile de întoarcere al sîngelui care a servit la nutriţia plămînului, căci a doua cale este constituită de sistemul limfatic.

Sistemul limfatic al plămînului începe la nivelul alveolelor, sub formă de capilare limfatice, neuniform calibrate, ce se împletesc cu reţeaua capilarelor sanguine în septurile interalveolare. Apoi ele se adună în vase mai mari, alcătuiesc plexuri limfatice interacinoase, de unde limfa este condusă spre plexul perivascular şi peribronşic din septurile interlobulare. In teaca conjunctivă peribronhovasculară există însă şi spaţii limfatice cu caracter interstiţial .

Limfa conţinută în capilarele limfatice are o dublă origine : - o parte provine din conţinutul vaselor nutritive, care a constituit plasma interstiţială şi - a doua parte este alveolară, provenind din conţinutul vaselor funcţionale, extravazat în timpul expansiunii inspiratoare a plămînului.

- Vasele limfatice ale parenchimului pulmonar se diapun în două reţele : - reţeaua limfatică pleurală superficială, care adună şi vasele straturilor corticale pulmonare şi, reţeaua limfatică peribronhovasculară profundă.

Vasele limfatice rezultate din cele două reţele limfatice sînt vase valvulate cu aspect moniliform. Ele merg împreună cu pediculii bronhovasculari în ţesutul conjunctiv din jurul bronhiei. Circulaţia limfei este datorită în bună măsură acestei vecinătăţi, prin tracţiunile şi compresiunile ritmice exercitate asupra vaselor limfatice de mişcările respiratorii şi de pulsaţiile arteriale.

Pe traiectul lor, căile limfatice trec printr-o serie de formaţiuni limfatice reprezentate de : - la nivelul alveolelor pulmonare, prin mici îngrămădiri de celule limfoide = puncte limfoide ; - la nivelul ramurilor bronhice prin noduli limfatici juxtabronhici; - la nivelul bronhiilor segmentare prin ganglioni limfatici intrapulmonar; la nivelul hilului prin ganglioni limfatici hilari şi la nivelul pedicului pulmonar prin ganglionii traheobronşici.

- Ganglionii limfatici ai aparatului bronhopulmonar se pot împărţi în două grupe : intrapulmonar şi traheobronhial.

- Nodi lymphatici pulmonales sînt ganglioni aşezaţi pe traiectul pediculilor bronhovasculari, în interiorul lobilor; o altă categorie de ganglioni limfatici intrapulmonari sînt reprezentaţi de ganglionii hilari, care se găsesc în craterul hilului, în vecinătatea bronhiilor lobare.

- Nody lymphatici tracheobronchiales au fost descrişi la pag.273.

După Rouvière, se disting, trei teritorii limfatice principale pentru fiecare plamîn (fig.175) :

- Plamînul drept

a) Teritoriul superior reprezentat prin regiunea anterointernă a lobului superior, a cărui limfatice sînt tributare numai ganglionilor laterotraheali drepţi, în special ganglionul venei azigos.

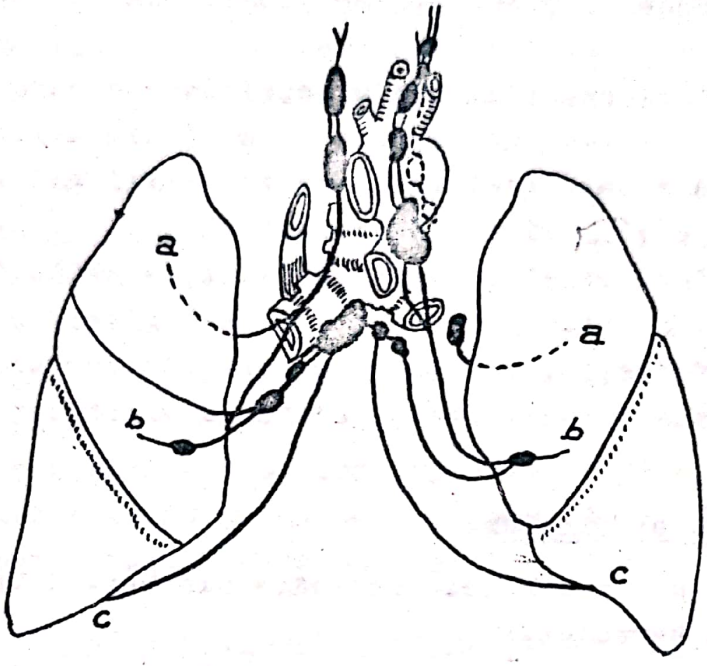

Fig.175

a. Teritoriul superior
b. Teritoriul mijlociu
c. Teritoriul inferior

b) Teritoriul mijlociu corespunde regiunii posterioare a lobului superior, lobul mijlociu în întregime şi regiunii aplicale a lobului inferior. Limfaticele acestui teritoriu se duc către ganglionii laterotraheali drepţi şi către ganglionii intertraheobronşici.

c) Teritoriul inferior este reprezentat prin porţiunea bazală a lobului inferior, care-şi drenează limfa la ganglionii situaţi la bifurcarea traheei.

- <u>Plămînul stîng</u>

a) Teritoriul superior este reprezentat de regiunea apicală a lobului superior. Limfaticele se dreneaza în lanţul ganglionar laterotraheal stîng, unde identificăm ganglionul cana-

lului arterial (Engel), precum şi în ganglionii ansei nervului recurent stîng.

b) Teritoriul mijlociu cuprinde regiunea bazală a lobului superior şi regiunea apicală şi mijlocie a lobului inferior. Limfa de la acest nivel se varsă în ganglionii laterotraheali stîngi şi în ganglionii intertraheobronhici.

c) Teritoriul inferior este reprezentat de regiunea bazală a lobului inferior. Limfa de la acest nivel se drenează la ganglionii bifurcaţiei traheei. De remarcat faptul că acest teritoriu îşi poate drena limfa şi către ganglionii pulmonului drept.

Inervaţia plămînilor

Plămînii primesc filete nervoase din nervii vagi şi lanţurile simpatice toracice.

Nervii de provenienţă vagala, foarte numeroşi, pornesc din vagul drept şi stîng, între originea recurenţilor - în sus şi venele pulmonare - în jos (fig.176).

Fig.176
1. N.vagus sinister
2. N.vagus dexter
3. Arcus aortae
4. Esophagus
5. Plexus pulmonalis

Ei formează plexurile pulmonare drept şi stîng, dispuse în jurul bronhiilor, în special pe faţa posterioară a acestora.

Plexurile dau cîteva ramuri pentru bronhie şi apoi pătrund, împreună cu celelalte componente ale pedicululuí, în parenchimul pulmonar.

In inervaţia plămînului, nervul vag are o contribuţie capitală, preponderentă morfologic şi funcţional.

Nervii de origine simpatică sînt mai puţin numeroşi decît nervii de provenienţă vagală, fiind ramuri din ganglionii simpatici cervicali inferiori şi din al doilea, al treilea şi al patrulea ganglion toracic.

In componenţa fibrelor nervoase intrapulmonare se află fibre sensitive centripete, care pornesc de la bronhii şi fibre eferente secretorii, vasomotoare şi bronhomotoare.

IV. Ţesutul conjunctiv interstiţial pulmonar

In parenchimul pulmonar, printre formaţiunile aeriene şi vasculonervoase se găseşte un ţesut conjunctivoelastic, care constituie interstiţiul pulmonar; acesta conferă pulmonilor extensibilitatea şi elasticitatea.

Interstiţiul pulmonar pătrunde în plamîn odată cu hilul pulmonar, însoţind căile aeriene şi vasculare . In interiorul pulmonilor el se organizează sub forma de teci conjunctive peribronhovasculare, care se întind pîna la nivelul lobulilor pulmonari.

Lobulul pulmonar este înconjurat de o pătură de ţesut conjunctivoelastic, denumit sept interlobular, de la care pleacă cîteva lame incomplete ce merg la periferia lobulilor, divizînd periferia plămînilor într-o serie de mici compartimente cu aspect hexagonal.

Septurile interlobulare sînt foarte subţiri la copil,însă bogate în fibre elastice ; la adulţi şi bătrîni septurile conţin fibre conjunctive şi elastice mai groase, care se încarcă cu particule minerale, putînd produce silicoza.

La nivelul anumitor zone din parenchimul pulmonar, septu-

rile interlobare sînt foarte subţiri, cîteodată chiar discontinui lăsînd spaţii, la nivelul cărora pereţii alveolari sînt în contact unii cu alţii loc unde se pot stabili comunicaţii interalveolare prin intermediul porilor alveolari. In acest fel se realizează o circulaţie lobulară colaterală, importantă în fenomenele de obstrucţie bronhică.

Examenul dispozitivului conjunctivoelastic care condiţionează excitabilitatea şi elasticitatea plămînilor, face ca să se diferenţieze caractere structurale între centrul şi periferia plămînului.

In acest sens, se descrie la nivelul fiecărui plămîn două elemente componente : nucleul şi mantaua.

- Nucleul este porţiunea centrală, situată în vecinătatea hilului pulmonar, fiind constituit din :

- bronhii lobare care se împart pînă la a 4-a generaţie;
- din vase sanguine funcţionale şi nutritive;
- limfatice şi ganglioni limfatici ;
- ţesut conjunctiv care constituie o parte din interstiţiul pulmonar.

La periferia nucleului pulmonar apar lobuli rudimentari care ocupă spaţiile lăsate libere între formaţiunile mai sus arătate. Aceşti lobuli sînt limitaţi în scopul lor respirator de formaţiunile rigide din componenţa nucleului. Lobulii respectivi sînt aeraţi de canale care au o emergenţă în unghi obtuz din bronhia principală, motiv pentru care orificiile acestor conducte aeriene se pot astupa cu uşurinţă de către secreţiile bronhice. Daca se adaugă şi faptul că reţeaua capilara a lobulilor centrali este mai puţin bine reprezentată decît a lobulilor periferici, se poate considera ca neglijabilă funcţia lor respiratorie.

- Mantaua este porţiunea periferică, care înconjoară nucleul cu un strat de parenchim, gros de 4 cm.

Mantaua este alcătuită din două etaje suprapuse de lobuli separaţi printr-o suprafaţă de contact, paralelă cu baza lobulilor; prin acest spaţiu circulă venele interlobulare.

In manta nu există decît bronhiole lipsite de elemente cartilaginoase; aceste bronhiole sînt alipite de ramificaţiile arterei pulmonare, de un calibru mai mic.

Toţi lobulii care sînt cuprinşi în mantaua pulmonară fac parte dintr-un ansamblu elastic care nu este limitat de nici o formaţiune fibroasă rigidă ; ei sînt lobulii cu cele mai mari posibilităţi ventilatorii, avînd rol deosebit în respiraţie.

Aceşti lobuli din mantaua pulmonară sînt ventilaţi de două categorii de bronhiole : unele lungi şirectilinii, altele oblice curbe şi răsucite. Acestea din urmă se distribuie la lobulii pulmonari care ar favoriza - prin dispoziţia lor - apariţia proceselor inflamatorii cît şi a celor atelectazice,

Organizarea pulmonară

Parenchimul pulmonar, cu elementele sale componente descrise, este organizat în unităţi atît morfologice, cît şi morfofuncţionale : lobi, segmente, subsegmente şi lobulii pulmonari.

- Lobii pulmonari sînt unităţile anatomice, macroscopice ale plămînilor.

Lobul pulmonar este acoperit la exterior de către pleura viscerală, care se insinuează - la nivelul fisurilor - alcătuind pleura şi spaţiile interlobare.

Lobul pulmonar posedă un pedicul bronhovasculonervos propriu legat de pedicului pulmonar.

El posedă un sistem de tracţiune conjunctiv care îi menţine în permanenţă deschis, asigurînd astfel funcţionarea sa.

- Segmentele pulmonare sînt unităţile anatomoclinice ale plămînilor.

Aşa după cum am văzut, plămînul este împărţit - anatomic în lobi, dar,din punct de vedere fiziopatologic , s-a văzut că în cele mai multe afecţiuni pulmonare este interesat numai un segment parenchimatos dintr-un lob pulmonar. Astfel s-a definit în ultimii ani, noţiunea de segment de ventilaţie, pe care se bazează concepţia zonară (segmentară) a multor afecţiuni pulmonare.

Prin segment de ventilaţie se înţelege o unitate anatomică, o porţiune din parenchimul pulmonar tributară unei bronhii separata de alte porţiuni ale aceluiaşi lob, printr-o scizură rudimentară sau o lamă de ţesut conjunctiv.

Segmentul pulmonar este şi o unitate funcţională, deoarece fiecare segment de ventilaţie are o bronhie proprie, o arteră, o venă, limfatice şi nervi proprii.

Segmentul pulmonar este şi o unitate anatomopatologică sau fiziopatologică, întrucît în clinică s-a observat că majoritatea afecţiunilor pulmonare inflamatorii au tendinţa să se localizeze de predilecţie într-o anumită porţiune şi să nu ocupe tot lobul, respectînd teritoriul segmentelor de ventilaţie vecine.

Se pot distinge la fiecare pulmon cîte 10 teritorii segmentare.

Pulmonul drept

A. Lobul superior este deservit de bronhia lobară superioară, care se divide în cele 3 bronhii segmentare, pentru următoarele segmente (fig.177) :

- Bronhia segmentară apicală ventilează segmentum apicale (segmentul apical sau supraclavicular), cu vîrful spre hil şi baza spre vîrful pulmonului. Este frecvent atins de tuberculoză.

- Bronhia segmentară dorsală ventilează segmentum posterius (segmentul dorsal) cu vîrful spre hil şi baza posterior - axilo-supraspinoasă; este mai puţin ventilat.

- Bronhia segmentară anterioară se distribuie la segmentum anterius (segmentul anterior), situat cu vîrful spre hil şi baza subclavicular, de la stern pînă la linia axilară, iar inferior pînă la coasta a III-a.

La nivelul lobului superior drept mai poate exista un ram bronhic lateral, care ventilează segmentul axilar (inconstant) situat cu vîrful spre hil şi baza axilară, intercalat între cele 3 segmente ale lobului superior drept şi scizura orizontală.

B. Lobul mijlociu este deservit de bronhia lobară mijlocie

care se bifurcă în cele două ramuri segmentare, pentru teritoriile respective :

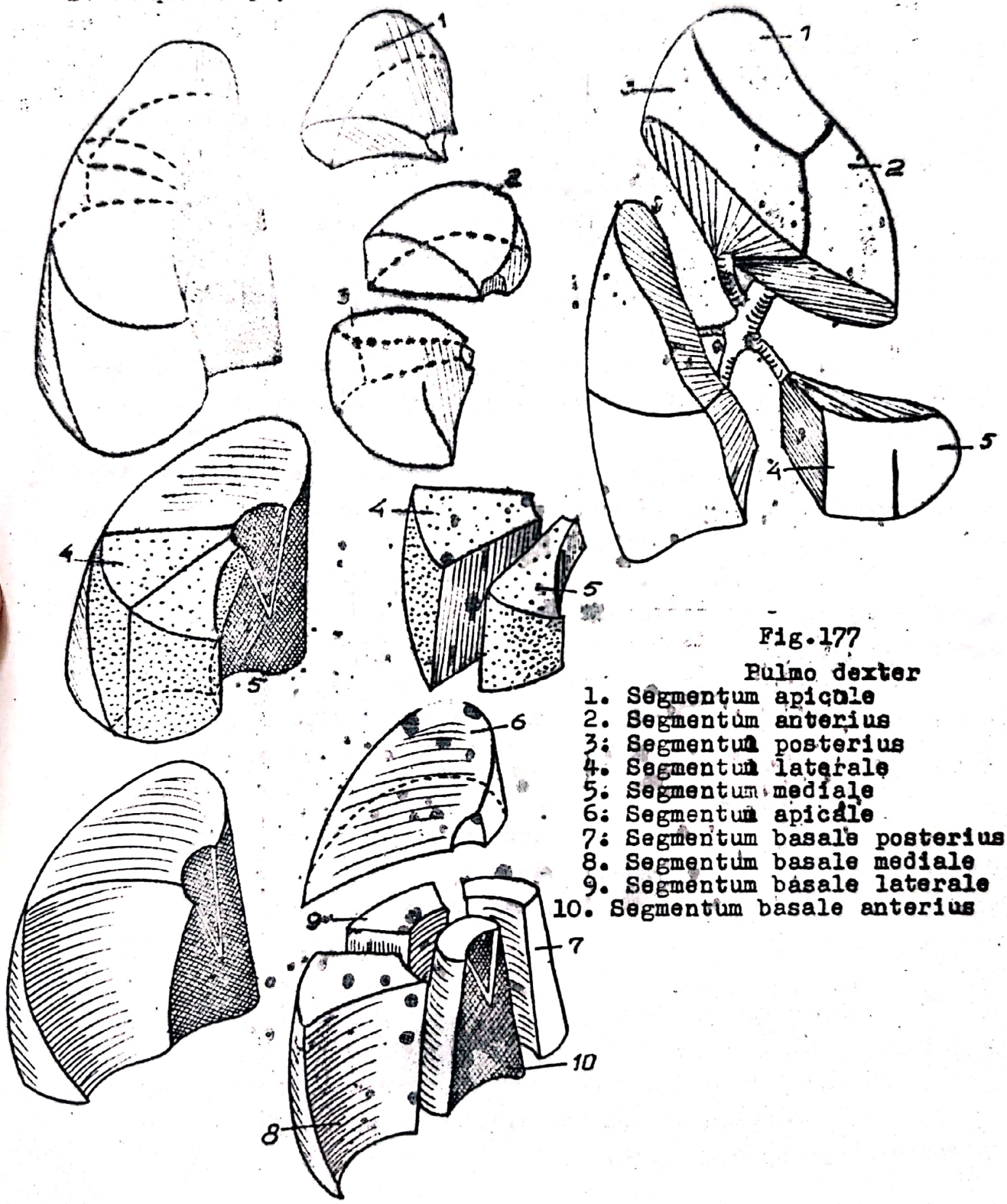

Fig.177

Pulmo dexter

1. Segmentum apicale
2. Segmentum anterius
3. Segmentum posterius
4. Segmentum laterale
5. Segmentum mediale
6. Segmentum apicale
7. Segmentum basale posterius
8. Segmentum basale mediale
9. Segmentum basale laterale
10. Segmentum basale anterius

-Bronhia segmentară laterala ventilează segmentum laterale, cu vîrful hilar şi baza axilară.

- Bronhia segmentară medială ventilează segmentum mediale ce corespunde regiunii mamare, pînă la stern.

C.Lobul inferior este deservit de bronhia lobară inferioară cu cele 7 ramuri ale sale; 3 ventrale inferioare şi 4 dorsale inferioare.

- Primul ram dorsal inferior constituie bronhia segmentară apicală care ia parte la formarea segmentum apicale (segmentul apical inferior sau dorsal mijlociu a lui Nelson), a cărui bază corespunde pe torace coastelor 4-8, la nivelul şi înăuntrul scapulei.

- Bronhia segmentară bazală medială deserveşte segmentum bazale mediale (cardiacum) situat înaintea ligamentului triunghiular.

- Bronhiile ventrale inferioare 2,3,4 (bronhia segmentară bazală anterioară) ventilează segmentum bazale anterius, care corespunde - în sus lobului mijlociu.

- Din bronhia lobară inferioară porneşte bronhia segmentară bazală laterală care este destinată pentru segmentum bazale laterale.

- Bronhiile dorsale inferioare 2,3,4 alcătuiesc segmentum bazale posterius, cel mai voluminos din segmentele inferioare.

Pulmonul stîng

A. Lobul superior este ventilat de bronhia lobară superioară, care se divide într-un ram ascendent pentru porţiunea superioară a lobului, numită şi culmen şi un ram descendent,pentru porţiunea inferioară a lobului superior, numită şi partea lingulară.

Prima porţiune - culmen - este echivalentul lobului superior al plaminului drept, iar a doua lobului mijlociu.(fig.178)

La nivelul lobului superior sînt următoarele segmente :

- Segmentum apicoposterius, ventilat de bronhia segmentară apicoposterioară;

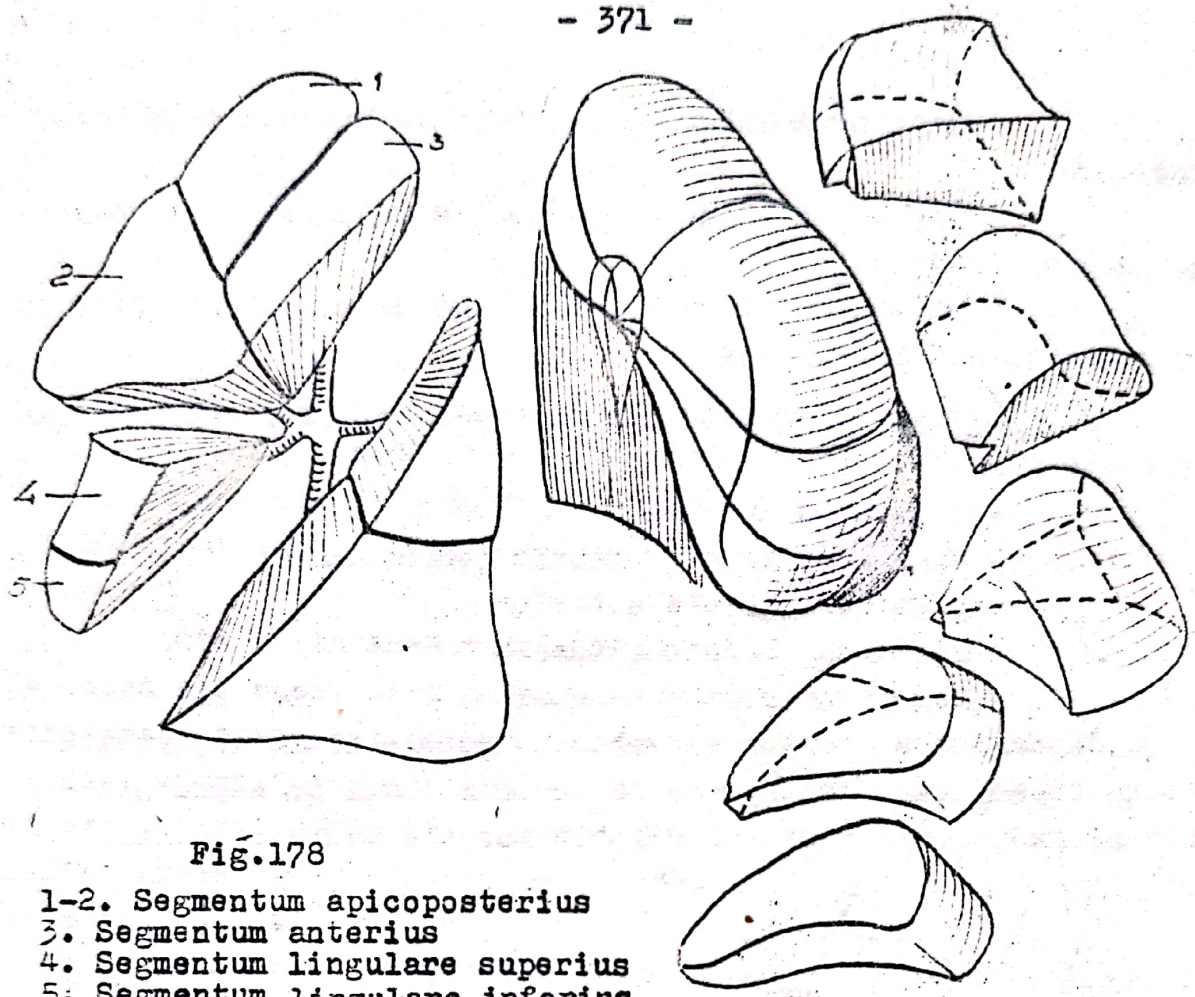

Fig.178

1-2. Segmentum apicoposterius
3. Segmentum anterius
4. Segmentum lingulare superius
5. Segmentum lingulare inferius
6. Segmentum apicale
7. Segmentum basale mediale
8. Segmentum basale anterius
9. Segmentum basale laterale
10. Segmentum basale posterius

- Segmentum anterius deservit de bronhia segmentară anterioară.

- Segmentum lingulare superius ventilat de bronhia lingulară superioară.

- Segmentum lingulare inferius este deservit de bronhia lingulară inferioară.

B. Lobul inferior este alcătuit - ca şi la dreapta - din 5 segmente (fig.179) :

- Segmentum apicale
- Segmentum bazale mediale (cardiacum)
- Segmentum bazale anterius
- Segmentum bazale laterale
- Segmentum bazale posterius.

Cunoaşterea acestor segmente pulmonare are o importanţă practică deosebită, deoarece ne dă posibilitatea de a preciza - clinic şi radiologic - sediul diferitelor afecţiuni pulmonare.

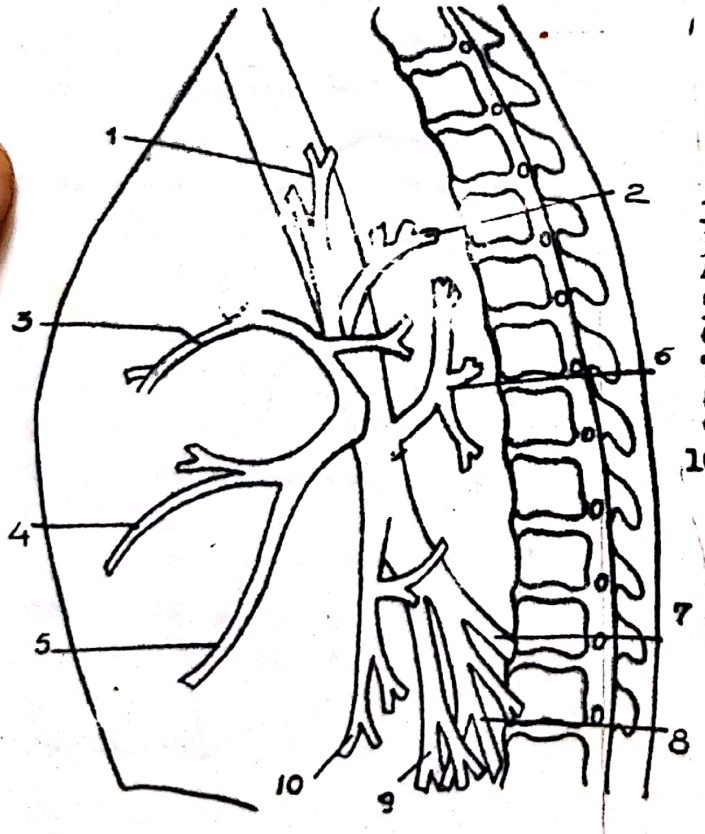

Fig.179

1-2. Segmentum apicoposterius
3. Segmentum anterius
4. Segmentum lingulare superius
5. Segmentum lingulare inferius
6. Segmentum apicale
7. Segmentum basale mediale
8. Segmentum basale posterius
9. Segmentum basale laterale
10. Segmentum basale anterius

Pulmonul la copii

La copii apnoici, plămînii sînt scurți, lați, neaerați, cu suprafața netedă și de culoare gri-albicioasă sau gălbuie. Puși într-un vas cu apă, plămînii cad la fund. Faptul acesta este important din punct de vedere medico-judiciar pentru diagnosticarea unui copil născut mort sau mort după naștere. La noul născut viu pulmonul are culoare roș-închis și roz după primele respirații.

Ei sînt foarte mari în raport cu volumul cavității toracice, pe care o ocupă în întregime cu excepția spațiului destinat timusului și cordului și a recesului costodiafragmatic, care rămîne liber.

După instalarea respirației pulmonii se destind, plutesc la suprafața apei, marginile se rotunjesc și se întind cea anterioară peste corp, cea inferioară în recesul costodiafragmatic. Creșterea cea mai însemnată are loc în sens anteroposterior. In această expansiune pulmonul stîng întîlnește cordul care determină apariția impresiunii cardiace pe porțiunea mediastinală a feței mediale a pulmonului.

In primele trei zile, majoritatea alveolelor s-au pneumatizat,dar mai pot persista mici grupuri izolate de alveole colabate care în decurs de o săptămînă de la naștere devin funcționale. Aerarea pulmonilor, mai intensă pentru cel drept, începe cu marginea anterioară, regiunea peribronhică, cuprinde apoi masa mare pulmonară și în ultimul rînd marginea inferioară. Regiunile anterioare se desfășoară mai repede și mai complet decît cele posterioare; lobul mijlociu drept și porțiunea corespunzătoare din pulmonul stîng mai bine decît lobii inferiori.

Greutatea pulmonilor la noul născut apnoic reprezintă 1/50-1/60 din greutatea totală, iar la cei care au respirat 1/46-1/45.

Greutatea ambilor pulmoni variază între 39-70 g la noul născut. Ritmul de creștere este accentuat în primii 2 ani, lent pînă la 10 ani și din nou accelerat între 13 și 16 ani.

La noul născut și sugar respirația este diafragmatică,la 2 ani devine toracoabdominală,iar la 3-7 ani toracică.

PLEURA

(Pleura)

A. Anatomie generală

Generalităţi. Pleurele sînt membrane seroase care învelesc pulmonii şi tapetează pereţii interni ai cavităţii toracice; există două pleure independente una de alta, una pentru fiecare pulmon.(fig.180).

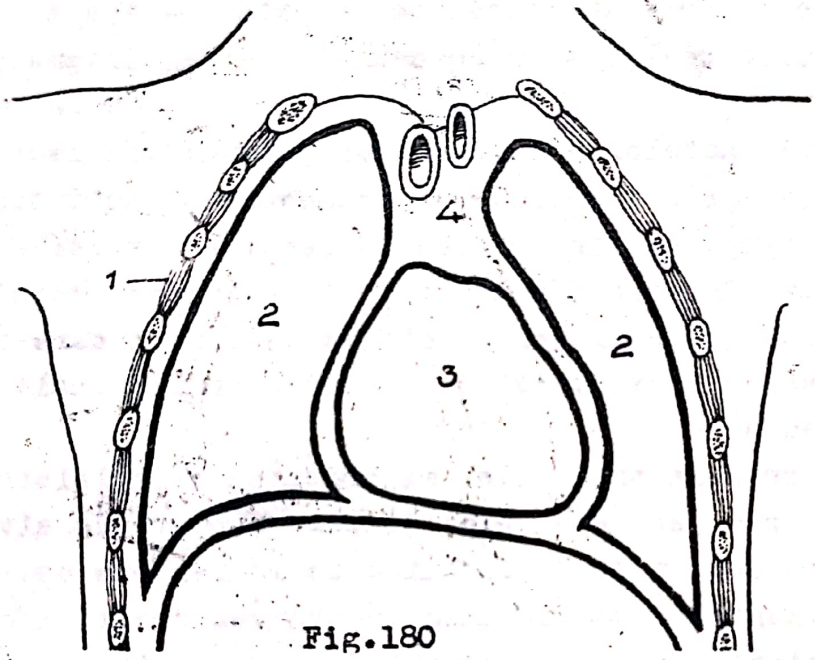

Fig.180

1. Thorax
2. Loja pleuropulmonară
3. Loja pericardocardiacă
4. Mediastinum

Ca orice membrană seroasă, ea prezintă două foiţe :
- pleura-pulmonalis (viscerală)care învelește pulmonul şi care se insinuează în fisurile interlobare şi - alta pleura parietalis (parietală) care tapetează o parte din pereţii interni ai cavităţii toracice, acolo unde se afla plămînii.

Cele două foiţe pleurale se continuă una cu alta pe faţa

medială a pulmonului, la nivelul hilului pulmonar ; dedesubtul acestuia constituie linia de reflexie a pleurei.

In mod normal, cele două foiţe vin în contact una cu alta, delimitînd între ele o cavitate închisă, denumită cavum pleurae (cavitatea pleurală). Aceasta este umectată de lichidul pleural care uşurează alunecarea pulmonilor pe pleura parietală în timpul respiraţiei.

Date filo-şi ontogenetice. Pleura ia naştere din cavitatea celomică; în a 6-a săptămînă de viaţă intrauterină, apare diafragmul care separă cavitatea abdominală de cavitatea toracică. Tot în aceeaşi pericadă apare un sept pleuropericardic care separă pericardul de pleură.

B. Anatomie descriptivă

Pleura pulmonis (pleura viscerală) învelește suprafaţa pulmonului în întregime, în afară de hil şi de rădăcina de inserţie pulmonară a ligamentului pulmonar, unde ea se continuă pentru a se reflecta cu pleura mediastinului.

La nivelul fisurilor interlobare, pleura viscerală pătrunde pînă în profunzimea planului fisural, separînd lobii pulmonului printr-o dublă foiţa ; în acest mod apare individualitatea lobilor pulmonari.

Pleura pulmonis are aceleaşi rapoarte ca şi pulmonul respectiv.

Pleura parietalis (pleura parietală) tapetează cavitatea în care este conţinut pulmonul, mulîndu-se pe suprafaţa acestuia va prezenta aceleaşi porţiuni ca şi feţele pulmonului : pleura costalis, diaphragmatica, mediastinalis şi cupula pleurae (fig.181)

- Pleura costalis. După cum indică şi numele său, pleura costală tapetează faţa internă a coastelor şi a spaţiilor intercostale.

Inapoi, ea se întinde pînă la feţele laterale ale corpilor vertebrali toracali (şanţurile laterovertebrale), unde se continuă cu pleura mediastinală.

Inainte, după ce a tapetat cartilajiile costale, ea se

insinuează îndărătul sternului.

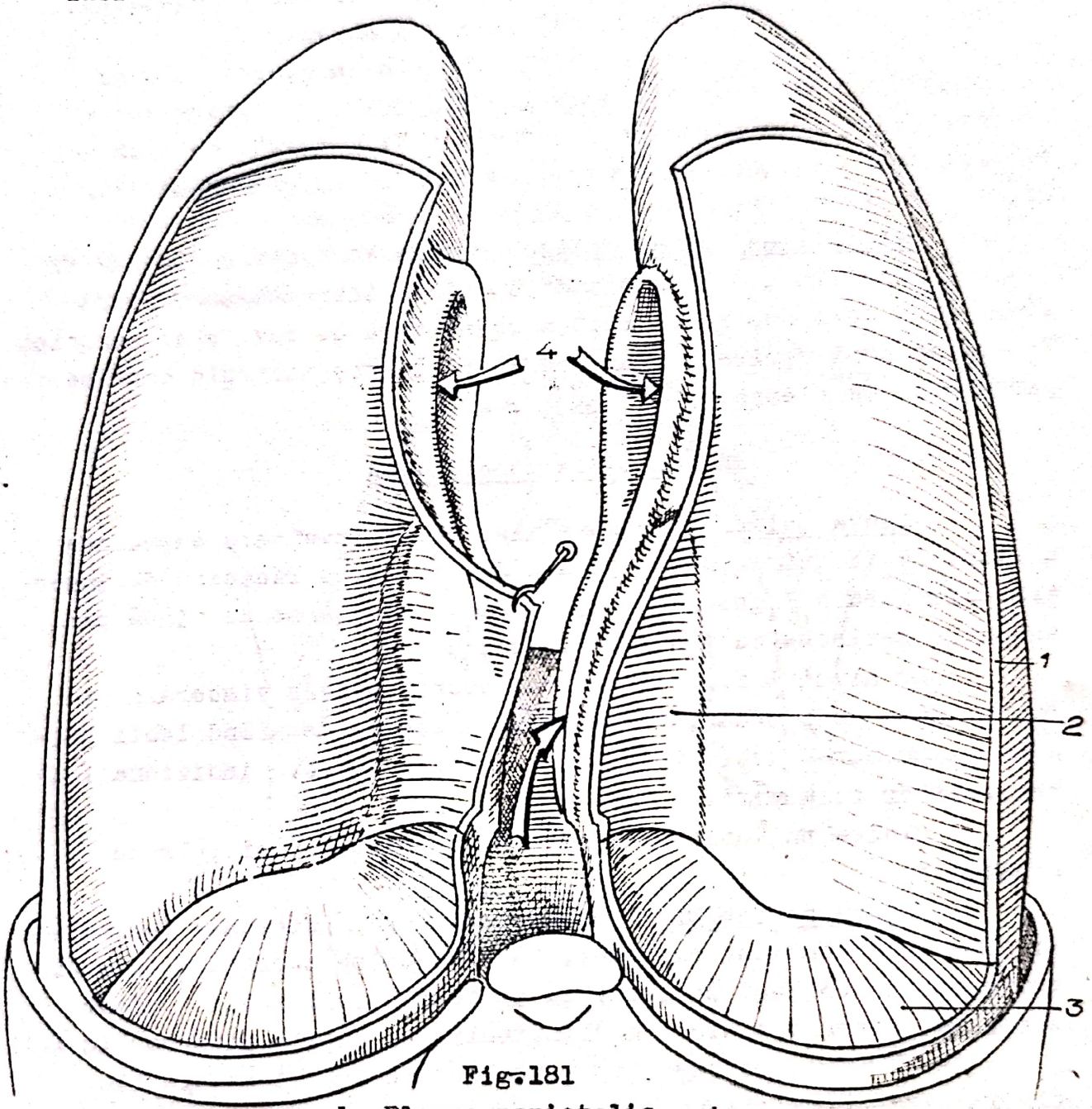

Fig.181

1. Pleura parietalis
2. Pleura pulmonis
3. Pleura diaphragmatica
4. Hilus pulmonis

Scanned with OKEN Scanner

Pleura costală vine în raport - în exterior - cu : muşchii intercostali interni şi intimi, a fiecărui spaţiu, cu muşchiul transversul toracic, vasele toracice interne ; în partea posterioară a spaţiilor intercostale cu vasele şi nervii intercostali, venele azigos şi lanţul simpatic toracic.

Pleura costala este dublată la exterior de un ţesut celular condensat care constituie fascia endotoracică, prin intermediul căreia aderă la peretele toracic.

Pleura diaphragmatica este mai subţire decît pleura costală şi tapetează o parte din faţa toracică a cupolei diafragmei, de care aderă intim (fig.182).

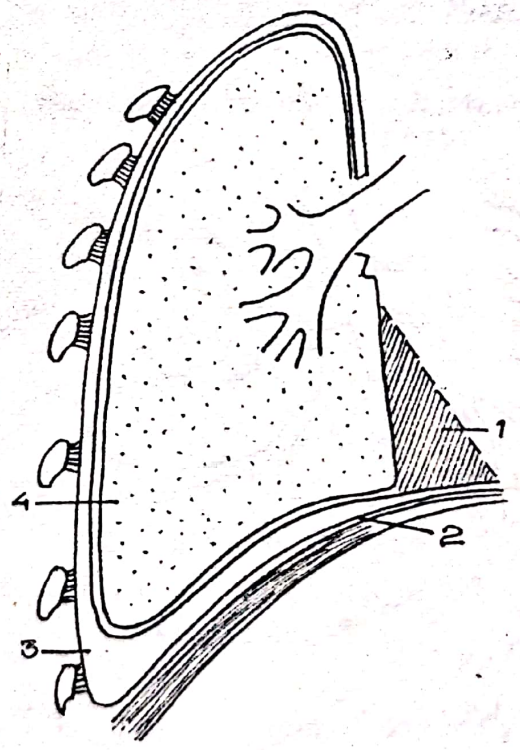

Fig. 182

1. Lig.pulmonale
2. Pleura diaphragmatica
3. Recessus costodiaphragmaticus
4. Pulmo dexter

La dreapta, pleura diafragmatică învelește foliola dreaptă a centrului tendinos, pînă la marginea dreaptă a orificiului venei cave inferioare și toată partea cărnoasă a diafragmei care este situată înainte, înafară și înapoia acestei foliole.

La stînga, pleura diafragmatică tapetează 2/3 posteroexterne ale foliolei stîngi și cu toată porțiunea din diafragmă situată înaintea, în afara și înapoia acestei porțiuni.

De ambele părți, pleura diafragmatică se reflectă și se continua - în afară cu pleura costală, creînd recessus costodiaphragmaticus (sinusul costodiafragmatic), iar - înăuntrul cu pleura mediastinală. Intre cele două pleure diafragmatice - dreaptă și stîngă - se găsește o porțiune din diafragmă tapetată de pericard.

- <u>Pleura mediastinalis</u> este segmentul din pleura parietala care acoperă, prin fața sa internă, organele mediastinale, iar prin fața sa laterală răspunde plămînilor (fig.183).

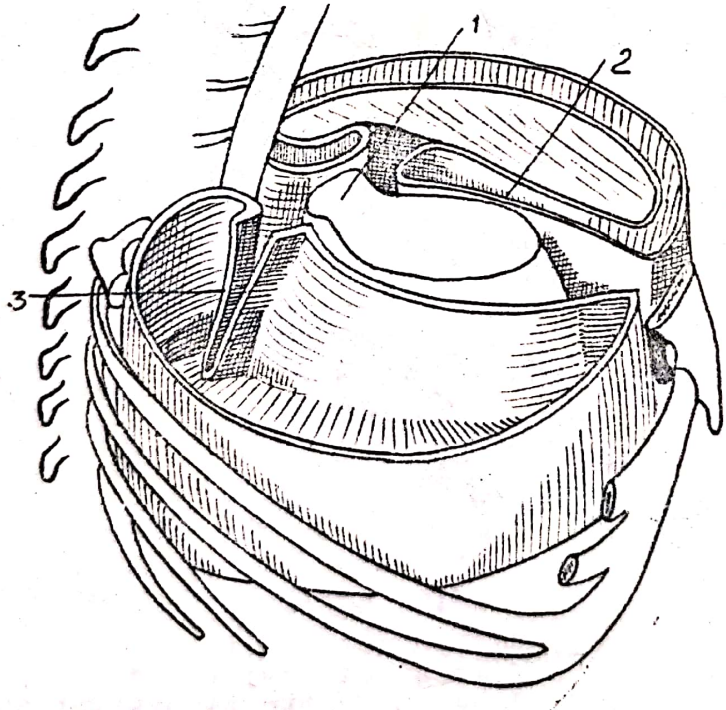

Fig.183

1. Mediastinum
2. Pleura mediastinalis
3. Lig.pulmonale

La dreapta, pleura mediastinală acoperă pericardul şi nervul frenic drept, vena cavă superioară şi crosa marii vene azigos, trunchiul arterial brahiocefalic, flancul drept al traheei, esofagul şi marea vena azigos (fig.184).

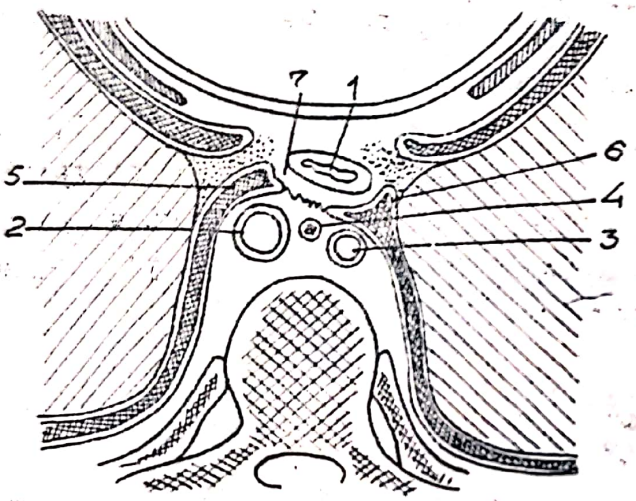

Fig.184

1. Esophagus
2. A.aorta
3. V.azygos
4. Ductus thoracicus
5. Recessus interaortica-esofagian
6. Recessus interazigo-esofagian
7. Lig.interpleural al lui Morozov

La stînga, mergînd dinainte îndărăt, pleura mediastinală acoperă pericardul, frenicul stîng şi vasele diafragmatice, crosa aortei, artera subclaviculară stîngă, iar mai posterior esofagul şi aorta descendentă (fig.185).

Intre aortă şi esofag, pleura mediastinală pătrunde mai adînc, formînd recessul interaorticoesofagian, care corespunde la dreapta recesului interazigoesofagian. Cele două recessuri pot fi unite adesea între ele prin ligamentul interpleural a lui Morosov.(fig.186).

La nivelul pedicululuí pulmonar, pleura mediastinală se

reflectă spre feţele mediastinale ale pulmonilor, continuîndu-se cu pleura pulmonară, formează împrejurul pedicului pulmonar o teacă seroasă (fig.181).

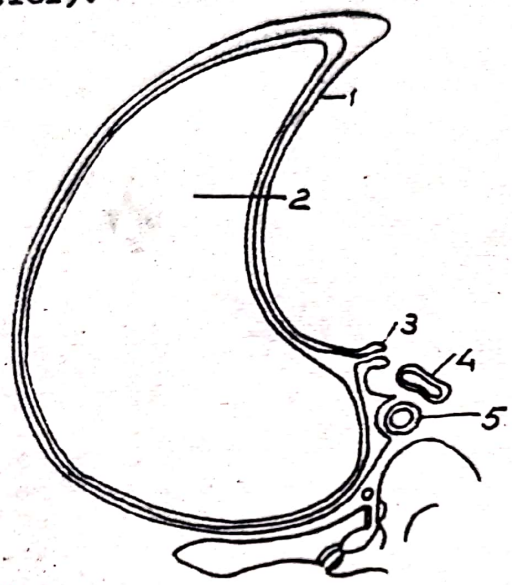

Fig.185

1. Pleura mediastinalis
2. Pulmo sinister
3. Lig. pulmonale
4. Esophagus
5. A.Aorta

Dedesubtul pedicului pulmonar, pleura mediastinală se reflectă pe venele pulmonare inferioare şi pe vasele limfatice prinse într-o tramă conjunctivă. Reflectarea pleurei mediastinale peste aceste elemente dă naştere la o formaţiune anatomică care ea denumirea de lig.pulmonale (ligamentul triunghiular al pulmonului)(a se vedea fig.181, 183 şi 186).

Ligamentul pulmonar este alcătuit din pleura mediastinală care se reflectă pe o lama conjunctivă cu conţinut limfatic şi venos spre faţa internă a plămînului, unde se continuă cu pleura viscerala.

In număr de două, unul drept şi altul stîng, ligamentele

pulmonare sînt plasate în plan frontal, la limita dintre mediastinul anterior şi posterior.

Ele au formă triunghiulară, întinse între hilul pulmonar şi diafragmă. Fiecărui ligament pulmonar îi distingem : două feţe - anterioară şi posterioară, trei margini : - laterală sau pulmonară, medială sau mediastinală şi inferioară sau diafragmatică, precum şi un vîrf uşor truncheat, care corespunde pedicululuı pulmonar - în special venei pulmonare inferioare.

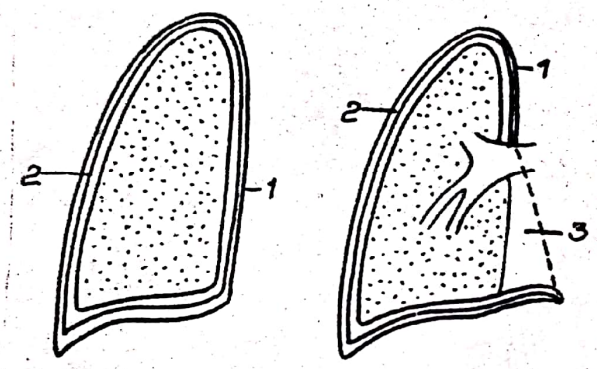

Fig.186
1. Pleura mediastinalis
2. Pleura pulmonis
3. Lig.pulmonale

- Cupula pleurae (cupola pleurală sau domul pleural) este partea cea mai înaltă a pleurei parietale care se afla deasupra vîrfului pulmonului şi a primei coaste.

Acest segment din pleura parietală întrece prima coastă - în partea anterioară cu 3-5 cm, iar extremitatea interna a claviculei cu 2,5 cm : - posterior corespunde marginii superioare a primei coaste, iar - lateral depăşeşte cu 1-2 cm prima coastă.

Cupola pleurală este ataşată scheletului prin fascicole

fibroase şi cărnoase, alcătuind aparatul suspensor al pleurei a lui Sebileau, format din 3 elemente fibroase : ligamentul vertebropleural, transversopleural şi costopleural, precum şi două formaţii musculare : scalenul anterior şi micul scalen a lui Albinus şi Winslow (fig.187).

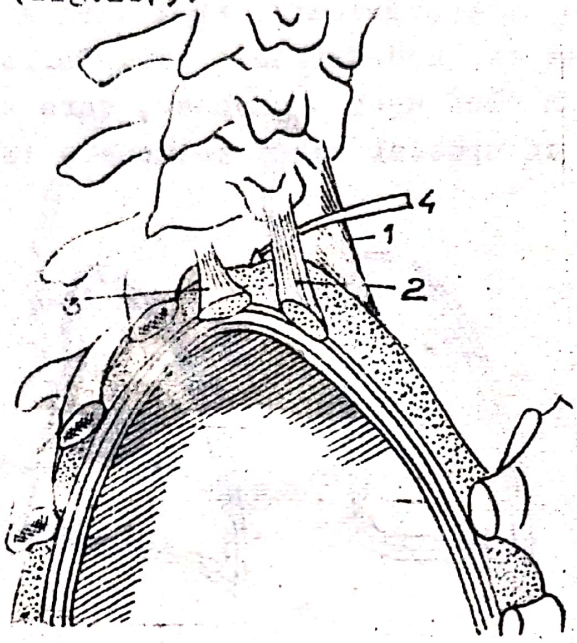

Fig. 187

1. Lig.vertebropleural
2. Lig.transversopleural
3. Lig.costopleural
4. Foseta supraretropleurală

Recessus pleuralis. Sub numele de recesurile pleurale înţelegem sinusurile care se formează în torace la nivelul unirii între ele a celor trei părţi componente ale pleurei parietale : costală, diafragmatică şi mediastinală.

Pentru fiecare pleură, dreaptă şi stîngă se află două categorii de recessuri: recessus costomediastinalis şi recessus costodiaphragmaticus.

- Recessus costomediastinalis anterior (sau retrosternal) corespunde liniei de reflexie anterioară a pleurei cos-

tale cu cea mediastinală (fig.117 şi 183). El se întinde, în înălţime, de la articulaţia sternocondroclaviculară la al 7-lea cartilaj costal de unde se continuă cu recessus costodiapnragmaticus. El este mascat în mare parte de stern, cartilajiile costale şi muşchiul transvers al sternului.

- Recessus costomediastinalis posterior (sau latero-vertebral) este situat la nivelul şanţului costovertebral, întinzîndu-se de la colul primei coaste la cel de al 11-lea spaţiu intercostal (a se vedea fig.117).

- Recessus costodiaphragmaticus se întinde - dinainte înapoi - de la unghiul xifocostodiafragmatic (de la al 7-lea cartilaj costal) la coloana vertebrală toracala, unde se termină sub nivelul colului celei de a 12-a coastă.

El ocupă sinusul costodiafragmatic, de care este separat printr-un ţesut celular lax (vezi fig.182). Acest ţesut subpleural permite decolarea şi mobilizarea cu uşurinţă a acestui fund de sac în cursul intervenţiilor chirurgicale efectuate în porţiunea inferioară a peretelui toracic.

C. Anatomie funcţională

Pleura, fiind o dublă foiţă seroasă, are rolul de a transforma mişcarea de frecare între cele două pleure - pulmonară şi parietală - în mişcare de alunecare. Totodată pleura realizează prin cavum pleurae adeziunea pleurală care solidarizează pulmonul de mişcările peretelui toracic în timpul inspirului şi expirului.

Pentru aceste motive pleura are o structură diferenţiată la nivelul lamei viscerale şi a celei parietale.

- Pleura pulmonis este constituită, din punct de vedere structural, din 5 planuri, mergînd de la cavitatea pleurală spre pulmon:

- Învelişul endotelial, format din celule turtite, alcătuind mezoteliul pleural.

- O pătură subţire conjunctivă submezotelială, avasculară, formată din fibre colagene şi cîteva elemente celulare.

- O pătură fibroelastică superficială.
- O pătură conjunctivă subpleurală, cea mai importantă din toate, prin prezenţa vaselor sanguine şi limfatice.
- O pătură fibroelastică profundă, legată intim de peretele alveolelor pulmonare şi de periferia pulmonului. Ea prezintă un mare număr de celule histiocitare, avînd încorporate în citoplasma lor, fine particule de cărbune, care constituie petele antracozice ale pulmonului.

- Pleura parietalis este alcătuită din 6 straturi :
  - O pătură mezotelială.
  - O pătură submezotelială, foarte subţire avasculară.
  - O pătură fibroelastică superficială.
  - O pătură conjunctivă subpleurală în care se găsesc numeroase vase sanguine, limfatice, nervi. Această pătură prezintă un interes patologic pentru că ea este sediul proceselor inflamatorii ale pleurei (pleuritele).
  - O pătură fibroelastică profundă sau fascia endotoracică.
  - O pătură celuloadipoasă, care constituie planul de clivaj între pleură şi peretele toracic, fiind locul de decolare a pleurei costale.

Ultimile două pături nu aparţin pleurei parietale propriuzise, ci peretelui totacic.

Trebuie de menţionat faptul că în cavitatea pleurală se găseşte o fină lamă de lichid care, prin structura proteinelor sale asigură alunecarea foiţelor pleurale, evitînd astfel frecarea lor.

Vasele şi nervii pleurei. Pleurele parietale şi viscerale primesc vase cu origini diferite : - pleura parietală din arterele intercostale, toracice interne, diafragmatice, bronhice şi subclaviculară ; arterele pleurei viscerale sînt numai din arterele bronhice.

Venele pleurei parietale se varsă în sistemul cav superior venele pleurei viscerale în venele pulmonare.

Limfaticele pleurei viscerale sînt tributare limfaticelor pulmonului.

Scanned with OKEN Scanner

ESOPHAGUS

(Esofagul)

A. Anatomie generală

Generalităţi. Este porţiunea din conductul alimentar, care continuă faringele şi ajunge - prin intermediul cardiei - în stomac (fig.188).

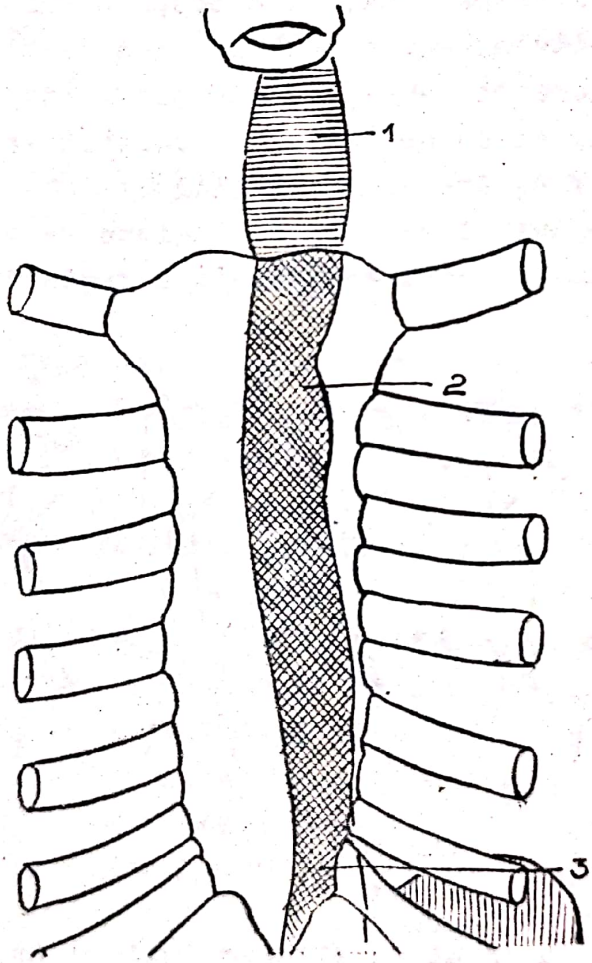

Fig.188

1. Esophagus - pars cervicali
2. Pars thoracica
3. Pars abdominalis

Scanned with OKEN Scanner

Date filo- şi ontogenetice. Esofagul ia naştere din segmentul cefalic al intestinului primitiv, care ocupa iniţial segmentul toracic al trunchiului. La începutul existenţei sale, graniţele esofagului sînt imprecise : în sus se continuă fără limită de trecere cu faringele, iar în jos, limita sa devine conturată numai în momentul apariţiei dilataţiei gastrice.

Iniţial, esofagul este foarte scurt, dar va lua o dezvoltare considerabilă odată cu formarea gîtului şi a creşterii în lungime a trunchiului embrionului şi fătului.

Din partea anterioară a tubului digestiv se dezvoltă şi căile şi organele respiratorii, care ocupă o mare parte din cavitatea toracică, situîndu-se anterior şi pe părţile laterale ale esofagului. Din această cauză, rar se poate întîmpla, un segment limitat de esofag să nu se dezvolte, constituind o malformaţie congenitală, numită atrezie esofagiană.

In 95% din cazuri, atreziile esofagiene se asociază cu o fistulă esofagotraheală, care constituie o urgenţă medicochirurgicală (fig.189).

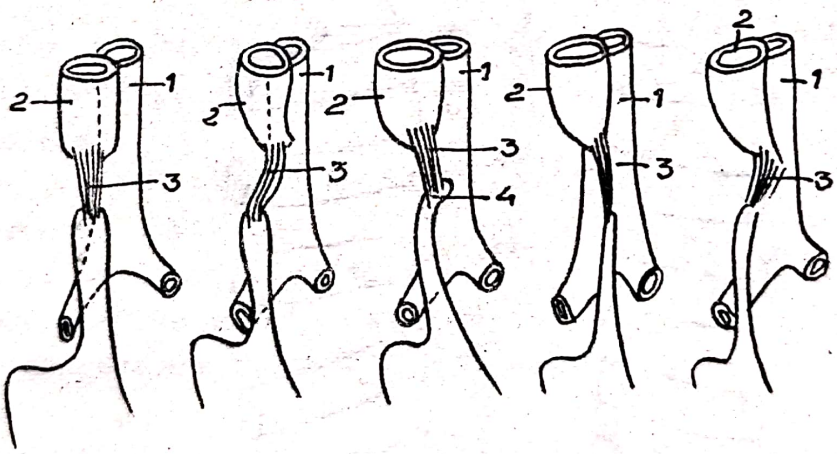

Fig.189

1. Trachea
2. Esophagus
3. Zonă de atrezie esofagiană
4. Fistulă esofagotraheală

3. Anatomie descriptivă

- Limite. Limita superioară a esofagului unui plan care trece prin marginea inferioara a cartilajului cricoid, plan ce corespunde celei de a VI-a vertebre cervicale. Limita inferioara este cardia, prin care se deschide în stomac această limită corespunde celei de a X-a vertebra toracala (fig. 188).

-Situaţie. Esofagul ocupă mai întîi partea inferioară a gîtului, după care coboară în torace - în mediastinul posterior, străbate muşchiul diafragm şi, după un scurt traiect, ajunge la stomac. Se poate deci, ca din punct de vedere topografic cît şi pentru a localiza diferite afecţiuni, să se distingă esofagului 3 porţiuni :

- Pars cervicalis (esofagul cervical) se întinde de la cartilajul cricoid, la un plan ce trece prin incisura jugulara sternală (de la a VI-a vertebră cervicala la a II-a vertebră toracală).

- Pars thoracica (esofagul toracic) se întinde de la a doua la a X-a vertebră toracală, pînă la diafragm.

- Pars abdominalis (esofagul abdominal) este cuprins între diafragm şi stomac.

- Traiect. Esofagul în drumul său prezintă curburi în plan sagital cît şi în plan frontal.

- In plan sagital - esofagul se află la început înaintea coloanei vertebrale, pentru ca apoi începînd de la a IV-a vertebră toracală să se îndepărteze de coloană cedînd locul aortei toracice; de la acest nivel esofagul va constitui coarda arcului format de coloana vertebrală toracală.

- In plan frontal - esofagul are un traiect sinuos; la origine el este situat pe linia mediana, însă părăsînd faringele, se deplasează la stînga după care, între prima şi a patra vertebră toracală ocupă din nou planul median prevertebral (fig.188). De aici, el se deplasează spre dreapta, fiind împins de aortă, pentru ca, începînd de la a VII-a vertebră toracală să fie situat

la stînga liniei mediane, poziţie pe care o păstrează pînă la pătrunderea în stomac.

Pe tot acest parcurs, esofagul nu este fixat cu adevărat decît în trei puncte : la nivelul faringelui, al inelului diafragmatic pe care-l străbate şi la nivelul cardiei.

- Dimensiuni. Lungimea esofagului este de 25 cm, repartizaţi : 5-8 cm porţiunea cervicală ; 16-2o cm porţiunea toracică 3-4 cm porţiunea abdominală.

Calibrul esofagului este neregulat ; privit în ansamblu, esofagul prezintă trei îngustări : una cricoidiană sau gura esofagului (Kilian) de 14-16 mm, a doua bronhoaortică la locul unde flancul stîng al esofagului ia contact cu bronhia stîngă şi cu crosa aortei, este de 15-17 mm şi a treia îngustare, strîmtoarea diafragmatică de 16-19 mm. Intre aceste îngustari se află porţiuni dilatate (fig.188).

- Conformaţia externă - rapoarte:

Esofagul cervical are următoarele rapoarte :

- Ventral, vine în raport intim cu traheea cervicala pe care o depăşeşte pe partea ei stîngă ; cu glanda tiroidă şi cu celelalte elemente ale regiunii subhioidiene (fig.19o).

- Dorsal esofagului se află spaţiul retrofaringoesofagian a lui Henoke.

- Lateral, esofagul cervical are raporturi cu lobii glandei tiroide, raport mai pronunţat de partea stîngă. Rareori se pot vedea tiroide inelare înconjurînd aproape sau complet esofagul. Tot lateral, esofagul are raporturi, mai îndepărtate, cu pachetul vasculonervos al gîtului. De partea dreaptă, nervul recurent respectiv se află în unghiul traheoesofagian, iar de partea stîngă, pe faţa ventrală a esofagului.

Tot lateral stîng, însă în partea sa inferioară, esofagul cervical are raport pe o distanţă de 2-3 cm cu vena jugulară stîngă şi cu canalul toracic. Vena jugulară internă stîngă în partea inferioară şi anterioară se apropie de esofag, pentru a trece înaintea sa şi se uneşte cu vena subclaviculară respectivă alcătuind trunchiul venos brahiocefalic stîng.

Esofagul cervical poate fi explorat clinic, cu esofagoscopul, sau poate fi vizualizat prin controlul radioscopic cu ajutorul substanţelor de contrast.

Descoperirea esofagului cervical se face mai uşor la stînga, înaintea coloanei vertebrale cervicale şi înapoia traheei.

La acest nivel esofagul cervical depăşeşte traheea spre stînga, loc unde, pe faţa sa anterioară se află nervul laringeu inferior.

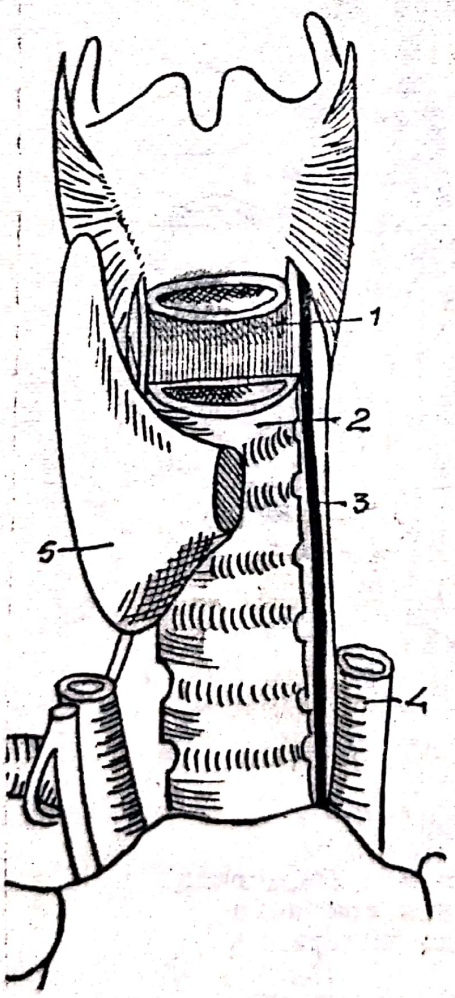

Fig. 190

A

1. Esophagus
2. Trachea
3. N.laringeus recurrens
4. A.carotis communis
5. Glandula thyroidea

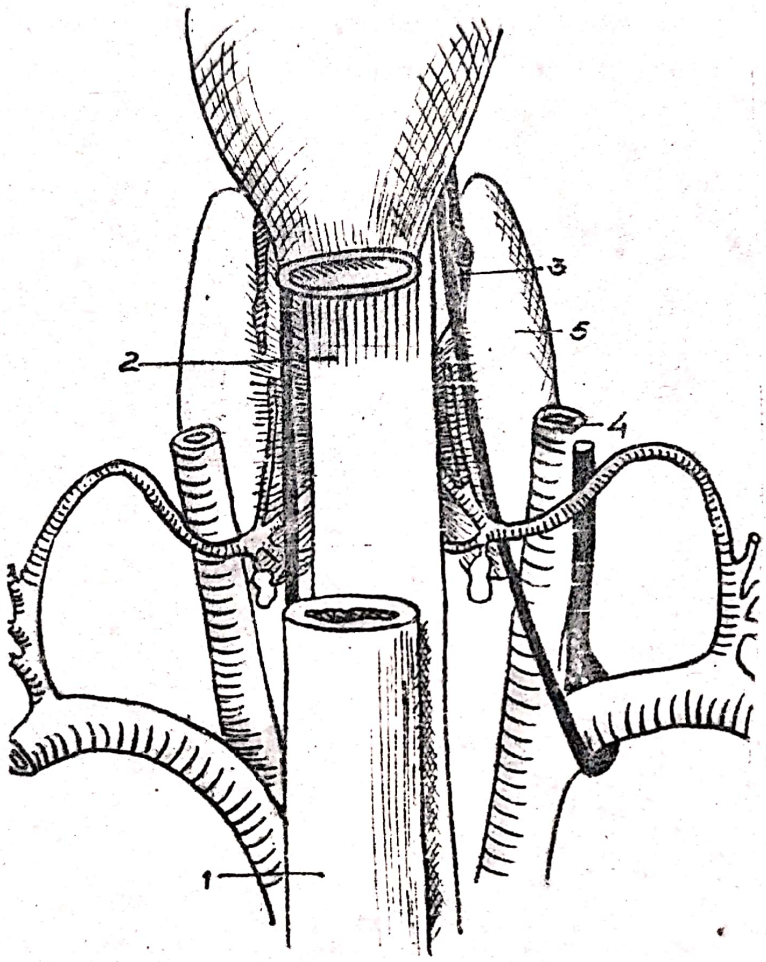

Fig. 190

B

1. Esophagus
2. Trachea
3. N.laringeus recurrens
4. A.carotis communis
5. Glandula thyroidea

Esofagul toracic are, la nivelul mediastinului posterior, raporturi imediate sau mediate cu organe de interes vital, fapt ce explică gravitatea unei perforaţii traumatice sau a unui cancer localizat pe acest segment.

Esofagul toracic este împărţit de către crosa venei azigos şi a aortei în două porţiuni : supraazigoaortică şi interazigoaortică.

Esofagul supraazigoaortic se întinde de la a doua la a patra vertebră toracală; el are următoarele rapoarte (fig. 191) :

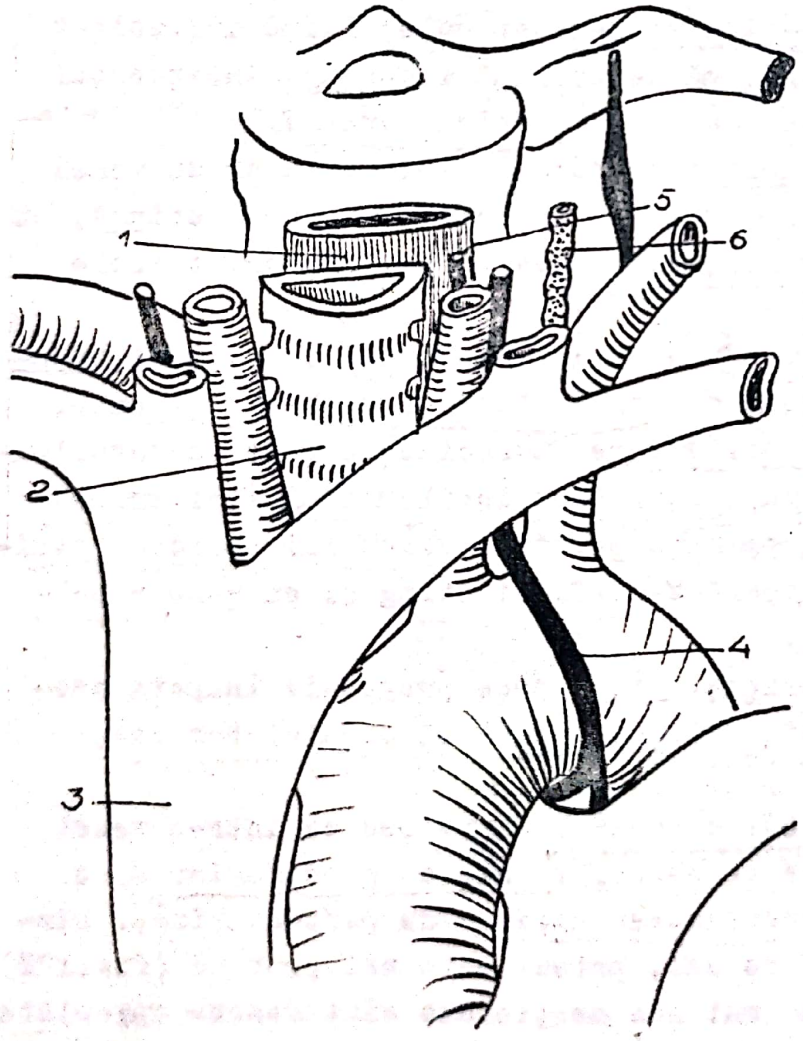

Fig.191

1. Esophagus
2. Trachea
3. V.cava superior
4. N.vagus sinister
5. N.laringeus recurens
6. Ductus thoracicus

- Anterior se află trahea toracică de care este unit prin fibre musculare greu de disecat, numite traheoesofagiene.

- Posterior, se află spaţiul celular al mediastinului posterior ; la acest nivel apare şi canalul toracic care se îndreaptă spre stînga, precum şi trunchiurile arterelor-venoase intercostale.

- Lateral stîng, esofagul corespunde pleurei mediastinale stîngi, aflîndu-se în aria unui triunghi cu baza inferior. Acest triunghi, descris de Poirier, este delimitat - inferior de crosa aortei, - anterior de artera subclaviculară stîngă şi - posterior de reliefurile corpilor vertebrelor a II-a şi a III-a toracală. In aria acestui triunghi, esofagul va fi găsit uşor după incizia pleurei mediastinale, fiind încrucişat aproape de marginea sa stîngă de trunchiul venelor intercostale stîngi ; la acest nivel se afla şi canalul toracic.

Esofagul interazigoaortic începe de la crosa venei azigos şi a aortei şi, înoată de a încrucişat bronhia stîngă, cu care este unit prin muşchiul bronhoesofagian, are următoarele rapoarte :

- Anterior, cu faţa posterioară a originei bronhiei stîngi, care-l separă de ramul stîng al arterei pulmonare şi cu artera bronhică dreaptă care încrucişează faţa sa anterioară. Mai jos are raport cu lanţul ganglionilor limfatici traheobronhiali, iar inferior, prin intermediul sinusului oblic al pericardului cu faţa posterioară a atriului stîng şi cu venele pulmonare stîngi.(fig.192).

- Posterior, aorta trece progresiv înapoia esofagului, ocupînd, împreună cu vena azigos şi canalul toracic, spaţiul retroesofagian.

Cele două pleure mediastinale înveleso ca într-o teacă esofagul, alcătuind două recessuri : interazigoesofagian - de partea dreaptă şi interaorticoesofagian - de partea stîngă. Dintre aceste două funduri de sac, primul este mai profund (fig.122); cele două funduri de sac mai sus menţionate sînt foarte apropiate

- Anterior se află trahea toracică de care este unit prin fibre musculare greu de disecat, numite traheoesofagiene.

- Posterior, se află spaţiul celular al mediastinului posterior ; la acest nivel apare şi canalul toracic care se îndreaptă spre stînga, precum şi trunchiurile arterelor-venoase intercostale.

- Lateral stîng, esofagul corespunde pleurei mediastinale stîngi, aflîndu-se în aria unui triunghi cu baza inferior. Acest triunghi, descris de Poirier, este delimitat - inferior de crosa aortei, - anterior de artera subclaviculară stîngă şi - posterior de reliefurile corpilor vertebrelor a II-a şi a III-a toracală. In aria acestui triunghi, esofagul va fi găsit uşor după incizia pleurei mediastinale, fiind încrucişat aproape de marginea sa stîngă de trunchiul venelor intercostale stîngi ; la acest nivel se afla şi canalul toracic.

Esofagul interazigoaortic începe de la crosa venei azigos şi a aortei şi, îndată ce a încrucişat bronhia stîngă, cu care este unit prin muşchiul bronhoesofagian, are următoarele raporturi :

- Anterior, cu faţa posterioară a originei bronhiei stîngi, care-l separă de ramul stîng al arterei pulmonare şi cu artera bronhică dreaptă care încrucişează faţa sa anterioară. Mai jos are raport cu lanţul ganglionilor limfatici traheobronhiali, iar inferior, prin intermediul sinusului oblic al pericardului cu faţa posterioară a atriului stîng şi cu venele pulmonare stîngi.(fig.192).

- Posterior, aorta trece progresiv înapoia esofagului, ocupînd, împreună cu vena azigos şi canalul toracic, spaţiul retroesofagian.

Cele două pleure mediastinale înveleso ca într-o teacă esofagul, alcătuind două recessuri : interazigoesofagian - de partea dreaptă şi interaorticoesofagian - de partea stîngă. Dintre aceste două funduri de sac, primul este mai profund (fig.122); cele două funduri de sac mai sus menţionate sînt foarte apropiate

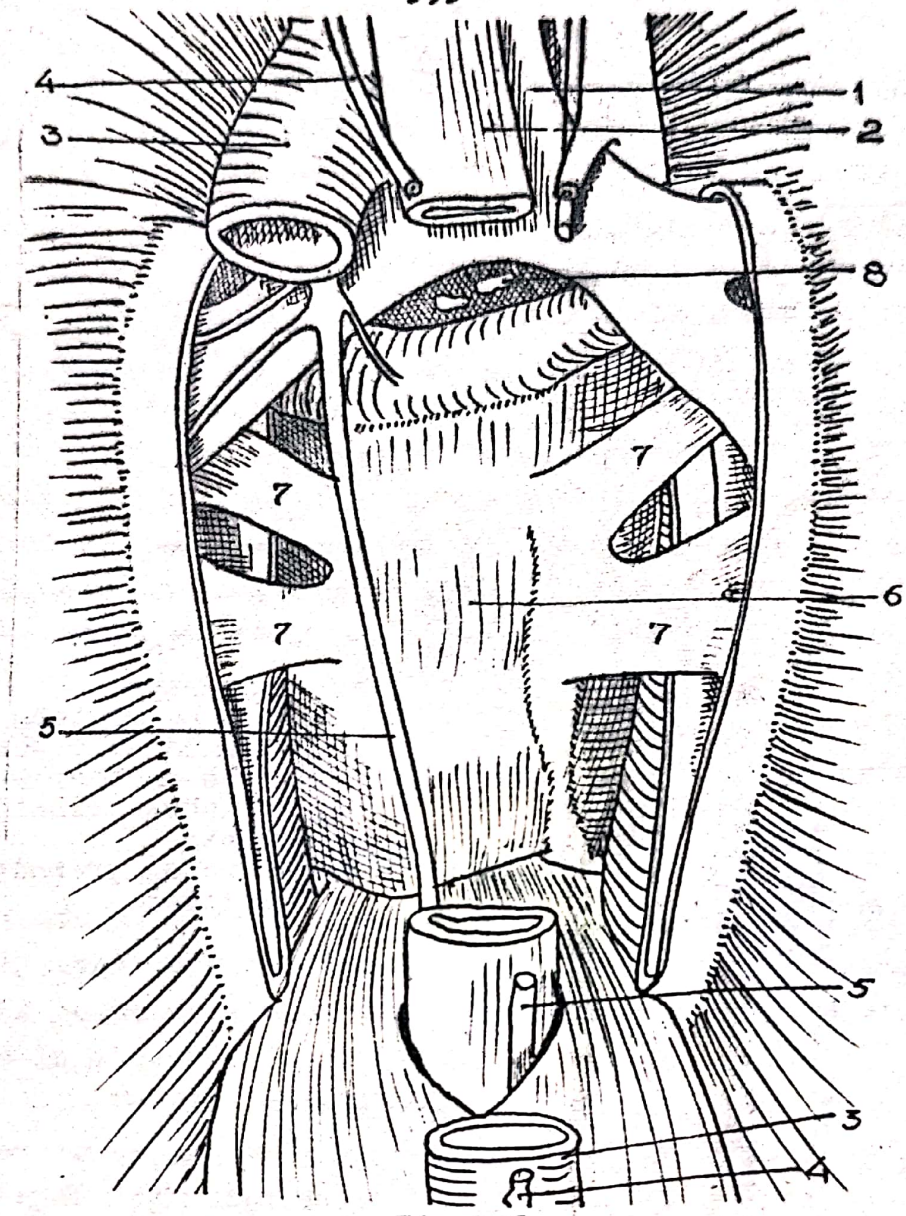

Fig.192

1. Trachea
2. Esophagus
3. Aorta thoracica
4. Ductus thoracicus
5. N.vagus (dext.et sin.)
6. Atrium sinistrum
7. Venae pulmonales
8. Ggl.intertracheobronhiei

la nivelul celei de a X-a vertebre toracală, unite prin fibre conjunctive, alcătuind ligamentul lui Morosov (fig.75 şi 122).

— Nervii vagi se apropie de conductul digestiv pe măsură ce coboară către abdomen. Vagul drept ia contact cu esofagul la nivelul celei de a V-a vertebră toracale, pe cînd vagul stîng la nivelul celei de a VIII-a vertebre toracale, nivel de la care ei rămîn în contact intim cu peretele esofagului pînă la cardia. (fig.193).

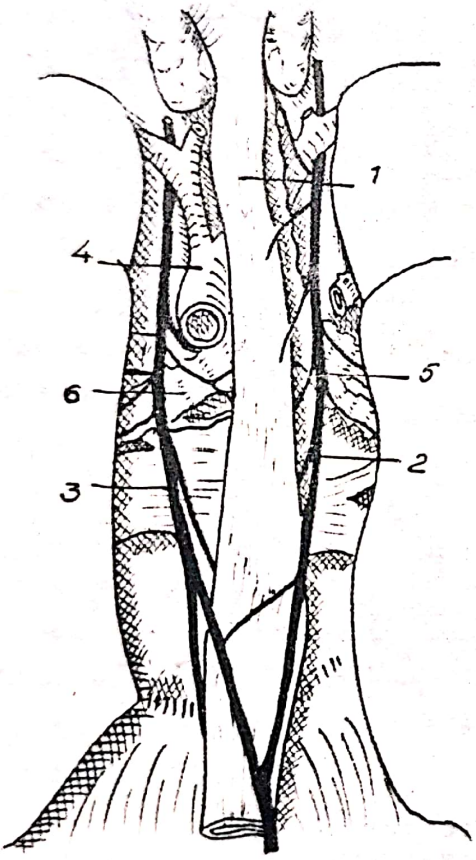

Fig.193

1. Esophagus
2. N.vagus dexter
3. N.vagus sinister
4. Arcus aortae
5. Bronchus principalis dexter
6. Bronchus principalis sinister

In drumul lor, imediat ce au încrucişat dorsal pediculii pulmonari, nervii vagi îşi schimbă poziţia lor iniţiala : cel drept trece pe faţa posterioară a esofagului, pe cînd cel stîng

pe rața sa anterioară. La acest nivel, anastomozele între cei doi nervi vagi devin frecvente, încît formează un plex periesofagian.

- Lateral stîng, esofagul interazigoaortic, se află în aria triunghiului descris de Truesdale, cu baza pe diafragm, delimitat înainte de pericard, iar îndărăt de aorta toracică. Acest triunghi este acoperit de pleura mediastinală stîngă; pentru descoperirea esofagului la acest nivel, este necesar să secționăm ligamentul pulmonar stîng și să deschidem spațiul interaorticopericardic. In triunghiul lui Truesdal, esofagul se va găsi rareori sub pleura mediastinală ; cel mai adesea trebuie să-l căutăm în spațiul lui Portal, situat în urma bazei inimii, între fața posterosuperioară a diafragmului și corpul celei de a X-a vertebre toracale.

Esofagul abdominal va fi descris odată cu porțiunea subdiafragmatică a tubului digestiv.

C. Anatomie funcțională

Esofagul este un conduct musculomembranos, care permite trecerea golurilor alimentare din faringe pînă în stomac.

Ca toate celelalte segmente ale tubului digestiv, esofagul are în structura sa 4 tunici :

- Tunica externă este conjunctivă ; ea face separarea esofagului de organele vecine, ajutînd și la mișcările esofagului în timpul deglutiției.

- Tunica muscularis (musculara esofagului) este compusă din fibre musculare longitudinale, situate la periferie strat mai dezvoltat în partea superioară unde se află fibre striate și un strat de fibre circulare la interior, care se continuă în jos cu fibrele circulare ale stomacului. In jumătatea inferioară fibrele musculare sînt netede.

- Tella submucoasa (tunica submucoasă) este un țesut celular lax, bogat în vase sanguine și nervi, care permite mucoasei să se destindă.

- Tunica mucosa (tunica mucoasă) este formată dintr-un

corion cu glande seromucoase şi un epiteliu pavimentos stratificat.

Vasele şi nervii esofagului

Vascularizaţia esofagului este segmentară :

- Arterele sînt furnizate - pentru esofagul cervical din tiroidienele inferioare, - pentru esofagul toracic din arterele bronhice, intercostale, diafragmatice şi chiar din aortă; - pentru esofagul abdominal din diafragmaticele inferioare şi cardiotuberozitare.

- Venele se varsă fie în venele azigos, fie în vena coronară stomahică, realizînd astfel joncţiunea portocavă, importantă în cirozele hepatice, deoarece în asemenea cazuri se produce dilataţia venelor esofagiene.

- Limfaticile esofagului merg - în partea superioară la ganglionii recurenţiali, - în partea mijlocie la ganglionii mediastinali, iar - în partea inferioară la ganglionii coronarieni superiori (în abdomen), fapt de care trebuie ţinut seama în intervenţiile pentru cancerul esofagului toracic inferior.

- Nervii sînt daţi de simpatic, de nervii recurenţi şi vagi, care formează, în grosimea peretelui esofagian, un plex muscular şi altul submucos.

In rezumat, din punct de vedere al raporturilor, esofagul poate fi divizat :

- faţa ventrală este împărţită într-un segment supra-bronhic şi un segment subbronhic ;

- faţa posterioară este împărţită tot în două segmente: unul superior prevertebral şi altul inferior preaortic;

- margini laterale, fiind încrucişate de cele două crose ale venei azigos şi aortei, sînt împărţite în două segmente: supraazigoaortic şi interazigoaortic.

Raporturile acestor segmente au fost descrise mai sus.

T R U N C U S

ANATOMIA TOPOGRAFICA SI CLINICA

A

TORACELUI

Scanned with OKEN Scanner

THORAX

Toracele este segmentul cranial al trunchiului, situat între gît şi abdomen.

Date generale topografice

Toracele se continuă la partea superioară cu gîtul, de care îl desparte un plan oblic, orientat în jos şi înainte, de la apofiza spinoasă C_{VII} la incisura jugularis.

La partea inferioară, toracele se continuă cu abdomenul, separarea fiind dată de un plan oblic îndreptat în sus şi înainte, de la procesul spinos T_{XII} la procesul xifoid.

- Limita superioară - superficială - a toracelui este reprezentată printr-o linie trasată de la incisura jugulară, pe marginea posterioară a claviculei, pînă la articulaţia acromioclaviculară (fig.194). Posterior, această linie uneşte cele două articulaţii acromioclaviculare, trecînd prin apofiza spinoasă a vertebrei C_{VII} (fig.195).

- Limita inferioară - superficială - a toracelui este reprezentată de o linie care merge de la apendicele xifoid pe marginea falselor coaste, pînă la coasta a X-a; de aici, prin extremităţile anterioare ale coastelor a XI-a şi a XII-a, pe marginea inferioară a coaste a XII-a, pînă la procesul spinos al vertebrei toracale XII. In profunzime, această limită este reprezentată de muşchiul diafragm, care depăşeşte mult în sus limita superficială, realizînd regiunea toracoabdominală.

- Limita superficială dintre torace şi membrele superioare este reprezentată : - anterior, de o linie care pleacă de la marginea anterioară a claviculei şi urmăreşte şanţul deltopectoral; - posterior, această limită este reprezentată de o linie care urmăreşte marginea spinală a omoplatului, pe care o depăşeşte în sus, ajungînd la linia superioară de delimitare a toracelui.

Scanned with OKEN Scanner

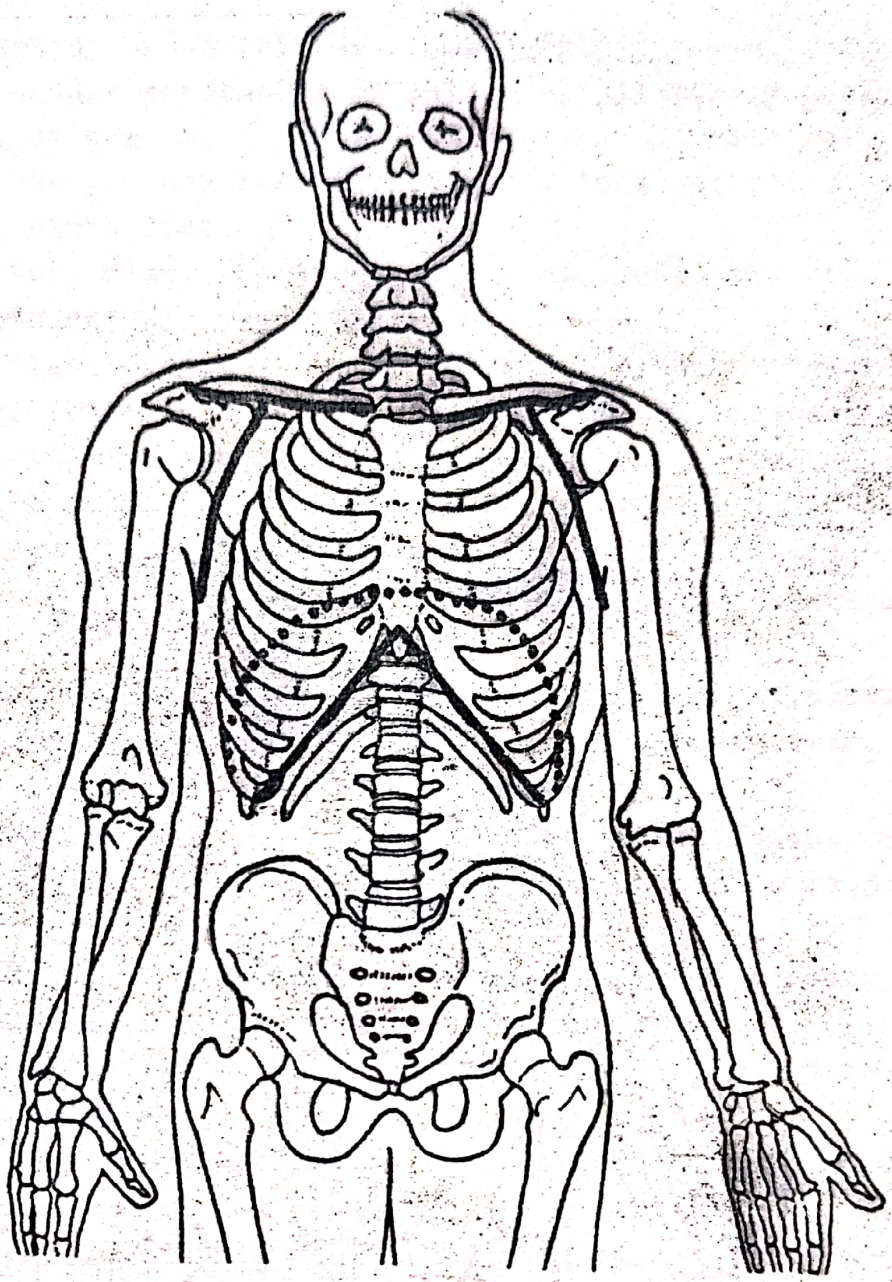

Fig.194
Limite superficiale şi profunde ale toracelui (privite anterior)

In profunzime, această limită este reprezentată de pereţele laterale al toracelui, acoperit de muşchiul seratul anterior.

Forma toracelui este determinată de trei factori : scheletul cuştii toracice, a centurii scapulare şi muşchii care leagă membrul superior de torace.

Forma toracelui, în mod normal, este a unui trunchi de con

cu baza mare orientată în sus, iar cînd se detaşează centurile scapulare de torace, se obţine un trunchi de con cu baza mare în jos.

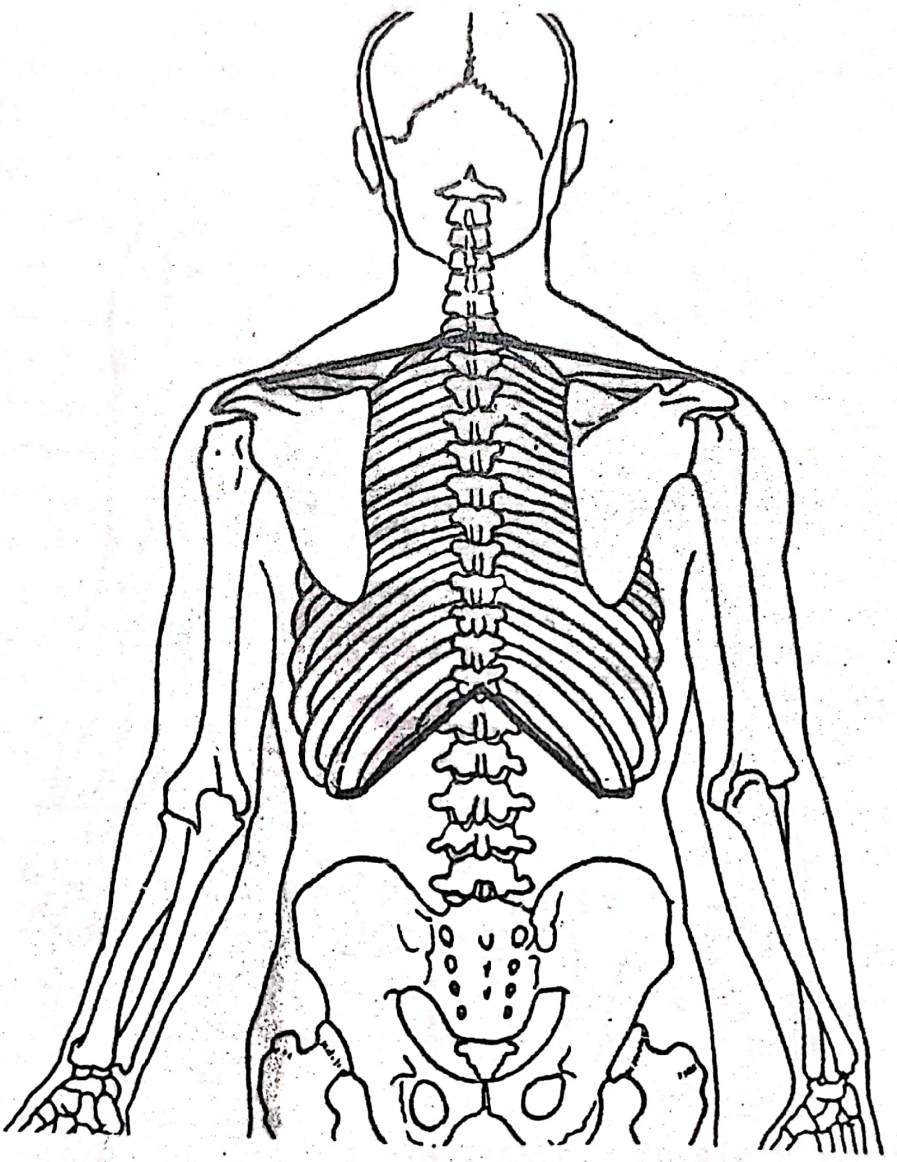

Fig.195

Limitele superficiale ale toracelui (privite posterior)

Forma toracelui poate varia în raport cu vîrsta, sexul şi tipul constituţional. Astfel, la noul născut, baza toracelui este mai largă din cauza dimensiunilor mari a ficatului, iar di-

recţia coastelor este orizontală, fapt ceea ce face ca lungimea cuştii toracice să fie relativ mică. La adulţi, coastele sînt mai înclinate, de unde şi lungimea cutiei toracice este relativ mai mare. La femei, cuşca toracică este mai largă şi mai scurtă în raport cu a bărbaţilor.

La bărbat, diametrul transversal al cuştii toracice este mai mare ca cel anteroposterior.

Pe schelet, diametrul anteroposterior al orificiului superior toracic este în medie de 5 cm, iar cel transversal variază între 10-12 cm. Diametrul anteroposterior al bazei cuştii toracice este în medie de 12 cm, iar cel transversal de 27 cm.

Circumferinţa toracelui, pe viu, la nivelul liniei subpectorale, este în general cu 2 cm mai mare ca cea a jumătăţii taliei.

Indicile toracic de lărgime se află înmulţind diametrul transversal cu 100 şi împărţit la diametrul anteroposterior; în medie este de 140 la bărbat şi 130 la femeie.

Modificările unuia din cei trei factori menţionaţi mai sus şi, în special a scheletului cutiei toracice, duce la diferite tipuri de torace ca : (fig.196).

- torace cu cifoză : curbura posterioară a coloanei vertebrale toracale este mărită anormal ;
- torace cu scolioză : curburile laterale ale coloanei vertebrale sînt mărite ;
- torace cifoscoliotic : o combinaţie a celor două forme precedente ;
- torace rahitic sau în carenă : caracterizat prin proiectarea înaintea sternului şi turtirea pereţilor laterali, îngroşarea articulaţiilor condrocostale (mătănii costale şi lărgirea bazei toracice ;
- torace infundibular (în pîlnie) : constă în deprimarea sternului în 1/3 superioară (de natură congenitală) ;
- torace cizmăresc : caracterizat prin deprimarea sternului în 1/3 inferioară (se consideră că ar fi de natură profesională) ;

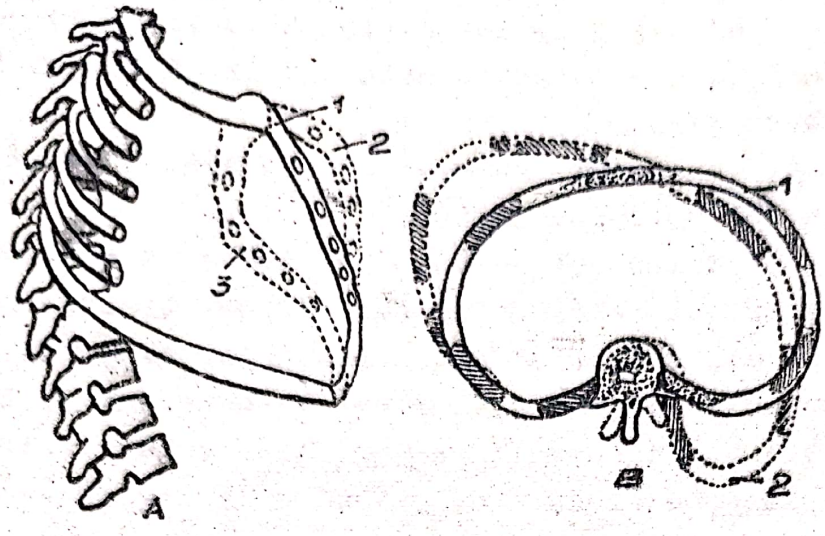

Fig.196 - Deformaţii ale toracelui
A. 1. Torace normal ; 2. Torace în carenă;
3. Torace în pîlnie
B. 1. Torace normal ; 2. Torace scoliotic.

- torace în butoi ; cînd toracele este dilatat în totalitate (la emfizematoşi).

Repere toracice

Pe linia mediană anterioară se observă incisura jugularis, marginită de extremităţile mediale ale claviculelor. Sub acestea, se găseşte angulus sterni, reper important pentru numărarea coastelor (corespunde articulaţiei a doua condrosternală). In partea inferioară se palpează processus xiphoideus, de consistenţă cartilaginoasă.

Pe părţile laterale ale peretelui toracic se află clavicula, foseta subclaviculară, areola şi mamelonul la bărbat, mamela cu şanţul submamar la femeie. Relieful muşchiului pectoralis major este bine evidenţiat la bărbat, pe cînd la femeie este acoperit de mamelă. La persoanele slabe, se observa şi relieful coastelor ; la persoanele cu musculatura dezvoltată, se remarcă pe părţile laterale ale toracelui, inserţiile costale ale muşchilor

serratus anterior şi obliquus abdominis externus, care delimitează linia lui Gerdy.

Pe linia mediană posterioară se observă un şanţ median vertical, loc unde se palpează vîrful apofizelor spinoase toracale. Lateral faţă de acesta se remarcă relieful muşchilor şanţurilor vertebrale.

In partea superioară şi laterală, se constată şi prezenţa omoplatului ; reperele osteomusculare ale scapulei au fost studiate la membrul superior. In partea inferioară a peretelui toracic-posterior- se constată relieful muşchiului latissimus dorsi, care se îndreaptă oblic spre unghiul inferior al scapulei şi spre humerus.

Linii convenţionale : în practica medicală se folosesc o serie de linii, la nivelul toracelui (fig.197).

- Linia mediosternală ;
- Liniile parasternale (corespunzătoare articulaţiilor condrosternale).
- Liniile condrocostale (corespunzătoare articulaţiilor dintre cartilagele costale şi coaste).
- Liniile medioclaviculare (verticalele coborîte din mijlocul claviculelor); aceste linii trec la bărbat prin mamelon.
- Liniile axilare anterioare, mijlocie şi posterioară se trasează pe torace, membrul superior fiind în abducţie forţată; linia axilară anterioară se trasează pe marginea inferioară a muşchiului pectoralis major; linia axilară mijlocie pleacă din vîrful axilei şi merge perpendicular pe coaste; linia axilară posterioară se trasează prin marginile inferioare ale muşchilor latissimus dorsi şi teres major (197,198,199).
- Liniile scapulare posterioare sînt duse prin marginile interne ale oaselor scapulare.
- Linia mediană posterioară este dusă prin vîrful proceselor spinoase toracale (fig.198).

Aceste linii convenţionale, trasate pe peretele toracic au o importanţă clinică şi radiologică deosebită.

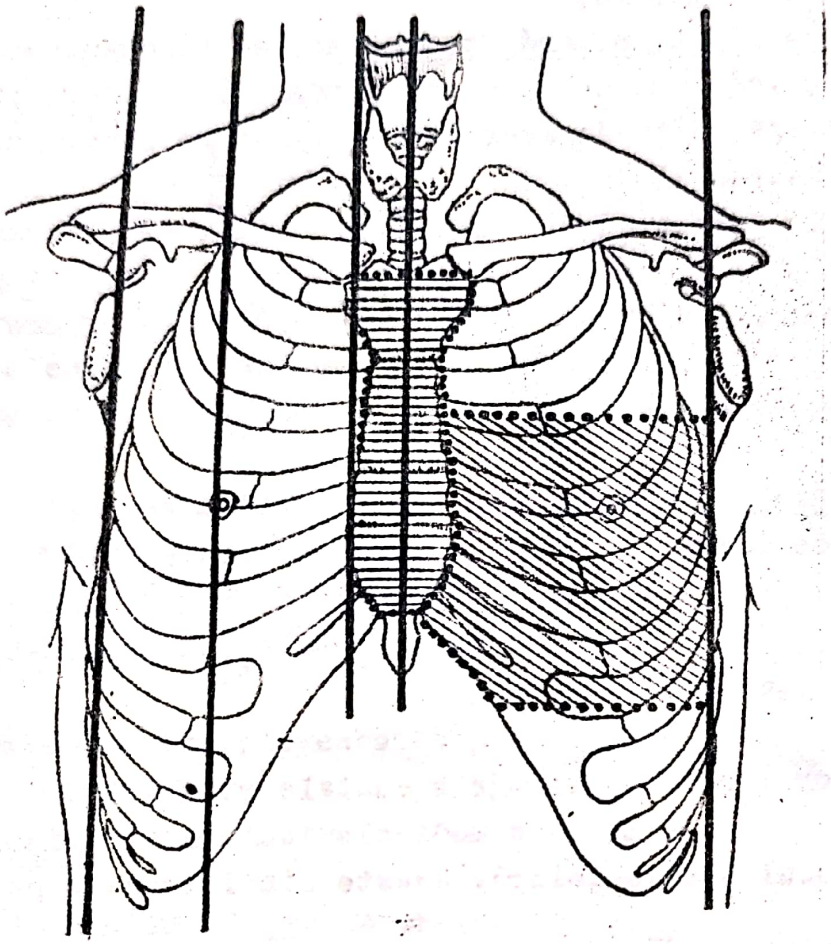

Fig. 197

Liniile convenţionale anterioare şi delimitarea regiunilor sternală şi mamară.

Structura topografică a toracelui

Toracele este alcătuit din pereţi (conţinător)şi un conţinut reprezentat de viscerele toracice.

A. Pereţii toracelui

Au în structura lor trei straturi : superficial, intermediar şi profund.

I. Stratul superficial este alcătuit din : tegumente, ţesut celular subcutanat, vase şi nervi superficiali.

- Tegumentele constituie corespondentul membranelor;

au o structură complexă, acoperă suprafaţa exterioară a corpului şi se muleaza pe organele subjacente.

Cele două straturi superficiale (epidermul şi dermul) ale tegumentelor formează pielea. Aceasta se continuă, la nivelul orificiilor naturale, cu mucoasa nazală, bucală, anală, genito-urinară şi la nivelul fantei palpebrale cu conjunctiva.

Pielea este suplă, extensibilă, elastică şi rezistentă.

Culoarea pielii se potriveşte, în general, cu a părului, fiind sub influenţa factorilor geografici şi genetici. In anumite regiuni ale organismului, pielea este mai colorată : mamelonul şi areola, scrotul şi marginea anusului. Coloraţia normală a pielii poate să se modifice în cursul anumitor stări patologice : anemie, icter, maladia bronzată a lui Addison, exantem etc.

Pielea prezintă la suprafaţă numeroase ridicături şi depresiuni datorită organelor subjacente ; în plus posedă pliuri şi şanţuri, care pot să aibă importanţă ca limite sau puncte de reper.

Sanţurile pielii sînt de două feluri : - de structură sau congenitale, care nu dispar chiar în cursul edemelor, aşa cum sînt la nivelul palmelor, plantei şi degetelor; - de mişcare care sînt cîştigate. Iniţial,acestea sînt temporare, însă cu vîrsta ele devin permanente : şanţurile de flexie, extensie, ridurile feţei.

Pliurile sînt delimitate de două şanţuri ; ele pot să fie mai mult sau mai puţin adînci.

In constituţia anatomică a tegumentelor intră trei elemente componente : epidermul, dermul şi hipodermul.

1- Epidermul este un epiteliu pavimentos pluristratificat, de origine ectoblastică ca şi derivaţii săi : părul, unghiile, glandele sudoripare, sebacee şi mamare. Are o grosime diferită după regiunile corpului ; cheratinizarea sa începe în a 8-a lună fetală. Cu toate că nu are vase sanguine, se regenerează foarte repede şi uşor. Este sensibil şi posedă arborizaţii nervoase libere.

2- Dermul sau corionul este un strat conjunctiv situat sub epiderm, cu grosime variabilă, bogat vascularizat şi inervat. Dermul este împărţit într-un start papilar şi un derm reticular. Prin faţa sa profundă, stratul reticular corespun-

de hipodermului sau paniculului adipos.

In timpul disecţiei se separă pielea de paniculul adipos, cu ajutorul bisturiului.

3v Paniculul adipos este format dintr-o serie de lame conjunctive, întinse între derm şi fascia superficială ; între aceste lame se delimitează mici cămăruţe umplute cu grăsime.

Grăsimea paniculului adipos este variabilă după vîrstă, sex, factor endocrin şi după regiunile topografice.

Prin fascia superficialis se înţelege o membrană conjunctivă subţire, mai mult sau mai puţin netă, care separă paniculul adipos de ţesutul celular subcutanat subjacent. Această fascie superficialis face corp comun cu paniculul adipos, cu dermul şi epidermul şi se deplasează odată cu aceste formaţii.

- Tesutul celular subcutanat este un strat de ţesut conjunctiv lax, situat între fascia superficiala şi fascia de acoperire a muşchilor subjacenţi. Acest ţesut este, în general, mai mult sau mai puţin invadat de grăsime şi permite tegumentelor să alunece pe straturile profunde ; în acest caz pielea este mobilă. Cînd fascia superficialis şi ţesutul celular subcutanat lipsesc, atunci pielea este fixă.

- Vasele şi nervii superficiali se află la nivelul ţesutului celular subcutanat ; aici, se găsesc arterele superficiale, venele superficiale, nervii superficiali, ganglionii şi vasele limfatice superficiale, cît şi bursele seroase subcutanate.

In ţesutul celular subcutanat se localizează edemele şi hematoamele subcutanate, provenite din lezarea vaselor superficiale.

II. Stratul intermediar este osteocondrofibromuscular, alcătuit din :

- Elemente osoase (osteotoraxul) ;
- Formaţii cartilaginoase (condrotoraxul) ;
- Articulaţiile pieselor osoase (sindesmotoraxul) ;

- Elementele musculare (miotoraxul), acoperte de fascia extratoracică.

Muşchii toracelui se împart în două categorii :

a) Muşchii migraţi de la membrele superioare - în partea anterioară (M.pectoralis major, pectoralis minor, subclavius, serratus anterior), iar - în partea posterioară (M. trapezius, longissimus dorsi şi rhomboideus).

b) Muşchii proprii care sînt situaţi - fie în regiunea dorsospinală, fie, în regiunile anterolaterale ale toracelui.

Muşchii proprii anterolaterali sînt dispuşi din punct de vedere topografic pe trei planuri :

- planul superficial : Mm.intercostales externi şi Mm.levatores costarum ;
- planul mijlociu : Mm.intercostales interni şi Mm.intercostales intimi ;
- planul profund este format din transversus thoracis şi Mm.subcostales.

Trebuie de semnalat faptul că în grosimea stratului intermediar se află vasele şi nervii profunzi, plasaţi în special, între al doilea şi al treilea plan muscular.

Elementele componente ale stratului intermediar pot fi grupate în trei pături, după poziţia lor în raport cu elementul scheletic :

- pătura suprascheletică ;
- pătura scheletică şi
- pătura subscheletică

III. Stratul profund este alcătuit din ţesut conjunctiv interparietovisceral (în grosimea căruia se afla formaţii vasculare şi nervoase care se distribuie atît la pereţi cît şi la viscerele toracice) şi din pleura parietală.

Tesutul conjunctiv interparietovisceral este organizat în două lame :

- fascia intratoracica (fascia parietalis), care căptuşeşte faţa profundă a muşchilor şi a coastelor ;
- fascia endotoracica (fascia visceralis), care

tapetează atît pleura cît şi pericardul seros parietal.

B. Conţinutul cavităţii toracice

Este reprezentat de esofag (elementul visceral autohton) căile aeriene inferioare şi plămînii (derivate din tubul digestiv cefalic) precum şi aparatul cardiovascular (dezvoltată în regiunea cervicală şi migrat secundar - în torace).

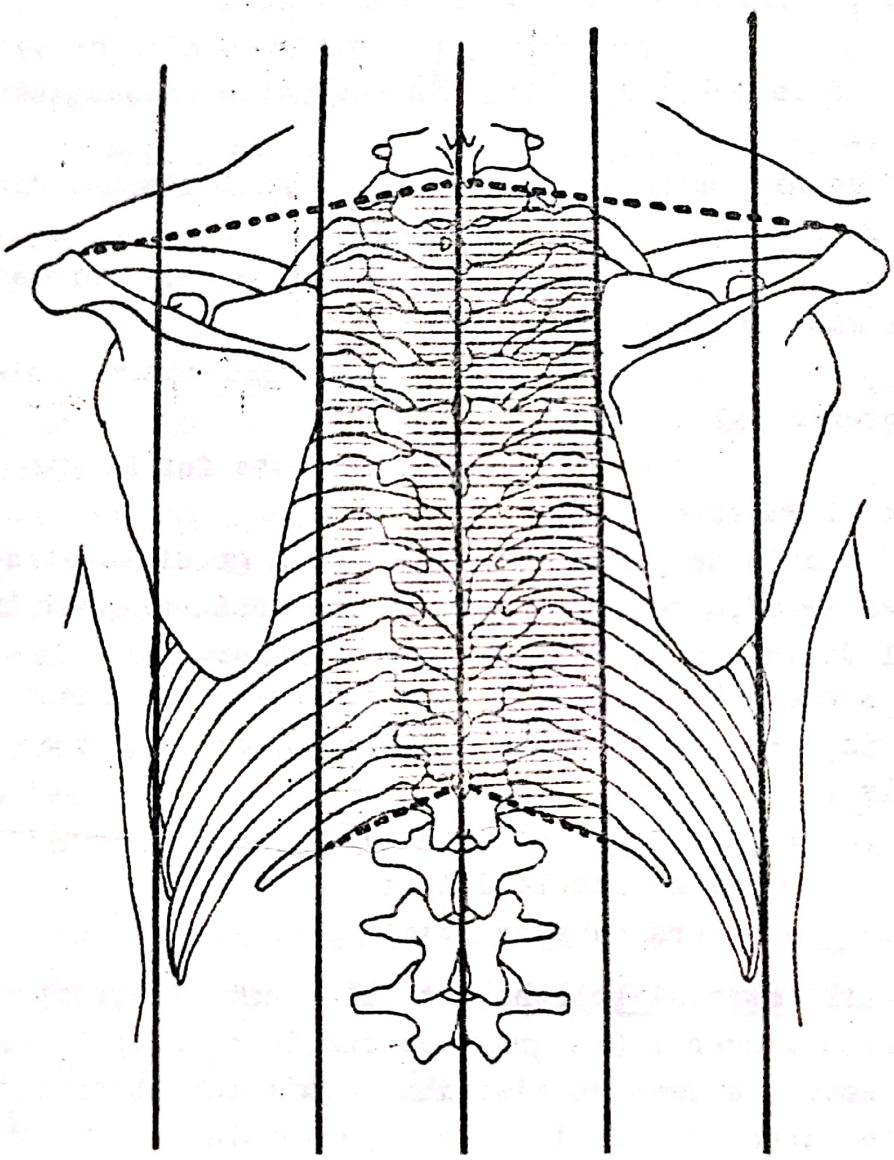

Fig.198
Liniile convenţionale dorsale şi delimitarea regiunii vertebrale

REGIUNILE TOPOGRAFICE ALE PERETELUI TORACIC

Elementele componente ale pereţilor toracelui au fost grupate în mai multe regiuni topografice şi clinice după importanţa morfologică normală şi patologică a lor.

REGIO VERTEBRALIS
(regiunea vertebrală)

Această regiune este alcătuită din elementele episomatice şi neuroaxiale, constituind partea dorsală a trunchiului ; ea face urmare regiunii cefei, iar în jos se continuă cu regiunea sacrată.

- Limita cranială este dusă arbitrar de o linie care uneşte articulaţiile acromioclaviculare cu procesul spinos a celei de a VII-a vertebră cervicală (această limită corespunde limitei caudale a regiunii cefei).

- Limita caudală este reprezentată de creasta iliacă şi o linie dusă prin baza sacrumului.

- Limitele laterale sînt date de liniile trasate prin unghiurile posterioare ale coastelor.

In profunzime, regiunea se întinde pînă la corpii vertebrali.

Repere cutaneomusculoosoase

- La inspecţie, pe linia mediană se observă relieful proceselor spinoase ale vertebrelor toracale şi lombare. Totodată constatăm prezenţa curburilor fiziologice ale coloanei vertebrale: cifoza dorsală, lordoza lombară şi curbura laterală dreaptă.

- La palpare, percepem vîrful proceselor spinoase ; la o persoană mai grasă, această manevră este mai greu de executat, însă există anumite puncte de reper, care ne ajută la identificarea acestor procese spinoase : vîrful procesului spinos al celei de a VII-a vertebră cervicală se palpează cu uşurinţă, fiind proeminent. O linie orizontală dusă prin vîrfurile celor două oase scapulare, trece prin a VII-a vertebră toracală. Interliniu dintre a III-a şi a IV-a vertebră lombară corespunde liniei duse prin punctele cele mai ridicate ale crestelor iliace. Acest ultim

reper are o importanţă deosebită, deoarece la acest nivel se practică puncţia lombară, favorizata de spaţiul larg aflat între cele două vertebre lombare, cît şi poziţiei proceselor spinoase şi ale lamelor vertebrale, care nu se suprapun ca la nivelul coloanei vertebrale toracice.

De fiecare parte a liniei spinale se află muşchiul erector trunci, a cărui masă comună o putem palpa cu uşurinţă în regiunea lombară.

In partea inferioară se palpează cu uşurinţă creasta iliacă şi spina iliacă posterosuperioară.

Studiul topografic al regiunii

Topografic,regiunea vertebrală, aflată în partea neuroaxială a trunchiului,prezintă numai stratul superficial şi cel intermediar; lipseşte deci stratul profund.

Stratul superficial este format din piele, panicului adipos, fascia superficialis şi ţesutul celular subcutanat, unde se află ramurile dorsale ale nervilor spinali cît şi ramurile dorsale din arterele interosoase lombare.

Stratul intermediar este osteocondrofibromuscular, alcătuit din fascii, muşchi, elemente osoase şi formaţiuni nervoase.

Muşchii regiunii vertebrale sînt de două categorii : prima categorie este alcătuită din muşchii care au migrat de la membrul superior, iar a doua categorie sînt muşchii episomei,cu dispoziţie metamerică, proprii toracelui.

Toţi muşchii regiunii vertebrale sînt aşezaţi pe patru planuri:

- primul plan: M.trapezius şi M.latissimus dorsi;
- al doilea plan: M.levator scapulae şi M.rhomboideus;
- al treilea plan: M.serratus posterior superior, M. serratus posterior inferior, iar între ei, se află aponevroza intermediară;
- al patrulea plan muscular este alcătuit de M.erector trunci. In partea inferioară,aceşti muşchi constituie masa lombară comună, din care se detaşează următoarele lanţuri musculare:

M.iliocostalis,M.longissimus dorsi, M.spinalis, M.transverso-spinalis şi muşchii interspinoşi şi intertransversari cu dispoziţie metamerică.

Elementul osos al regiunii este reprezentat de canalul rahidian cu conţinutul său: meninge şi măduva spinării, împreună cu nervii spinali toracali şi lombari. Descrierea acestor elemente este făcută în fascicula de sistem nervos.

Explorare clinică. Importanţa clinică a regiunii vertebrale rezultă din existenţa, la acest nivel, a canalului rahidian şi a conţinutului său. Coloana vertebrală poate să aibă o serie de tulburari ale curburilor fiziologice : cifoscolioze sau scolioze asociate cu deformaţii ale celorlalte piese ale scheletului toracic.

Măduva spinării împreună cu nervii spinali pot suferi o serie de traumatisme, sau pot să aibă numeroase afecţiuni care se însoţesc de tulburari neurologice.

Pentru aceste considerente, în vederea localizării leziunilor, este bine a se cunoaşte topografia radiculovertebrală cît şi teritoriile de inervaţie ale nervilor spinali (a se vedea cap. de sistem nervos al toracelui).

REGIO STERNALIS

(regiunea sternală)

Regiunea sternală este situată în partea anterioară a toracelui şi corespunde osului stern, de unde şi denumirea sa.

- Limita superioară este dată de un plan orizontal dus prin incisura jugularis.

- Limita inferioară este dată de un plan, tot orizontal, trasat prin processus xiphoideus.

- Limitele laterale sînt date de două linii care trec prin articulaţiile sternoclaviculare şi articulaţiile condrosternale.(fig.197).

- In profunzime, regiunea sternală se întinde pînă la pleura parietală.

Scanned with OKEN Scanner

Repere cutaneomusculoosoase

- La inspecţie, pe linia mediană, se observă de sus în jos : incisura jugularis, angulus sterni şi processus xiphoideus.

- La palpare, se pune în evidenţă incisura jugularis şi angulus sterni, care este un reper important pentru numărarea coastelor.

Studiul topografic al regiunii

Topografic, regiunea sternală prezintă stratul superficial, intermediar şi profund.

I. Stratul superficial este alcătuit din piele, ţesut celular subcutanat, vase şi nervi superficiali.

Pielea în această regiune este groasă, puţin mobilă, bogată în glande sebacee şi acoperită - la bărbat - cu peri.

Tesutul celular subcutanat este sărac în ţesut adipos, este constituit din travee conjunctive care unesc pielea cu planurile subjacente.

II. Stratul intermediar - este format din elemente osoase, muşchi, formaţii fibroase, vase şi nervi profunzi. Toate aceste formaţiuni se găsesc dispuse pe trei pături :

- Pătura suprascheletică este alcătuită din fascia de înveliş a muşchilor din muşchi şi lama fibroasă presternală.

- Fascia din regiunea sternală nu este altceva decît fascia care acoperă muşchiul pectoralis major. In partea inferioară a regiunii, această fascie este mult mai groasă, reprezentată fiind de teaca muşchiului drept anterior al abdomenului.

Elementele musculare din pătura suprascheletică sînt reprezentaţi de : - în sus de fascicolele sternale ale muşchiului sternocleidomastoidian ; - lateral, de fascicolele sternale ale muşchiului pectoralis major, iar - în partea inferioară de fascicolele interne şi superioare ale muşchiului drept anterior al abdomenului.

Lama fibroasă presternală este rezultată din întretăierea - înaintea sternului - ale fasciculelor fibroase ale ligamentelor anterioare aparţinînd articulaţiilor condrosternale şi fibrelor tendinoase.

- Pătura scheletică este formată din osul stern şi articulaţiile sale. In partea superioară se află şi articulaţia sternoclaviculară, care uneşte sternul cu extremitatea medială a claviculei ; la aceasta articulaţie participă şi prima coastă.

Această articulaţie se apropie de tipul de articulaţie prin îmbucare reciprocă, prezentînd între suprafeţele articulare un fibrocartilaj sau menisc, precum şi trei ligamente periferice. Fibrocartilajul împarte cavitatea articulară în două compartimente : unul meniscoclavicular sau suprameniscal şi altul meniscosternal sau submeniscal.

Cele trei ligamente întăresc capsula la exterior şi iau denumirea de ligament sternoclavicular anterior, sternoclavicular posterior şi interclavicular. Acestor trei ligamente li se adaugă al patrulea, ligamentul costoclavicular, întins între faţa inferioară a claviculei şi primul cartilaj costal.

Ligamentele enumerate se pot rupe în urma mişcărilor exagerate, producînd luxaţii ale extremităţii mediale a claviculei. Deplasarea se face cel mai frecvent înainte (varietate presternala) uneori îndărăt (varietate retrosternală) şi cîteodată în sus (varietate suprasternală).

- Pătura subscheletică este reprezentată de lama fibroasă posterioară şi de muşchii retrosternali, precum şi de vasele şi de nervii profunzi.

Lama fibroasă posterioară este rezultată din încrucişarea fibrelor conjunctive ale ligamentelor posterioare aparţinînd articulaţiilor condrosternale şi fibrele conjunctive ale periostului.

Pătura musculară profundă(retrosternală) este formată din cei doi muşchi triunghiulari ai sternului. (transversus thoracicus). Faţa profundă a muşchiului corespunde pleurei parietale iar faţa anterioară are raport cu sternul şi cartilajiile sternocostale.

Arterele profunde sînt reprezentate de artera toracică internă care coboară vertical puţin în afara marginilor laterale ale sternului, între pătura scheletică şi cea subscheletică.

Venele profunde ajung în venele toracice interne.

Nervii din regiunea sternală provind din surse multiple: de la plexul cervical superficial, de la plexul brahial şi de la nervii intercostali prin perforanţii lor anteriori.

Explorare clinică

Regiunea sternală este uşor de explorat clinic, datorită situaţiei sale superficiale. Prin palpare se recunosc uşor : faţa anterioară a sternului, marginile sale laterale, incisura jugularis şi procesul xiphoid, toate acestea efectuîndu-se cu condiţia de a pune în relaxare muşchii părţii anterioare a gîtului pe de o parte şi muşchii peretelui abdominal pe de altă parte.

Tot palparea ne dă posibilitatea să apreciem existenţa şi gradul deformărilor sternale (stern în carenă, stern înfundat etc.).

Datorită faptului că în ţesutul osos spongios al sternului se găseşte măduvă roşie, acest fapt determină efectuarea punctiei sternale, în vederea cercetării măduvii hematogene. In efectuarea punctiei sternale, trebuie de ţinut seama că tabla osoasă anterioară a sternului este mai groasă decît cea posterioară.

Tot prin punctie sternală, se pot introduce substanţe de contrast în măduva osoasă în vederea efectuării flebografiilor venelor toracice interne în scopul de a descoperi deformări ale ganglionilor **parasternali.**

REGIO COSTALE

Este o regiune laterală, pereche, ocupînd tot spaţiul care se găseşte cuprins între stern şincoloana vertebrală.

- Limita superioară este dată de marginea internă a primei coaste.

- Limita inferioară este o linie oblică în jos şi înapoi care uneşte procesul xiphoid cu mijlocul celei de a XII-a coastă (fig.199).

- Limita anterioară este marginea laterală a sternului.

Scanned with OKEN Scanner

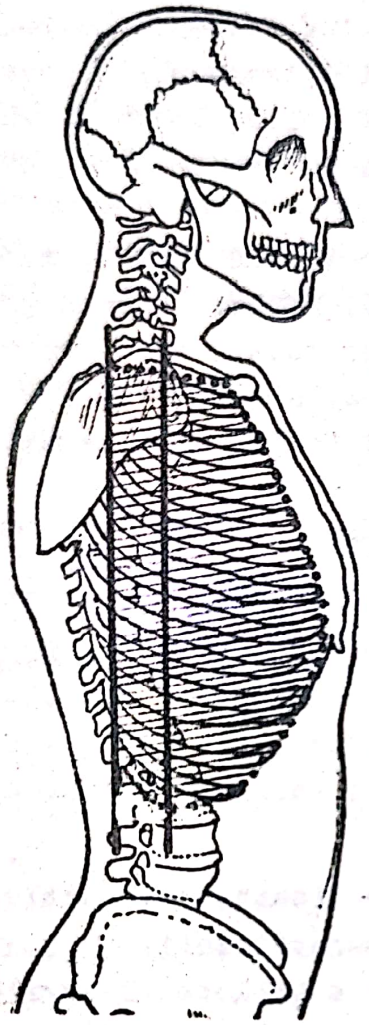

Fig.199

- Liniile axilare mijlocie şi posterioară.
- Delimitatea regiunii costale.

Limita posterioară este marginea externă a muşchiului erector trunci.

- In profunzime, regiunea costală se întinde pînă la pleura parietală. Aceasta este limita anatomotopografică; în clinică se face diferenţierea dintre plăgile toracice nepenetrante şi penetrante după cum pleura parietală a fost lezată sau nu.

Repere cutaneomusculoosoase

- La inspecţie, pielea regiunii costale prezintă - la bărbat areola şi mamelonul, pe cînd - la femeie se găseşte mamela (care va constituit regiunea mamară).

La persoanele slabe se pot observa reliefurile coastelor

şi prezenţa spaţiilor intercostale. De asemenea se remarcă reliefui muşchiului mare pectoral, şi intersecţiile muşchiului serratus anterior cu ale muşchiului oblic extern al abdomenului.

- La palpare, se poate aprecia coastele pe toata întinderea lor.

Numărarea coastelor se face ţinînd cont de faptul că prima coastă este ascunsă subclaviculă; manevra începe prin a palpa - subclaviculă - primul spaţiu intercostal, sub care se găseşte a doua coastă ce corespunde unghiului sternal. Se vor număra în continuare celelalte coaste mergînd în jos şi lateral, simţind mai bine spaţiile intercostale.

Studiul topografic al regiunii

Regiunea costală este alcătuită dintr-un strat superficial, intermediar şi profund. Trebuie de remarcat faptul că regiunea costală propriu zisă este constituită din coaste şi părţile moi care se găsesc în spaţiile intercostale. Deasupra şi dedesubtul acestora se găsesc însă o serie de formaţiuni care întăresc peretele toracic.

I. Stratul superficial este alcatuit din piele, ţesut celular subcutanat, vase şi nervi superficiali.

Pielea este suplă şi foarte mobilă pe planurile subjacente. Ea este dublată de un panicul adipos, cu grosime variabilă. Anterior, în regiunea mamară, prezintă areola şi mamelonul.

Tesutul celular subcutanat este mai mult sau mai puţin bogat în grăsime, se continuă cu cel din regiunile vecine, de unde posibilitatea de difuzare a infiltraţiilor : - gazoase (emfizem subcutanat) şi lichidiene (revărsate limfatice sau sanguinolente).

Vasele şi nervii superficiali provin din ramurile arterelor şi nervilor intercostali.

In partea anterioară, într-o dedublare a panicululuiadipos se dezvoltă glanda mamară.

II. Stratul intermediar este alcătuit din numeroase formaţiuni anatomice fibromusculoosoase, care sînt împărţite în

trei pături : suprascheletică, scheletică şi subscheletică.

- Pătura suprascheletică este alcătuită din fascia extratoracică şi muşchii superficiali(suprascheletici).

Fascia extratoracică este subţire şi acoperă muşchii marele pectoral serratus anterior şi latissimus dorsi.

Muşchii suprascheletici sînt formaţi din mase musculare care nu aparţin numai acestei regiuni, ci se întind şi în regiunile învecinate.

In partea anterioară a regiunii costale se află:muşchiul pectoralis major care se inseră pe claviculă,stern şi pe primele 7 cartilajii costale ; pectoralis minor care se inseră prin trei digitaţii pe faţa externă a coastelor 3, 4,5 ; muşchiul subclavicular care se întinde între primul cartilaj costal şi faţa inferioară a claviculei şi, în sfîrşit inserţia superioară a marelui drept al abdomenului pe cartilajul celei de a 5-6-7-a coastă.

In partea posterioară se găsesc următorii muşchii : trapezul, latissimus, rhomboizii, extremitatea inferioară a levatorului scapular şi cei doi muşchi serratus posterior superior şi inferior.

In partea inferioară a regiunii se găsesc : marele oblic al abdomenului, care se prinde pe faţa externă a ultimilor 8,9 coaste şi muşchiul latissim care primeşte 4 fascicole de inserţie de la ultimile 4 coaste.

Partea mijlocie a regiunii este ocupată de muşchiul serratus anterior, format din 3 segmente : unul superior, mijlociu şi inferior. Toate cele trei segmente îşi au originea pe marginea spinală a scapulei, iar inserţia pe faţa externă a primelor lo coastre. Aceste digitaţii se încrucişează pe faţa externă a coastelor cu digitaţiile de origine ale muşchiului marele oblic al abdomenului.

- Pătura scheletică sau peretele toracic propriu zis cuprinde : coastele, cartilajiile costale şi spaţiile intercostale.

Coastele şi cartilajele costale sînt descrise în capitolele de anatomia sistemică.

Spaţiile intercostale se găsesc situate, după cum arată

şi numele, în intervalul dintre coaste. Ele sînt în număr de 22, cîte 11 de fiecare parte şi prezintă două segmente : unul posterior cuprins între coaste (spaţiul intercostal propriu zis) şi altul anterior, corespunzînd cartilagiilor costale (spaţiul intercondral).

Înălţimea spaţiilor intercostale este în medie de 2 cm, iar a spaţiilor intercondrale este de 15-18 mm - pînă la al patrulea spaţiu, de unde înălţimea diminuă şi este reprezentată doar printr-o fantă transversală. Spaţiile intercostale sînt deci mai largi în partea superioară a cutiei toracice, iar cele mai înguste sînt în porţiunea inferioară. Aceste spaţii sînt mai largi în partea anterioară decît în partea posterioară. Distanţa dintre coaste se măreşte în inspiraţie şi în unele procese patologice (emfizem, exudat pulmonar etc.).

Spaţiile intercostale sînt închise de muşchii intercostali şi cuprind pachetul vasculonervos intercostal (fig.200).

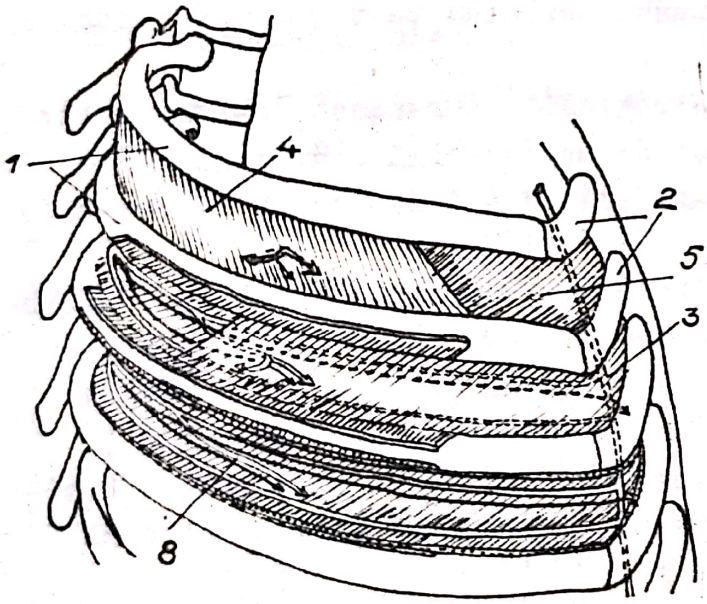

Fig.200

1.Segmentul intercostal
2.Segmentul intercondral
3.A.thoracica interna
4.M.intercostalis externus
5.Membrana intercostalis externa
6.Rami cutanei anteriores
7.Rami cutanei laterales
8.Pachetul intercostal

Cunoaşterea spaţiului intercostal este importantă deoarece orice intervenţie chirurgicală care se adresează organelor din

cavitatea toracică impune secţionarea şi traversarea elementelor din spaţiul intercostal.

Muşchii intercostali sînt în număr de doi pentru fiecare spaţiu : unul extern şi altul intern, se mai descrie şi un intercostal intim. Dispoziţia şi modul de inserţie al muşchilor intercostali se află descris în capitolul de miologie (fig.201).

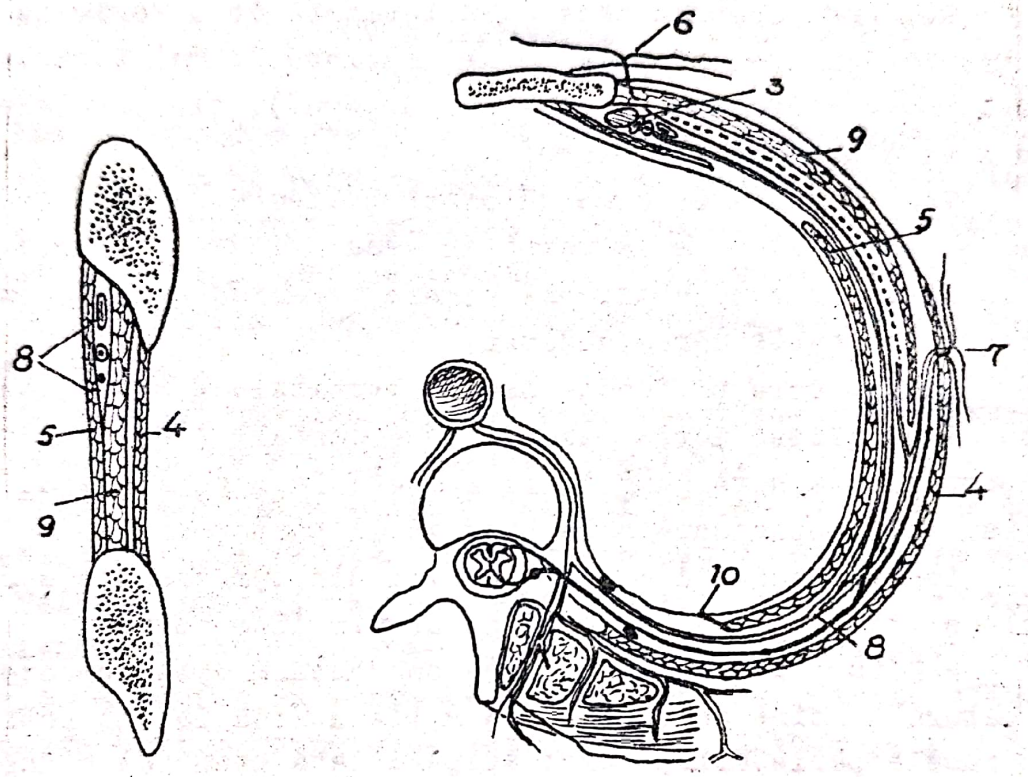

Fig.201

Spaţiul intercostal (secţiune verticală şi transversală)

1. Segmentul intercostal
2. Segmentul intercondral
3. A.thoracica interna
4. M.intercostalis externus
5. Membrana intercostalis externa
6. Rami cutanei anteriores
7. Rami cutanei laterales
8. M.intercostalis internus
9. M.intercostalis intimus

Dedesubtul coastelor şi a muşchilor intercostali intimi se mai găsesc o serie de muşchi rudimentari numiţi muşchii subcostali.

In fiecare spaţiu intercostal, muşchiul intercostal extern şi intern sînt separaţi unul de altul printr-un spaţiu

triunghiular cu baza în sus. La nivelul unde se găseşte intercostalul intim, spaţiul respectiv apare între muşchiul intercostal intern şi cel intim.

In aceste spaţii triunghiulare se găsesc, într-o atmosferă celulograsoasă, vasele şi nervii intercostali, în oridinea următoare: venă, arteră şi nervul intercostal.

Regiunea costală este vascularizată de o serie de artere, care provin din trei surse : artera axilară (ramul toracic al arterei acromiotoracică şi toracica externă), din arterele intercostale şi din toracica internă.

Venele profunde urmează exact traiectul arterelor omonime: venele toracice externe se varsă în vena axilară ; venele intercostale se varsă în venele azigos; venele toracice interne în trunchiul venos brahiocefalic corespunzător.

Limfaticele profunde sau intercostale sînt numite astfel pentru că se găsesc între muşchii intercostali ; ele se dirijează: cele posterioare spre ganglionii situaţi la nivelul capul coastelor, iar cele anterioare spre ganglionii parasternali.

Nervii regiunii costale provin din următoarele surse : plexul cervical, plexul brahial şi nervii intercostali.

- Pătura subscheletică sau subcostală este reprezentată de o pătură subţire de ţesut conjunctiv numită fascia intratoracică (fascia parietalis), care acoperă faţa profundă a muşchilor intercostali şi faţa medială a coastelor.

Dedesubtul acestei fascii se găseşte fascia endotoracică (fascia visceralis), care acoperă pleura parietală, ultimul element component al păturii subscheletice. Fascia endotoracică , la partea superioară a toracelui se organizează pentru a susţine cupola pleurală, alcătuind fotmaţiunile descrise ca ligamentele vertebrotransverse pleurale şi costopleurale.

Intre fascia intratoracică şi fascia endotoracică există un plan de clivaj care serveşte la decolarea pleurei parietale în intervenţiile pentru comprimarea extrapleurală a plămînului.

Explorarea clinică

Palparea regiunii costale se face cu uşurinţă, dîndu-ne

seamă de starea părţilor moi epischeletice cît şi a formaţiunilor scheletice (fracturi de coaste).

Importanţa chirurgicală a spaţiilor intercostale este mare, deoarece intervenţiile pe torace (toracotomie) se execută prin spaţiile intercostale cu sau fără rezecţia coastelor.

REGIO MAMMALIS
(regiunea mamară)

Este o anexă a regiunii costale, mai dezvoltată la femei, la care se întinde în sens vertical de la coasta a III-a pînă la a VII-a şi de la marginea laterală a sternului pînă la linia axilară anterioară.(marginea inferioară a muşchiului mare pectoral).

În profunzime, regiunea se întinde pînă la fascia muşchiului mare pectoral.

La bărbat, această regiune este restrînsă, delimitarea ei fiind dată de limita areolei mamare (fig.197).

Individualizarea acestei regiuni a fost dictată de prezenţa, la acest nivel a mamelei, cît şi din cauza patologiei sale.

Volumul mamelei variază după subiect în raport cu vîrsta, cu dezvoltarea ţesutului grăsos şi cu stările fiziologice ; la bărbat glanda rămîne în stare embrionară şi se găseşte situată între coasta 4 şi 5 (cînd este dezvoltată la bărbat poartă numele de ginecomastie).

Absenţa glandei mamare se numeşte amastie, iar prezenţa de glande suplimentare se numeşte polimastie.

Mamela are o formă semisferică la fetele tinere,stînd cu baza pe fascia muşchiului mare pectoral. Forma mamelei poate fi variabilă în funcţie de vîrstă, sex şi factorii hormonali.

Studiul topografic al mamelei

Mamela constituie totalitatea părţilor moi care se găsesc în jurul glandei mamare.

Pe o secţiune, la nivelul mamelei, se constată că aceasta este constituită din mai multe planuri : piele, ţesut celuloadipos preglandular, glnada mamara propriu zisă şi ţesut adipos retro-

glandular (fig.202).

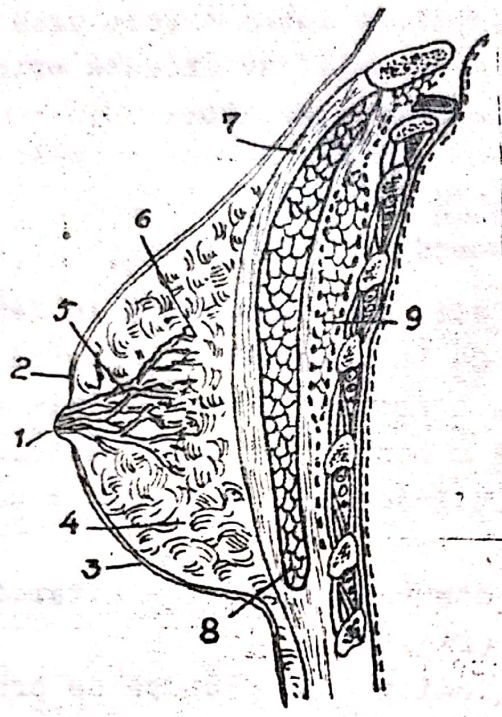

Fig.202

Secţiune prin glanda mamară

1. Mamelon
2. Areola
3. Tegumentele mamelei
4. Tesutul celuloadipos preglandular
5. Canalele galactofore
6. Tesutul celuloadipos retroglandular
7. Bursa seroasă retromamară
8. Muşchiul mare pectoral
9. Muşchiul mic pectoral şi fascia clavipectoraxilară

Pielea mamelei nu prezintă nimic deosebit, afară de porţiunea mijlocie, unde are o coloraţie mai închisă şi poartă numele de areolă. Aceasta are un diametru de 1,5-2,5 cm şi prezintă glande sebacee voluminoase ce ies în relief formînd nişte ridicături - tuberculii lui Morgagni. In centrul areolei se ridică o papilă de 1 cm lungime şi lăţime, numită mamelon, a cărui lipsă poartă numele de atelie ; cînd sînt mai multe - politelie.

Pe vîrful mamelonului se văd 18-2o orificii, care reprezintă deschiderea canalelor galactofore. In grosimea lui, în afară de aceste canale, se mai află şi fibre musculare netede longitudinale şi circulare, ce constituiesc muşchii mamelonari cu rol în erecţia mamelonului.

Tesutul celuloadipos subcutanat, privit pe o secţiune a mamelei, apare la început sub forma unui singur strat care, întîlnind glanda mamară se împarte în două lame : una preglandulară, mai groasă care lipseşte însă la nivelul areolei fiind înlocuită de muşchiul areolar cu aderenţe la piele, şi o lamă retro-

glandulară mult mai subţire.

Tesutul celuloadipos preglandular este subdivizat într-o serie de lojete (Duret) prin tractusuri fibroase ce pleacă de la faţa profundă a pielii la ridicăturile glandulare sau crestele glandulare. Uneori, dopuri grăsoase preglandulare se insinuează între lobii glandei şi ajung la grăsimea retroglandulară.

Glanda mamară, situată între cele două lame celuloadipoase, apare ca o glandă a pielii, de structură alveolară complexă, fiind constituită din 15-20 lobi înconjuraţi şi separaţi prin prelungirile fasciei superficialis. Lobii glandulari sînt dispuşi radiari în jurul papilei, iar canalele galactofore trec în formă de raze către mamelon, unde se terminâ prin cîte un orificiu, după ce în prealabil au format o lărgire sub formă de ampulă (sinus galactofor) înainte de a intra în mamelon.

Glanda mamară prezintă mai multe prelungiri dintre care cea mai constată este cea axilară care se găseşte pe marginea inferioară a muşchiului marelui pectoral.

Tesutul celuloadipos retroglandular se află situat pe faţa profundă a glandei şi stă pe fascia superficialis la care aderă. Aceasta, la rîndul ei, aderă de marginea anterioară a claviculei, realizînd astfel un ligament suspensor al mamelei.In cazul cînd fascia superficialis este laxă, lasă mamela să cadă, alcătuind ptoza mamară.

Tesutul celular subcutanat de la acest nivel se organizează sub forma unei burse seroase, numită bursa retromamară a lui Chassaigneac, care permite mobilitatea mamelei în toate sensurile.

Vascularizaţia mamelei este dată de surse multiple : artera toracică internă, arterele intercostale şi artera toracică externă.

Venele mamelei au un traiect invers şi se drenează fie în vena axilară, în venele toracice interne şi în venele intercostale(fig.203).

Limfaticele mamelei se împart în două categorii : o reţea superficială şi alta profundă.

Limfa din porţiunea externă a glandei merge prin 2-3 vase

limfatice pe marginea inferioară a marelui pectoral, unde se găsesc 1-2 ganglioni limfatici, care trimit limfa la ganglionii axilari.

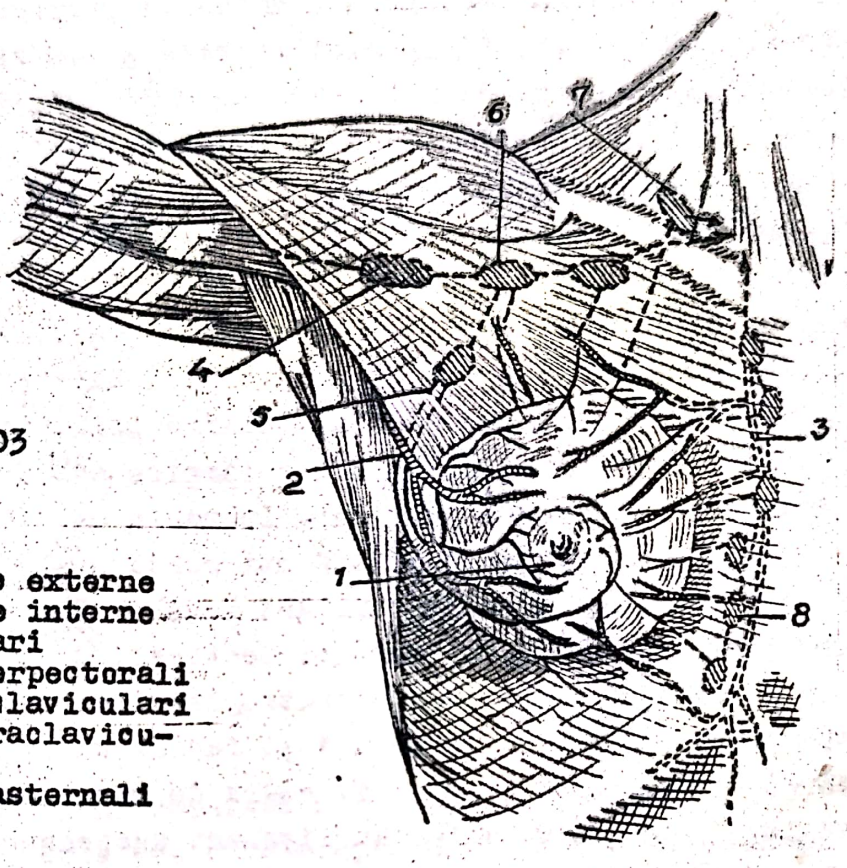

Fig.203

Vasele mamelei

1. Glanda mamară
2. Vasele toracice externe
3. Vasele toracice interne
4. Ganglioni axilari
5. Ganglionii interpectorali
6. Ganglionii subclaviculari
7. Ganglionii supraclaviculari
8. Ganglionii parasternali

Din porţiunea internă a glandei, limfaticele merg la ganglionii mamari interni (parasternali), iar din porţiunea inferointernă se duc în epigastru, comunicînd cu căile limfatice ale spaţiului subdiafragmatic.

De pe faţa profundă a glandei, vasele limfatice trec prin muşchiul mare pectoral, ajung pe planul costointercostal, unde se găsesc 1-2 ganglioni ce ajung - prin vase limfatice - la ganglionii sub - şi supraclavicular şi la cei cervicali profunzi; uneori vasele limfatice trec direct la ganglionii supraclaviculari.

De asemeni se mai descriu anastomoze limfatice intermamare.

Nervii mamelei provin din ramurile nervilor intercostali (perforanţii laterali şi anteriori).

Explorare clinică

Glanda mamară se explorează prin palpare, care se face cu toată palma, apăsînd glanda pe marele pectoral, pe care putem să-l contractăm. Făcînd mişcări în toate sensurile, ne dăm seama de mobilitatea glandei, pe planurile supra şi subjacente, precum şi de prezenţa unor formaţiuni apărute în mamelă.

Radiologic, se explorează mamela prin mamografie sau prin galactografie.

REGIUNEA DIAFRAGMATICA

Regiunea diafragmatică se află situată la separarea dintre cavitatea toracică şi cea abdominală.

Individualizarea acestei regiuni a fost dictată de structura specială cît şi de funcţia diafragmului, precum şi de procesele patologice care se pot ivi la acest nivel.

Regiunea diafragmatică prezintă în structura sa topografică un singur plan, reprezentat de muşchiul diafragm, acoperit - superior în parte de pleură şi pericard şi de peritoneu pe faţa concavă.

Descrierea muşchiului diafragm se găseşte în capitolul Miologia trunchiului.

Diafragmul este alcătuit dintr-o porţiune centrală fibroasă (centrul tendinos) şi o porţiune periferică musculară, cu inserţii pe coloana vertebrală, pe coaste şi pe stern.

Diafragmul prezintă numeroase puncte slabe la nivelul cărora se pot face hernii dinspre cavitatea abdominală spre cea toracică, precum şi propagarea infecţiei din cavitatea toracică spre cea abdominală sau invers.

Aceste puncte slabe sînt orificiile şi hiatusurile descrise la capitolul respectiv. In afară de aceste zone, diafragmul mai prezintă şi alte puncte, la nivelul cărora, rezistenţa sa este minimă. Aceste zone îşi au sediul la nivelul inserţiilor fasciculelor cărnoase şi rezultă din îndepărtarea fasciculelor musculare vecine, cînd vin să se insere pe torace.

Scanned with OKEN Scanner

CAVUM THORACIS
(Cavitatea toracică)

Organele situate în cavitatea toracică reprezintă conţinutul toracelui, fiind cuprinse în conţinător - pereţii toracelui.

Forma şi volumul cavităţii toracice nu corespunde în întregime cuştii toracice, deoarece cupola diafragmului se invaginează de jos în sus în torace, corpurile vertebrale proemină pe linia mediană posterioară sub aspectul unei ridicături cilindrice, cupolele pleurale depăşesc orificiul superior al cuştii toracice, situîndu-se la baza gîtului.

Organele aflate în cavitatea toracică sînt cuprinse în două compartimente :

- compartimentul seros reprezentat de cavităţile pleuropulmonare şi pericardice ;
- compartimentul extraseros (fig.204).

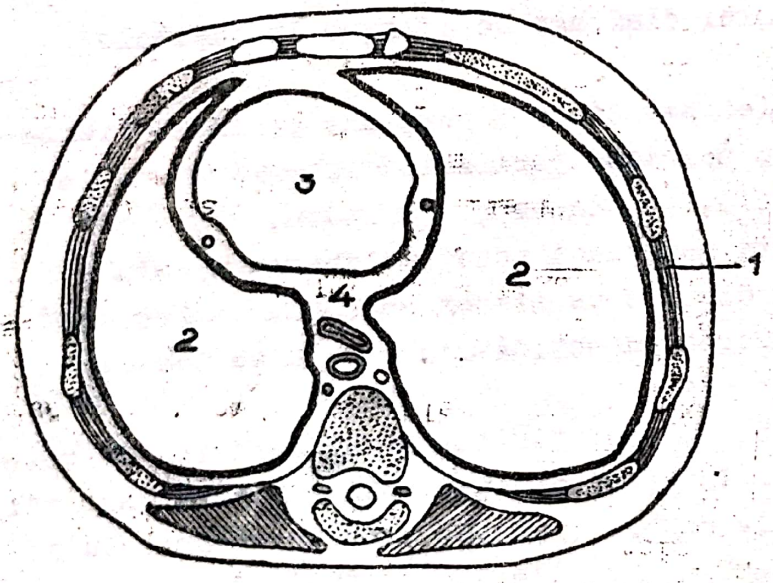

Fig.204

Secţiune transversală prin torace

1. Peretele toracic
2. Lojele pleuropulmonare
3. Loja pericardocardiacă.
4. Mediastinul

Din punct de vedere topografic, conţinutul cavităţii toracice este împărţit în trei regiuni :

- două regiuni laterale pleuropulmonare, dreaptă şi stîngă şi o
- o regiune mediastinală situată între lojele precedente.

De menţionat faptul că lojele pleuropulmonare şi pericardice derivă din cavitatea celomică generală. Apariţia diafragmului împarte această cavitate celomică într-un compartiment supradiafragmatic (pleuropericardic) şi unul subdiafragmatic (peritoneal).

Compartimentul seros supradiafragmatic se împarte, la rîndul său, în două categorii de loje (pleuropulmonare şi pericardocardiacă) din cauza mişcărilor asincrone a organelor pe care le conţin (plămîni şi - respectiv cordul).

REGIUNILE PLEUROPULMONARE

Aceste regiuni îşi datorează denumirea după organele pe care le conţin, adică pleurelor care înveleso pulmonii.

Cavum pleurae
(Cavitatea pleurală)

Este cavitatea virtuală delimitată de cele două foiţe ale pleurei.

Pleura pulmonalis (foiţa viscerală) acoperă plămînul la exterior, urmînd toate accidentele lui, iar - la nivelul hilului-se răsfrînge, conţinuîndu-se cu pleura parietalis (foiţa parietală), care căptuşeşte cavitatea toracică.

La om există două cavităţi pleurale una dreaptă şi alta stîngă, separate între ele de regiunea mediană, numită mediastin.

Pleura parietalis (foiţa parietală) căptuşeşte cavitatea toracică, fiind acoperită de fascia endotoracică, un ţesut celular lax care permite decolarea pleurei parietale de planul subcostal.

Aşa după cum am văzut la anatomia sistemică, pleura pa-

rietală ea diferite numiri după segmentul unde se găseşte : pleură costală, diafragmatică, mediastinală şi cupola pleurală.

Locul unde pleura parietală se răsfrînge de pe un segment pe altul, poartă numele de recessus pleuralis (sinus pleural sau fund de sac pleural).

Cunoaşterea acestor recesuri pleurale şi mai ales a proiecţiilor lor de peretele toracic are o importanţă clinică deosebită şi terapeutică în acelaşi timp.

Recessul pleuralis costomediastinal anterior drept se proiectează (fig.205) trasînd o linie care pleacă de la articula-

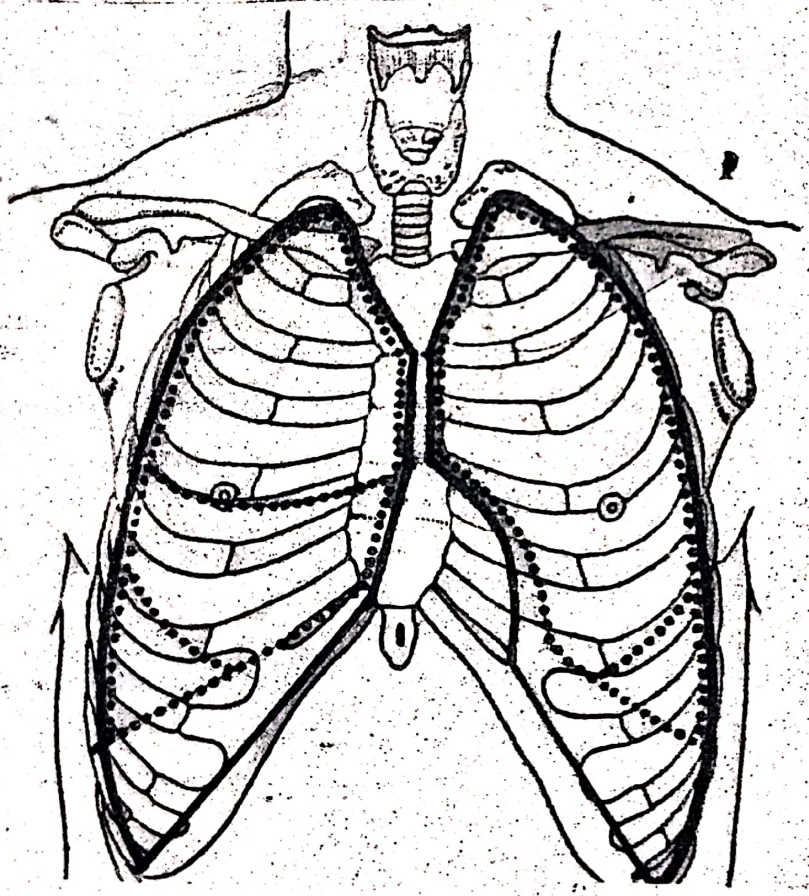

Fig.205

Topografia toracopleurală
Topografia toracopulmonară
Topografia toracoscizurală

ţia sternoclaviculară dreaptă şi merge oblic în jos, către marginea stîngă a sternului, pînă la a doua articulaţie condrosternală stîngă. De aici, coboară vertical, paralel cu marginea stîngă a sternului pînă la a IV-a articulaţie condrosternală stîngă, de unde se îndreaptă oblic către dreapta, ajungînd la a VII-a articulaţie condrosternală dreaptă, nivel unde se continuă cu recessul costodiafragmatic.

Recessus costomediastinalis anterior sinister se proiectează trasînd o linie care pleacă de la articulaţia sternoclaviculară stîngă şi coboară vertical, paralel cu marginea stîngă a sternului, pînă la a IV-a articulaţie condrosternală stîngă. De aici, se îndreaptă oblic către stînga, se îndepărtează de marginea stîngă a sternului, descrie o curbă cu concavitatea la dreapta, care întretaie al V-lea cartilaj stîng, la 1 cm de stern şi al VI-lea cartilaj stîng la 1,8 cm de marginea stîngă a sternului. Apoi, linia de proiecţie se întoarce puţin către dreapta, atingînd al VII-lea cartilaj stîng, la 1,5 cm de stern. De la acest nivel se continuă cu recessul costodiafragmatic stîng.

Intre cele două linii de proiecţie ale recessurilor costomediastinale anterioare se delimitează două triunghiuri, alipite prin vîrfurile lor, numite triunghiuri extrapleurale :

- triunghiul superior, timicovascular, cu baza în sus, corespunde timusului la copil sau ţesutului grăsos care îl înlocuieşte la adult, trunchiului venos brahiocefalic stîng, precum şi colateralelor crosei aortei ;

- triunghiul inferior, pericardocardiac, corespunde pericardului (porţiunea neacoperită de pleură).

Triunghiul pericardocardiac are baza reprezentată de o linie care trece prin a VI-a articulaţie condrosternală dreaptă şi stîngă ; vîrful la a IV-a articulaţie condrosternală stîngă, iar laturile reprezentate de proiecţia recessurilor costomediastinale anterioare.

Recessurile costodiafragmatice au aproape aceeaşi proiecţie în partea dreaptă şi stîngă (fig.2o6). Linia de proiecţie începe la nivelul celei de a VII-a articulaţie condrosternali drep-

te şi la nivelul cartilajului al VII-lea stîng, la 1,5 cm de marginea sternului, loc unde se continuă cu sinusurile costomediastinale anterioare corespunzătoare.

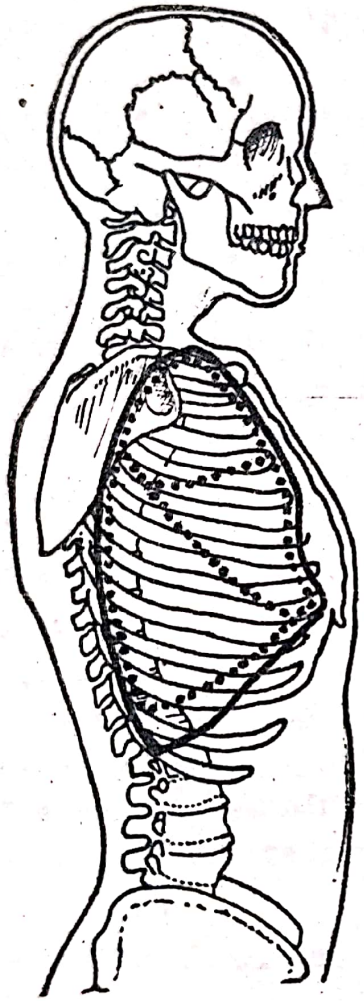

Fig.206

1. Proiecţia recessului costodiafragmatic drept.
2. Proiecţia laterală a plămînului drept cu scizurile sale

De aici, se îndreaptă oblic în jos şi înapoi, încrucişează al VII-lea spaţiu intercostal pe linia medioclaviculară, a X-a coastă pe linia axilară mijlocie, trece în al X-lea spaţiu intercostal, loc unde linia de proiecţie devine orizontală pe un scurt traiect, ca apoi să încrucişeze coasta a XI-a la 12 cm de linia mediană dorsală, loc ce reprezintă punctul cel mai decliv al pleurei. De aici, linia de proiecţie devine uşor ascendentă, merge oblic în sus şi înapoi, încrucişează coasta a XII-a aproape de

gîtul său, nivel unde se continuă cu sinusul costomediastinal posterior. Trebuie remarcat faptul că proiecţia sinusului costodiafragmatic descrie o curbă cu convexitatea inferior, a cărui punct decliv se găseşte la nivelul coastei a XI-a.

Recessurile costomediastinale posterioare se proiectează trasînd o linie verticală care trece la 2-3 cm de linia mediană, dorsală, de la gîtul primei coaste, pînă la extremitatea vertebrală a coastei a XII-a. Această linie de proiecţie se confundă cu traiectul marei vene azigos în partea dreaptă şi cu acela al aortei în stînga (fig.207).

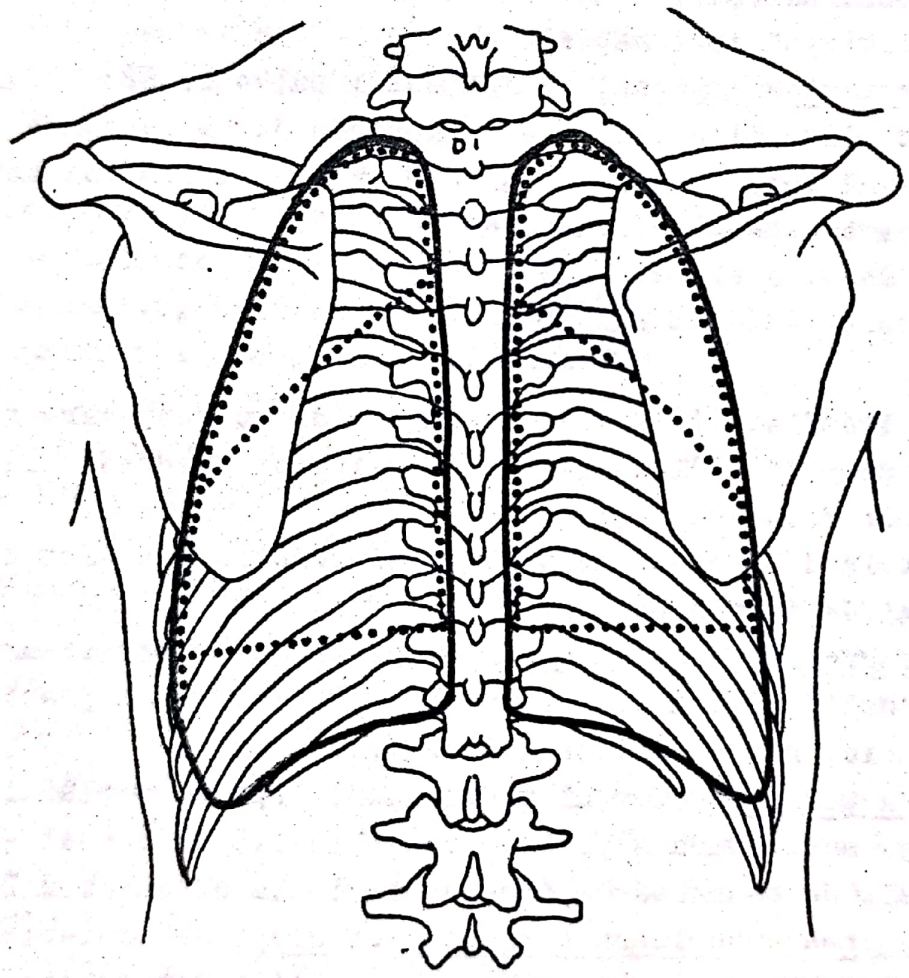

Fig. 207

Proiecţia recessurilor costomediastinale posterioare, proiecţia plămînilor şi a scizurilor de peretele dorsal al toracelui.

Cupula pleurae (cupola sau domul pleural) este situată deasupra primei coaste, ceva mai mult la dreapta ; cînd toracele este îngust, cupola pleurală se ridică mai mult, pînă la 4-5 cm iar cînd toracele este larg, depăşeşte prima coastă cu cel mult 2,5 cm. Aceste date trebuie cunoscute în intervenţiile chirurgicale pe regiunea supraclaviculară, pentru a nu leza domul pleural.

Sinusurile pleurale sînt spaţiile delimitate de fundurile de sac pleurale, care rezultă din trecerea pleurei parietale dintr-un segment în altul (exemplu - pleura costală cînd se continuă cu cea mediastinală).

Aceste sinusuri sînt ocupate numai parţial de plămîni, chiar şi în timpul inspiraţiei.

Ligamentum pulmonale (ligamentul pulmonar sau triunghiular) este o plică pleurală care se întinde de la marginea inferioară a hilului pulmonar la diafragm, unde foiţele lui anterioară şi posterioară se continuă una cu cealaltă.

Pulmo
(Plămînul)

Cavităţile pleurale sînt ocupate de pulmon, care reprezintă organul principal al aparatului respirator, deoarece la nivelul lor se produce hematoza.

Datele de anatomie sistemică şi funcţională sînt cuprinse în capitolul de splanhnologie.

Topografia toracopulmonară reprezintă proiecţia marginilor şi scizurilor plămînilor pe peretele toracic. Ea prezintă interes clinic, radiologic şi chirurgical.

Apex pulmonis (vîrful plămînului) depăşeşte planul tangent la faţa superioară a primei coaste cu 1,5 cm dorsal şi cu 5 cm ventral; de asemenea depăşeşte clavicula cu maximum 2-3 cm.

Marginea anterioară a plămînului drept se proiectează trasînd o linie care pleacă de la articulaţia sternoclaviculară dreaptă şi merge în jos şi înăuntru, spre al doilea cartilaj costal stîng ; coboară apoi vertical, la dreapta liniei mediane, pînă la al IV-lea spaţiu intercostal, de unde se îndreaptă oblic

în jos şi în afară, încrucişînd a IV-a articulaţie condrosternală, loc unde se continuă cu marginea inferioară.

Marginea anterioară a plămînului stîng se proiectează trasînd o linie care pleacă de la articulaţia sternoclaviculară stîngă şi merge vertical pînă la a IV-a articulaţie condrosternală stîngă ; descrie apoi o curbură cu concavitatea intern, care corespunde incizurii cardiace, încrucişează al IV-lea spaţiu intercostal, al V-lea cartilaj costal la 4 cm de linia mediană, al VI-lea cartilaj costal la unirea 1/3 externe cu 2/3 interne, loc unde se continuă cu marginea inferioară.

In expiraţie, marginea anterioară a plămînilor se îndepărtează de sinusurile pleurale costomediastinale anterioare cu 10-15 mm, iar în inspiraţie, se apropie de acestea, pînă la o distanţă de 5 mm.

Marginea inferioară a plămînilor se proiectează trasînd o linie, care continuă de fiecare parte, linia de proiecţie a marginii anterioare. De la acest nivel, descrie o curbă cu concavitatea superior, întinsă de la al VI-lea cartilaj costal pînă la capul coastei a X-a (fig.2o6).

Distanţa dintre marginea inferioară şi sinusul costodiafragmatic este de 7-9 cm în expir şi 3-4 cm în inspir. Această ultimă zonă reprezintă locul unde plămînul nu pătrunde (zona mută) astfel că cele două foiţe pleurale ale sinusului costodiafragmatic vin în contact direct, fără interpunerea plămînului.

Marginea posterioara a plămînilor se proiectează la fel ca şi recessul costomediastinal posterior, întinzîndu-se însă , numai pînă la coasta a X-a (fig.2o7).

Scizura oblică dreaptă se proiectează de la extremitatea vertebrală a coastei a IV-a pînă la coasta a VI-a, la 5-6 cm de linia mediană. La nivelul liniei axilare mijlocii vine în raport cu coasta a V-a.

Scizura orizontală se desprinde de scizura oblică dreaptă la nivelul celui de al IV-lea spaţiu intercostal drept, sub omoplat şi se termină anterior la nivelul celui de al III-lea spaţiu intercostal (fig.2o6).

Scizura oblică stîngă se proiectează de la extremitatea vertebrală a coastei a IV-a, pînă la faţa internă a extremităţii anterioare a coastei a VI-a, încrucişînd linia axilară mijlocie la nivelul coastei a IV-a.

Aceste proiecţii ale pulmonilor sînt necesare pentru clinică, deoarece ele arată raporturile dintre pulmoni şi pereţii toracelui, în vederea folosirii celor două metode de cercetare clinică : percuţia şi ascultaţia pulmonilor. Astfel, peretele toracic anterior, la dreapta se proiectează lobul superior şi cel mijlociu, pe cînd la stînga cea mai mare parte corespunde lobului superior. Lateral, în axilă, - la dreapta, pe peretele toracic se proiectează cei trei lobi pulmonari, pe cînd - la stînga cei doi lobi pulmonari. Posterior, de ambele părţi peretele toracic corespunde lobilor superiori şi inferiori.

Explorarea clinică a lojelor pleuropulmonare se face prin inspecţie, palpare, percuţie dar mai ales prin ascultaţie.

O altă metodă de explorare a regiunilor pleuropulmonare o constituie şi examenele radiologice : radioscopie, radiografie, bronhografie, tomografie etc.

MEDIASTINUM
(Mediastinul)

Mediastinul este o regiune din interiorul cutiei toracice cuprinsă între cele două regiuni pleuropulmonare.

Mediastinul este delimitat : - anterior de regiunea sternală, posterior de regiunea vertebrală, - lateral de pleurile mediastinale şi, prin acestea, de faţa medială a pulmonilor, -în jos de regiunea diafragmatică, iar - superior se continuă cu regiunea anterioară a gîtului(fig.208).

Partea superioară a mediastinului este numită vestibulul mediastinal. Acesta corespunde orificiului toracic superior şi organelor de la baza gîtului. In raport cu forma şi dimensiunile orificiului superior al toracelui, există o concordanţă cu particularităţile organelor care trec la acest nivel.

In cazul unui orificiu îngust, arcul aortic se află sus

situat, proiectîndu-se pe marginea superioară a manubriului sternal, iar ramurile care pleacă din arcul aortic sînt dispuse una de alta (concentraţia trunhiurilor arteriale); ductul limfatic formează un arc înalt, iar unghiul de bifurcaţie a traheei este ascuţit.

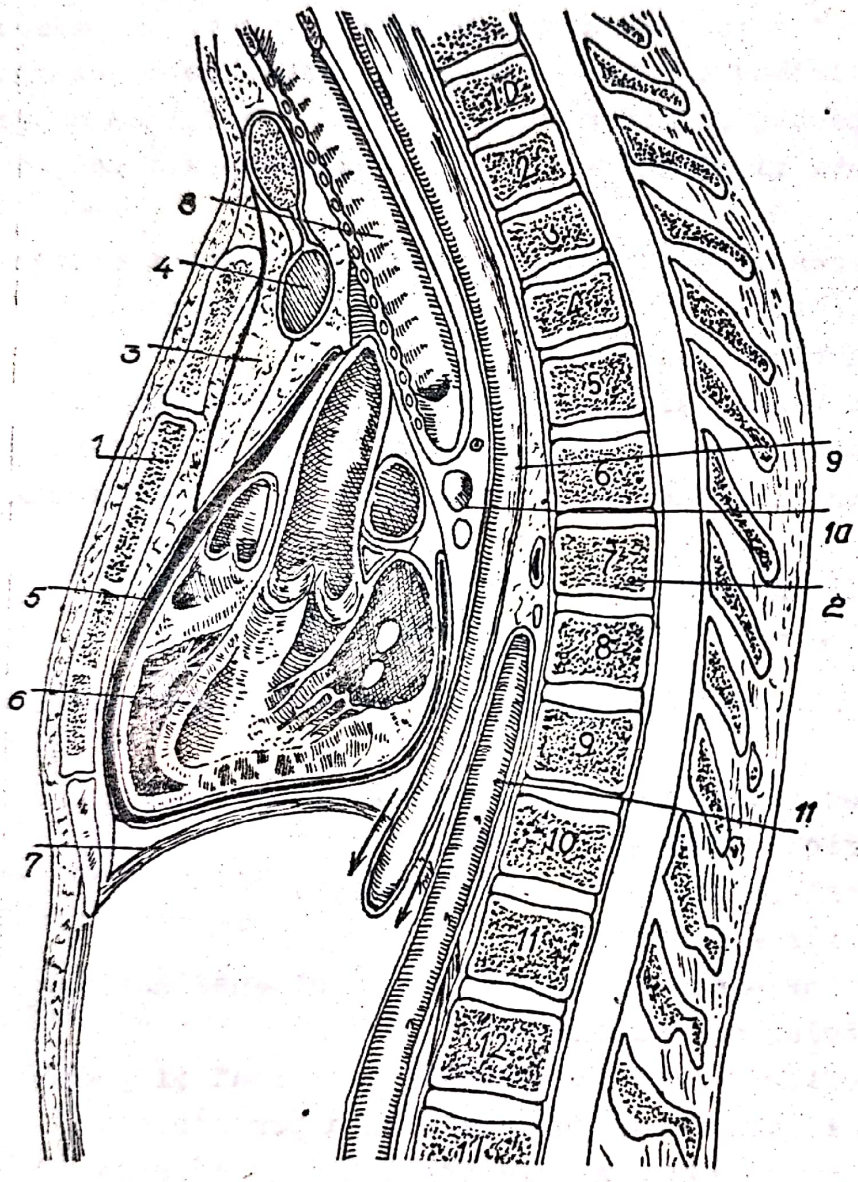

Fig.208

1.Sternum
2.Rachis
3.Thymus
4.V.brachiocephalica sinistra
5.Pericardium
6.Cor
7.Diaphragma
8.Trachea
9.Esophagus
10.Nodi lymphatici intertracheobronchiales
11.A.aorta.

In cazul existenţei unui orificiu larg, arcul aortic se proiectează în al doilea spaţiu intercostal, iar trunchiurile care pleacă de la acest nivel sînt îndepărtate unul de altul (dispersiunea trunchiurilor arteriale) ; ductul limfatic toracic formează un arc, jos situat, iar unghiul de bifurcaţie al traheei

este aproape de 90°.

Din punct de vedere anatomotopografic, clinic şi chirurgical, mediastinul se împarte - clasic - într-un mediastin anterior şi în altul posterior, împărţire care se face după un plan ce trece prin bifurcarea traheei. Acest plan, este dus în mod diferit : înaintea sau îndărătul traheei ; dealtfel,o separaţie reală între cele două segmente nu există decît la nivelul pediculilor pulmonari şi dedesubtul acestora, unde ligamentele pulmonare fac separaţia. In partea superioară nu este nici un fel de separaţie, comunicarea este largă între cele două segmente ale mediastinului.

Din cauza acestor delimitări imprecise, plasarea traheei este diferită după autori : după unii în mediastinul anterior, după alţii în mediastinul posterior.

Din această cauză, sînt autori care caută să împartă mediastinul în trei compartimente : anterior, mijlociu şi posterior, mediastinul mijlociu fiind ocupat de trahee şi cele două bronhii.

MEDIASTINUM ANTERIUS
(Mediastinul anterior)

Reprezintă cea mai mare parte din mediastin (mai mult de 2/3)(fig.209).

Limitele mediastinului anterior sînt următoarele :

- anterior - regiunea sternală ;
- lateral - pleurele mediastinale ;
- inferior - diafragma ;
- superior - comunică liber cu gîtul (mediastinum superius sau vestibulul mediastinal);
- posterior - faţa posterioară a traheei şi pediculilor pulmonari, a ligamentelor pulmonare şi a pericardului. Această delimitare posterioară s-a făcut, luînd în considerare traheea ca organ al mediastinului anterior.

Conţinutul mediastinului anterior este reprezentat de organe care se află în cele două categorii de compartimente :

seros extraseros.

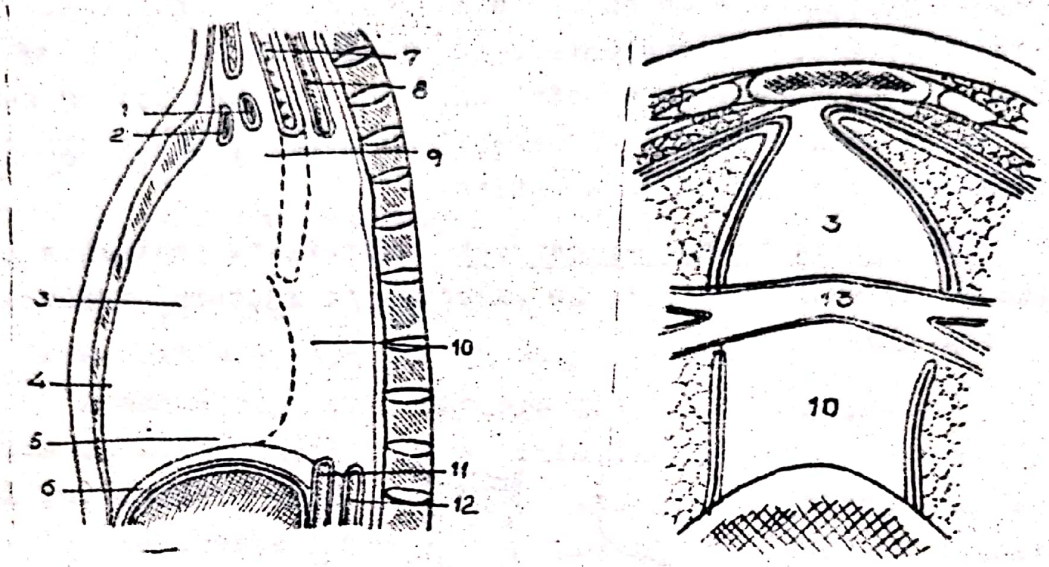

Fig. 209

1. Truncus brachiocephalicus
2. Vv. brachiocephalica
3. Mediastin anterior
4. Partea anterioară
5. Partea inferioară
6. M.diaphragma
7. Esophagus
8. Trachea
9. Partea superioară
10. Mediastin posterior
11. Esophagus
12. Aorta
13. Bifurcaţia traheii

Mediastinul anterior este împărţit, la rîndul lui, de un plan orizontal dus prin a treia articulaţie condrosternală într-un etaj superior şi altul inferior.

- Etajul superior este timicovascular, alcătuit din timus sau ţesutul celuloadipos care îl înlocueşte la adult, din membrana tiropericardică şi din planul vascular. Acest din urmă plan, este subîmpărţit de un plan dus prin marginea inferioară a primei articulaţii condrosternale într-un subetaj superior în care se află trunchiul arterial brahiocefalic şi trunchiurile venoase brahiocefalice drept şi stîng şi - un subetaj inferior ocupat de aortă şi vena cavă superioară.

- Etajul inferior este pericardocardiac, deoarece conţine cordul şi pericardul.

Toate organele cuprinse în mediastinul anterior sînt descrise în capitolele de anatomie sistemică şi funcţională. In cele ce urmează vor fi prezentate numai date de anatomie topografică, insistîndu-se în special asupra corespondenţelor care există între aceste organe şi pereţii toracelui, proiecţii care au importanţă clinică şi terapeutică.

Topografia toracopericardică reprezintă proiecţia pericardică pe peretele toracic. Se exeecută cu ajutorul următoarelor linii (fig.210).

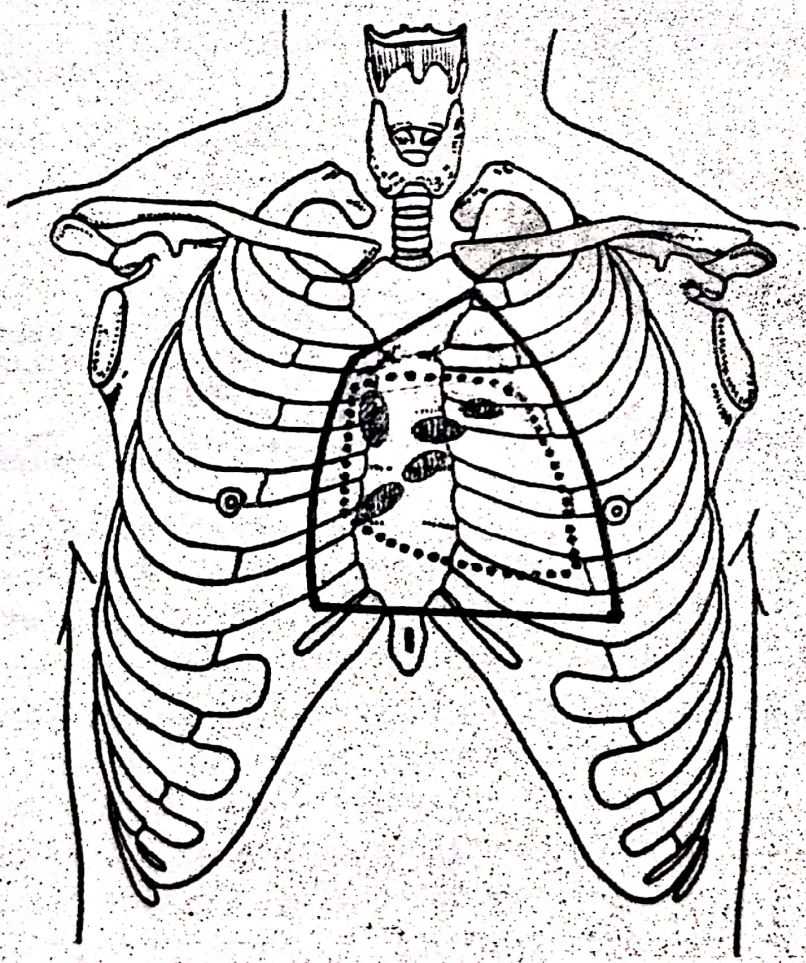

Fig.210
Topografia toracopericardică, toracocardiacă şi proiecţia orificiilor inimii.

- o linie superioară oblică de sus în jos și de la stînga la dreapta, care unește prima articulație condrosternală stîngă cu al doilea cartilaj drept, la 2 cm de marginea sternului ;

- o linie inferioară, orizontală, dusă prin baza apendicelui xifoid, care depășește marginile sternului cu 2 cm la dreapta și cu 7 cm la stînga, ajungînd în al V-lea spațiu intercostal ;

- două linii laterale curbe, cu convexitatea în afară, care unesc linia superioară cu cea inferioară.

Această suprafață măsoară 12-14 cm înălțime și 13-14 cm lărgime la bază. Numai o mică parte din această suprafață (triunghiul pericardic) vine în raport direct cu plastronul sternocostal ; în rest, este acoperită de pleură și plămîn (a se revedea triunghiul pericardic la proiecția sinusurilor costomediastinale anterioare). Dorsal, pericardul corespunde vertebrelor V, VI, VII, VIII, IX toracale, de care este separat prin organele mediastinului posterior.

<u>Topografia toracocardiacă</u> reprezintă proiecția marginilor și orificiilor cordului pe peretele toracic anterior.

<u>Proiecția cordului</u> se execută cu ajutorul a 4 puncte : (fig.21o) :

- un punct cranial drept situat pe marginea superioară a cartilajului III, la 1 cm de marginea dreaptă a sternului ;

- un punct cranial stîng, situat în al doilea spațiu intercostal stîng, la 2 cm de marginea sternului ;

- un punct caudal drept situat pe marginea superioară a cartilajului V drept, lîngă stern;

- un punct caudal stîng situat pe marginea superioară a cartilajului V stîng, la 8 cm în afara liniei mediosternale sau la 5 cm în afara marginei sternului.

Aceste 4 puncte se unesc între ele prin linii curbe cu convexitatea în afară, delimitîndu-se astfel o suprafață patrulateră (aria cardiacă), corespunzătoare zonei de matitate a inimii.

Dorsal, proiecția cordului corespunde vertebrelor toraca-

le V, VI, VII, VIII, numite vertebrele cardiace ale lui Giacomini.

Proiecţia orificiilor inimii (fig.210)

Orificiul arterei pulmonare se proiectează printr-o linie orizontală de 22 mm, dusă pe marginea superioară a cartilajului III costal stîng şi stern, centrată de marginea stîngă a sternului.

Orificiul arterei aorte se proiectează pe o linie oblică care porneşte de la extremitatea sternală a cartilajului III stîng în jos şi la dreapta pînă la linia mediosternală.

Orificiul venei cave superioare se proiectează la nivelul celei de a III-a articulaţii condrosternale drepte.

Oririciul bicuspid şi tricuspid se proiectează pe o linie oblică în jos şi spre dreapta care pleacă de la marginea inferioară a cartilajului III stîng, la 15 mm de marginea sternului şi merge la a V-a articulaţie condrosternală dreaptă. In jumătatea stîngă a acestei linii se proiectează orificiul bicuspid iar în jumătatea dreaptă orificiul tricuspid.

Suprafaţa cuprinsă între furcuriţa sternală şi linia de proiecţie a orificiilor arterei pulmonare şi a venei cave superioare, este împărţită în trei zone de proiecţie, a celor trei mari vase de la baza cordului: artera pulmonară la stînga, aorta ascendentă la mijloc, vena cavă superioară la dreapta.

Triunghiul pericardocardiac se găseşte în cea mai mare parte îndărătul sternului, însă o porţiune a lui depăşeşte marginea stîngă a ternului, venind în raport cu cartilajele şi spaţiile intercondrale. Această suprafaţă are şi ea formă triunghiulară, cu baza de 18 mm, situată pe cartilajul a VI-lea stîng şi cu vîrful la a IV-a articulaţie condrosternală stîngă. Acest ultim triunghi, prezintă o importanţă deosebită, deoarece permite puncţionarea pericardului, fără a interesa cavitatea pleurală. Puncţia pericardului trebuie făcută lîngă marginea stîngă a sternului, deoarece la 15 mm de acesta trec vasele mamare interne.

Explorarea clinică a lojei pericardocardiace se face

prin inspecţie, dar mai ales prin percuţie - delimitînd matitatea cardiacă, cît şi prin ascultaţie, percepînd zgomotele cordului la nivelul orificiilor sale.

Explorarea cardiacă se face în ultimul timp şi cu ajutorul metodelor radiologice : radiografie, cardioangiografie şi coronarografii selective.

MEDIASTINUM POSTERIUS
(Mediastinul posterior)

Mediastinul posterior este un culoar lung care permite trecerea formaţiunilor anatomice de la gît spre abdomen şi invers.

Limitele mediastinului posterior sînt următoarele : - anterior, faţa posterioară a traheei, a pediculilor pulmonari şi a pericardului ; - lateral de pleurile mediastinale retrohilare, iar posterior de coloana vertebrală toracală şi capul coastelor ; - inferior de diafragmă, iar-superior comunică cu gîtul.

Conţinutul mediastinului posterior este reprezentat de esofagul toracic, de aorta descendentă, venele azigos, originea arterelor intercostale, terminarea venelor intercostale, nervii vagi, lanţul simpatic toracic, ganglionii limfatici, ductul toracic şi ţesutul celular lax.

Tesutul celular mediastinal comunică larg - în sus - cu cel de la gît, iar, - inferior cu cel periperitoneal, printre fasciculele de inserţie ale muşchiului diafragm.

Dintre organele aflate în mediastinul posterior esofagul reprezintă elementul autohton, aparţinînd tubului digestiv.

Celelalte organe se află în grosimea ţesutului celular interparietovisceral, fiind organe care se distribuie atît pereţilor toracelui cît şi viscerelor acestuia (aorta toracică, venele azigos, ductul toracic, lanţurile simpatice laterovertebrale.

Explorare clinică. Mediastinul posterior fiind profund situat este greu de explorat clinic; explorarea sa este făcută mai mult radiologic prin tranzitul baritat al esofagului, prin aortografie cît şi prin mediastinoscopie şi mediastinografie.